А. Н. Окороков

Диагностика болезней внутренних органов

Том 10

Диагностика болезней сердца и сосудов

Врожденные пороки сердца у взрослых
Нарушения сердечного ритма и проводимости
Опухоли сердца
Метаболический синдром

Москва
Медицинская литература
2005

УДК 616.1/.4
ББК 54.1
О-51

Все права защищены. Никакая часть данной книги не может быть воспроизведена в любой форме и любыми средствами без письменного разрешения владельцев авторских прав.

Автор, редакторы и издатели приложили все усилия, чтобы обеспечить точность приведенных в данной книге показаний, побочных реакций, рекомендуемых доз лекарств, а также схем применения технических средств. Однако эти сведения могут изменяться. Внимательно изучайте сопроводительные инструкции изготовителя по применению лекарственных и технических средств.

Окороков А. Н.
О-51 Диагностика болезней внутренних органов: Т. 10. Диагностика болезней сердца и сосудов.: — М.: Мед. лит., 2005. — 384 с: ил.

ISBN 5-89677-091-X

Заключительный, десятый том практического руководства для врачей завершает тему диагностики болезней сердечно-сосудистой системы. В книге освещаются актуальные вопросы диагностики врожденных пороков сердца у взрослых, нарушений ритма и проводимости сердца, опухолей сердца. Отдельная глава посвящена актуальной проблеме диагностики метаболического синдрома. Приведены самые современные сведения по этиологии, патогенезу, классификации, критериям диагностики и дифференциальной диагностики данных заболеваний. Разделы, посвященные диагностике аритмий сердца, иллюстрированы авторскими рисунками. Приложение содержит соответствующие разделы МКБ-10.

Для терапевтов, кардиологов и врачей других специальностей.

УДК 616.1/.4
ББК 54.1

ISBN 5-89677-091-X (том 10)
ISBN 5-89677-016-2

© Окороков А. Н.,
изд. Чернин Б. И.,
изд. Плешков Ф. И., 2005

СОДЕРЖАНИЕ

ВРОЖДЕННЫЕ ПОРОКИ СЕРДЦА У ВЗРОСЛЫХ 1

Дефекты межпредсердной перегородки 1

Эмбриогенез межпредсердной перегородки 1

Типы дефектов межпредсердной перегородки 2

Первичный дефект межпредсердной перегородки 2

Вторичный дефект межпредсердной перегородки 2

Открытое овальное окно 3

Единственное предсердие 3

Трехпредсердное сердце 3

Дефект МПП в сочетании с врожденным митральным стенозом 3

Изменения гемодинамики 3

Клиническая картина 5

Субъективные проявления 5

Данные объективного исследования 5

Данные физикального исследования сердечно-сосудистой системы 6

Инструментальные исследования 7

Электрокардиография 7

Рентгенологическое исследование сердца и легких 8

Фонокардиография 9

Эхокардиография 10

Катетеризация сердца и ангиокардиография 11

Диагноз и дифференциальный диагноз 12

Осложнения 13

Течение 14

Дефекты межжелудочковой перегородки 15

Типы дефектов межжелудочковой перегородки 15

Патофизиология, изменения гемодинамики 17

Клиническая картина 18

Субъективные проявления 19

Данные объективного исследования 19

Данные физикального исследования сердечно-сосудистой системы 20

Данные физикального исследования других органов и систем 23

Инструментальные исследования 23

Электрокардиография 23

Рентгенологическое исследование сердца и легких 24

Фонокардиография 24

Эхокардиография 25

Катетеризация сердца 27

Ангиокардиография 27
Осложнения 27
Аортальная регургитация 27
Инфундибулярный стеноз 28
Инфекционный эндокардит 28
Легочная гипертензия 29
Синдром Эйзенменгера 29
Течение и прогноз 30
Открытый атриовентрикулярный канал 31
Полная атриовентрикулярная коммуникация 31
Частично открытый атриовентрикулярный канал (неполная атриовентрикулярная коммуникация) 32
Нарушения гемодинамики 32
Основные клинические проявления 32
Инструментальные исследования 33
Электрокардиография 33
Фонокардиография 33
Эхокардиография 34
Рентгенологическое исследование 34
Катетеризация сердца 35
Ангиокардиография 35
Течение и прогноз 35
Тетрада Фалло 36
Патофизиология, изменения гемодинамики 37
Клиническая картина 38
Данные объективного исследования 39
Данные физикального исследования сердечно-сосудистой системы 40
Инструментальные исследования 42
Электрокардиография 42
Фонокардиография 42
Рентгенологическое исследование 43
Эхокардиография 44
Катетеризация полостей сердца 45
Ангиокардиография 45
Лабораторные данные 46
Течение и прогноз 46
Изолированный стеноз легочной артерии 47
Патофизиология, изменения гемодинамики 47
Клиническая картина 49
Анамнез и субъективные проявления 49
Данные объективного исследования 50
Физикальное исследование других органов и систем 53
Инструментальные исследования 53
Электрокардиография 53
Фонокардиография 54
Эхокардиография 56

Рентгенологическое исследование сердца ... 57
Рентгенологическое исследование легких ... 58
Ангиокардиография ... 58
Катетеризация ... 58
Течение и прогноз ... 58
Триада Фалло ... 59
Патофизиология, изменения гемодинамики ... 59
Клиническая картина ... 59
Инструментальные исследования ... 61
Электрокардиография ... 61
Фонокардиография ... 61
Рентгенологическое исследование ... 61
Эхокардиография ... 62
Ангиокардиография ... 62
Катетеризация сердца ... 62
Течение и прогноз ... 62
Пентада Фалло ... 64
Врожденный стеноз устья аорты ... 65
Патоморфология ... 65
Патофизиология ... 65
Клиническая картина ... 66
Инструментальные исследования ... 68
Электрокардиография ... 68
Фонокардиография ... 68
Рентгенологическое исследование ... 69
Эхокардиография ... 69
Ангиокардиография и вентрикулография ... 70
Прогноз ... 70
Открытый артериальный проток ... 71
Патофизиология, изменения гемодинамики ... 71
Клиническая картина ... 73
Субъективные проявления ... 73
Данные объективного исследования ... 74
Осмотр и пальпация области сердца ... 74
Перкуссия сердца ... 75
Аускультация сердца ... 75
Исследование пульса и артериального давления ... 77
Исследование других органов и систем ... 78
Инструментальные исследования ... 78
Электрокардиография ... 78
Фонокардиография ... 78
Рентгенография сердца ... 79
Рентгенологическое исследование легких ... 80
Эхокардиография ... 80
Ангиокардиография ... 80
Катетеризация сердца ... 81
Течение, осложнения, прогноз ... 81

Коарктация аорты **82**
Патофизиология, изменения гемодинамики 83
Изменения гемодинамики проксимальнее места коарктации аорты 83
Изменения гемодинамики дистальнее места коарктации аорты 83
Клиническая картина 84
Субъективные проявления 84
Данные объективного исследования 85
Данные физикального исследования сердечно-сосудистой системы 85
Инструментальные исследования 87
Электрокардиография 87
Фонокардиография 87
Рентгенологическое исследование сердца 88
Рентгенография ребер 88
Эхокардиография 88
Аортография и катетеризация сердца 89
Осложнения, течение, прогноз 89
Аномалия Эбштвйна **91**
Патофизиология, изменения гемодинамики 91
Клиническая картина **92**
Физикальное исследование сердечно-сосудистой системы 92
Инструментальные исследования 93
Электрокардиография 93
Рентгенологическое исследование легких и сердца 93
Фонокардиография 93
Эхокардиография 94
Катетеризация сердца 94
Ангиокардиография 95
Течение, прогноз 95

НАРУШЕНИЯ СЕРДЕЧНОГО РИТМА И ПРОВОДИМОСТИ **96**
Этиология 96
Патогенез **98**
Нарушение образования электрического импульса 98
Фазы трансмембранного потенциала действия 99
Особенности электрофизиологических процессов в специализированных ритмогенных клетках и клетках проводящей системы 100
Изменения нормального автоматизма синусового узла 101
Патологическое повышение активности эктопических центров автоматизма 102
Триггерная активность специализированных клеток и кардиомиоцитов 102
Нарушение проведения импульса 103

Повторный вход волны возбуждения и формирование феномена кругового ее движения 104
Комбинированные нарушения образования и проведения импульса 108
Методы диагностики нарушений ритма сердца и проводимости 108
Клиническое исследование 108
Электрокардиография 110
Холтеровское мониторирование 111
Определение поздних потенциалов желудочков 112
Определение вариабельности сердечного ритма 113
Изучение альтерации волны Т 113
Электрофизиологические методы исследования 114
Внутрисердечное электрофизиологическое исследование 114
Чреспищеводное электрофизиологическое исследование 116
Классификация нарушений ритма сердца и проводимости 117
Клиническая и инструментальная диагностика отдельных видов аритмий сердца 120
Нарушения автоматизма синусового узла (номотопные аритмии) 120
Синусовая тахикардия 120
Клиническая картина 121
Синусовая брадикардия 124
Клиническая картина 125
Синусовая аритмия 127
Синдром слабости синусового узла 129
Классификация 129
Этиология 129
Клиническая картина 131
Электрокардиографическое исследование 137
Диагностика 143
Эктопические (гетеротопные) ритмы, обусловленные преобладанием автоматизма эктопических центров 148
Медленные выскальзывающие (замещающие) ритмы и комплексы 148
Клинико-электрокардиографическая диагностика замещающих комплексов 148
Клинико-электрокардиографическая диагностика замещающих ритмов 151
Ускоренные эктопические ритмы (непароксизмальные тахикардии) 160
Миграция суправентрикулярного водителя ритма 162
Атриовентрикулярная диссоциация 165
Неполная атриовентрикулярная диссоциация 165
Полная атриовентрикулярная диссоциация 166

Эктопические (гетеротопные) ритмы, преимущественно обусловленные механизмом повторного входа волны возбуждения 167
Экстрасистолическая аритмия **167**
Клиническая картина 169
Предсердные экстрасистолы 170
Экстрасистолы из атриовентрикулярного соединения 176
Стволовые экстрасистолы 177
Желудочковые экстрасистолы 180
Пароксизмальная тахикардия **193**
Клиническая картина 193
Пароксизмальная реципрокная синусовая тахикардия 196
Пароксизмальные предсердные тахикардии 197
Пароксизмальная реципрокная (re-entry) предсердная тахикардия 198
Фокальная (фокусная, очаговая) предсердная пароксизмальная тахикардия 198
Многофокусная (политопная) предсердная пароксизмальная тахикардия 202
Предсердная macro-re-entry пароксизмальная тахикардия ... 203
Пароксизмальная тахикардия из атриовентрикулярного соединения 205
Пароксизмальная тахикардия из атриовентрикулярного соединения с участием дополнительных проводящих путей 208
Желудочковая пароксизмальная тахикардия 210
Синдром удлиненного Q-T. Желудочковая тахикардия типа «пируэт» 219
Пароксизмальная желудочковая тахикардия на фоне синдрома укороченного интервала Q-T 235
Синдром Бругада 239
Ускоренный идиовентрикулярный ритм **241**
Клиническая картина 242
Электрокардиографические признаки 243
Фибрилляция предсердий **245**
Этиология 245
Патогенез 247
Классификация 249
Клиническая картина 250
Клиническое исследование сердечно-сосудистой системы 250
Клинико-патогенетические варианты фибрилляции предсердий 251
Гиперадренергический клинико-патогенетический вариант фибрилляции предсердий 251
Вагусный клинико-патогенетический вариант фибрилляции предсердий 252

Гипокалиемический клинико-патогенетический вариант фибрилляции предсердий ... 253
Кардиодистрофический алкогольный клинико-патогенетический вариант фибрилляции предсердий ... 253
Застойный юшнико-патогенетический вариант фибрилляции предсердий ... 254
Тиреотоксический клинико-патогенетический вариант фибрилляции предсердий ... 254
Тромбоэмболические осложнения при фибрилляции предсердий ... 255
Электрокардиографическая диагностика фибрилляции предсердий ... 257
Трепетание предсердий ... **266**
Патогенез ... 266
Клиническая картина ... 267
Электрокардиографические критерии диагностики трепетания предсердий ... 268
Электрокардиографические признаки типичной формы трепетания предсердий ... 268
Электрокардиографические признаки типичной реверсивной формы трепетания предсердий ... 268
Фибрилляция и трепетание желудочков ... ***270***
Этиология ... 270
Патогенез ... 270
Клиническая картина ... 271
Электрокардиографическое исследование ... 271
Электрокардиограмма при фибрилляции желудочков ... 271
Электрокардиограмма при трепетании желудочков ... 272

НАРУШЕНИЯ ПРОВОДИМОСТИ ... 273
Синоатриальная блокада ... ***273***
Внутрипредсердная (межпредсердная) блокада ... ***273***
Электрокардиографические критерии внутрипредсердной блокады ... 274
Межпредсердная блокада I степени (замедление внутрипредсердной проводимости) ... 274
Межпредсердная блокада II степени типа I ... 274
Межпредсердная блокада II степени типа II ... 274
Межпредсердная блокада III степени (полная межпредсердная блокада) ... 277
Атриовентрикулярная блокада ... ***277***
Этиология ... 277
Классификация ... 279
Клиническая картина атриовентрикулярной блокады ... 279
Синдром Морганьи-Адамса-Стокса ... 280

Степени и электрокардиографическая диагностика атриовентрикулярной блокады 281
Атриовентрикулярная блокада I степени 281
Атриовентрикулярная блокада II степени 286
Атриовентрикулярная блокада III степени (полная) 291
Синдром Фредерика 293
Внутрижелудочковые блокады 295
Однопучковые блокады 297
Полная блокада правой ножки (ветви) пучка Гиса 297
Неполная блокада правой ножки пучка Гиса (замедление проводимости в правой ножке пучка Гиса) 297
Блокада передней ветви левой ножки пучка Гиса 302
Блокада задней ветви левой ножки пучка Гиса 302
Двухпучковые внутрижелудочковые блокады 302
Полная блокада левой ножки 302
Неполная блокада левой ножки пучка Гиса (двухпучковая) 305
Блокада правой ножки пучка Гиса и передней ветви левой ножки пучка Гиса 305
Блокада правой ножки и задней ветви левой ножки пучка Гиса 308
Трехпучковая внутрижелудочковая блокада 308
Асистолия желудочков 311
Синдромы преждевременного возбуждения желудочков 311
Синдром Вольфа-Паркинсона-Уайта 313
Синдром укороченного интервала P-Q (P-R) 318
Синдром преждевременного возбуждения желудочков типа Махейма 320
Комбинированные нарушения образования и проведения импульсов 321
Парасистолия 321
Этиология и патогенез 321
Клиническая картина 322
Электрокардиографическая диагностика 322

ОПУХОЛИ СЕРДЦА 324
Общие клинические проявления 324
Сердечная недостаточность 325
Нарушения сердечного ритма и проводимости 326
Эмболический синдром 327
Основные методы инструментальной диагностики опухолей сердца 328
Рентгенография сердца 328
Ангиография 328
Эхокардиография 329
Компьютерная томография 329

Магнитно-резонансная томография ... 329
Позитронно-эмиссионная томография ... 330
Биопсия ... 330
Доброкачественные опухоли сердца ... 330
Миксома сердца ... 330
Клиническая картина ... 331
Лабораторные данные ... 332
Семейная миксома ... 333
Диагностика миксомы сердца ... 335
Прогноз ... 337
Другие доброкачественные опухоли сердца ... 337
Папиллярные фиброэластомы ... 337
Липомы сердца ... 338
Рабдомиома сердца ... 338
Фиброма сердца ... 338
Злокачественные опухоли сердца ... 339
Саркома сердца ... 339
Первичная лимфома сердца ... 339
Метастатические опухоли сердца ... 340
Карциноидное поражение сердца (карциноидная болезнь сердца) ... 340

МЕТАБОЛИЧЕСКИЙ СИНДРОМ ... 342

Определение и распространенность метаболического синдрома ... 342
Основные компоненты метаболического синдрома ... 342
Патогенез ... 343
Механизмы развития ожирения ... 344
Патогенез инсулинорезистентности ... 348
Патогенез основных клинических проявлений, связанных с инсулинорезистентностью ... 349
Патогенез поражения артериального русла ... 349
Патогенез нарушений гемостаза ... 350
Роль пероксисомального пролифератора (PPAR) и активируемых им PPAR-γ-рецепторов в патогенезе МС ... 350
Механизмы развития артериальной гипертензии ... 351
Клиническое значение метаболического синдрома ... 352
Диагностика метаболического синдрома ... 352
Выявление ожирения ... 353
Диагностика нарушений углеводного обмена ... 355
Определение и оценка липидного профиля ... 355
Оценка риска ИБС ... 356

ПРИЛОЖЕНИЕ ... 361

СЛИСОК СОКРАЩЕНИЙ

QP	легочный кровоток
QS	системный кровоток
АД	артериальное давление
Ао	аорта
АоК	аортальный клапан
ВТЛЖ	выходной тракт левого желудочка
ВТПЖ	выходной тракт правого желудочка
ДМЖП	дефект межжелудочковой перегородки
ДМПП	дефект межпредсердной перегородки
ЛЖ	левый желудочек
ЛП	левое предсердие
МЖП	межжелудочковая перегородка
МК	митральный клапан
МПП	межпредсердная перегородка
ПЖ	правый желудочек
ПП	правое предсердие
СОЭ	скорость оседания эритроцитов
Ж	трикуспидальный клапан
ЭКГ	электрокардиограмма

Диагностика болезней сердца и сосудов

ВРОЖДЕННЫЕ ПОРОКИ СЕРДЦА У ВЗРОСЛЫХ

В этой главе представлены врожденные пороки сердца, наиболее часто встречающиеся у взрослых.

ДЕФЕКТЫ МЕЖПРЕДСЕРДНОЙ ПЕРЕГОРОДКИ

Дефект межпредсердной перегородки — врожденный порок сердца, характеризующийся аномальным сообщением между левым и правым предсердиями. Этот порок сердца является довольно распространенным, составляет 7–15 % среди всех врожденных пороков сердца и приблизительно в 2 раза чаще встречается у женщин по сравнению с мужчинами.

Эмбриогенез межпредсердной перегородки

Межпредсердная перегородка формируется в течение 3–5 недели внутриутробного развития. Вначале образуется первичная межпредсердная перегородка, в нижней части которой имеется первичное отверстие (ostium primum). В последующем оно постепенно закрывается, но в задневерхнем отделе первичной межпредсердной перегородки еще до окончательного зарастания первичного отверстия появляются мелкие перфорации, которые сливаются и образуют вторичное отверстие (ostium secundum). Сразу же после зарастания первичного отверстия над первичной перегородкой, но чуть правее, начинает формироваться вторичная межпредсердная перегородка, которая, разрастаясь книзу, закрывает вторичное отверстие. В ходе последующего эмбриогенеза вторичная перегородка срастается с эндокардиальными валиками, но не полностью, что приводит к формированию овального отверстия. Таким образом, овальное отверстие (foramen ovale) образуется во вторичной межпредсердной перегородке. Далее верхний край первичной перегородки постепенно исчезает, а нижний край сохраняется и в виде «лоскута» или «клапана» прикрывает овальное отверстие. Во время беременности кровь у плода движется через овальное отверстие из правого предсердия в левое, что обусловлено более высоким давлением в правом предсердии по сравнению с левым.

После рождения ребенка градиент давления меняется, давление в левом предсердии становится выше, чем давление в правом предсердии, первичная перегородка плотно прижимается к вторичной, овальное отверстие закрывается.

Типы дефектов межпредсердной перегородки

В зависимости от особенностей нарушения эмбриогенеза различают следующие типы дефектов межпредсердной перегородки.

Первичный дефект межпредсердной перегородки

Первичный дефект межпредсердной перегородки (типа ostium primum) — обусловлен недоразвитием первичной межпредсердной перегородки и сохранением ostium primum — первичного отверстия, благодаря чему имеется сообщение между левым и правым предсердиями.

Как правило, первичный дефект межпредсердной перегородки локализуется в ее нижней части, имеет достаточно большие размеры (может занимать $^1/_3$–$^1/_2$ всей перегородки) и очень часто сочетается с открытым общим атриовентрикулярным каналом и аномалиями развития митрального и трикуспидального клапанов. Нижний край первичного дефекта не содержит ткани межпредсердной перегородки и образован непосредственно верхней частью межжелудочковой перегородки.

Первичный дефект межпредсердной перегородки составляет 15 % всех форм порока.

Вторичный дефект межпредсердной перегородки

Вторичный дефект межпредсердной перегородки обусловлен недоразвитием вторичной межпредсердной перегородки и в отличие от первичного дефекта всегда окружен ободком ее ткани и отделен от межжелудочковой перегородки. Чаще всего вторичный дефект межпредсердной перегородки локализуется в центральной ее части (у 65—67 % больных), реже — в верхней, задней и передней частях перегородки. В ряде случаев дефект межпредсердной перегородки обусловлен сохранением вторичного отверстия (дефект межпредсердной перегородки типа ostium secundum, составляет 70 % всех дефектов межпредсердной перегородки). Принято считать, что этот дефект является следствием избыточной резорбции первичной перегородки или недостаточного развития вторичной межпредсердной перегородки и иногда (менее чем в 10 % случаев) сочетается с аномальным дренажом легочных вен.

Высокие вторичные дефекты межпредсердной перегородки располагаются под устьем верхней полой вены (дефект межпредсердной перегородки типа sinus venosus/vena cava superior), при этом всегда верхняя полая вена впадает в оба предсердия и имеется аномалия дренажа легочных вен (обычно из правого легкого).

Нижнезадние вторичные дефекты межпредсердной перегородки располагаются у устья нижней полой вены (дефект межпредсердной перегородки типа sinus venosus/vena cava inferior), при этом легочные вены могут дренироваться в правое предсердие, а из нижней полой вены часть крови может поступать в левое предсердие. Дефекты меж-

предсердной перегородки типа sinus venosus составляют 15 % всех форм этого порока.

Дефект межпредсердной перегородки в области коронарного синуса встречается редко и развивается вследствие незакрытия отверстия в дистальном отделе коронарного синуса, что приводит к сбросу крови из левого предсердия в правое.

Открытое овальное окно

Открытое овальное окно (незаращение овального отверстия) — является сравнительно частой аномалией (25—30 % всех случаев дефекта межпредсердной перегородки), обусловленной или недоразвитием клапана овального отверстия, или несрастанием краев клапана с окончательной межпредсердной перегородкой. Большинство кардиологов считают, что открытое овальное окно не следует относить к дефектам (истинным) межпредсердной перегородки и предлагают рассматривать эту аномалию всего лишь как вариант межпредсердной коммуникации (сообщения). Полагают, что причислять открытое овальное окно (незаращение овального отверстия) к дефектам межпредсердной перегородки не следует потому, что при этом пороке нет истинного дефекта межпредсердной перегородки, обусловленного недостаточностью ее ткани.

Единственное предсердие

Единственное (общее) предсердие характеризуется полным отсутствием межпредсердной перегородки. Этот порок обычно сочетается с дефектом задней части межжелудочковой перегородки и сохранением общего атриовентрикулярного отверстия (канала).

Трехпредсердное сердце

Трехпредсердное сердце — дефект межпредсердной перегородки с наличием дополнительной мембраны в левом предсердии, которая делит его на верхнезаднюю и нижнепереднюю камеры. В 1-ю камеру открываются легочные вены, а 2-я связана с ушком левого предсердия и левым атриовентрикулярным отверстием.

Дефект МПП в сочетании с врожденным митральным стенозом

Дефект межпредсердной перегородки изредка сочетается с врожденным митральным стенозом — болезнь Корвизара-Лютембаше.

В клинической практике чаще встречаются вторичные дефекты, реже — первичный дефект межпредсердной перегородки.

Изменения гемодинамики

Степень нарушения гемодинамики во многом определяется величиной дефекта межпредсердной перегородки. Принято считать, что

дефекты межпредсердной перегородки диаметром менее 1 см практически не вызывают изменений внутрисердечной гемодинамики. Основной характерной особенностью дефекта межпредсердной перегородки у взрослых лиц является сброс крови из левого предсердия в правое предсердие. Развитию левоправопредсердного сброса крови способствуют следующие факторы:

- положительный градиент давления между левым и правым предсердиями (давление в левом предсердии 6—8/0—1 мм, в правом — 4-5/0-1 мм рт. ст.);
- бо́льшая растяжимость, податливость правого предсердия и правого желудочка по сравнению с левыми отделами сердца;
- бо́льший диаметр правого атриовентрикулярного отверстия по сравнению с левым и, таким образом, более благоприятные условия для поступления крови из правого предсердия в правый желудочек, что в свою очередь облегчает переход крови из левого предсердия в правое.

Следует учесть, что при величине дефекта межпредсердной перегородки более 2-3 см в диаметре роль межпредсердного градиента давления значительно снижается, так как давление в левом и правом предсердиях становится одинаковым. В этой ситуации величина сброса определяется бо́льшей растяжимостью правых отделов сердца и соотношением величин сосудистого сопротивления в малом и большом кругах кровообращения.

Существование сброса крови слева направо (из левого предсердия в правое) приводит к увеличению объема крови, поступающей в правое предсердие, правый желудочек и далее в малый круг кровообращения с развитием его гиперволемии. Постепенно в связи с длительной объемной перегрузкой правых отделов сердца развиваются их дилатация и умеренная гипертрофия.

Характерной особенностью дефекта межпредсердной перегородки является сравнительно позднее развитие легочной гипертензии. Это объясняется тем, что сосудистая система малого круга кровообращения имеет значительную депонирующую способность и низкую резистентность. Однако с течением времени легочная гипертензия все же развивается, и обычно при этом уже имеются поздние склеротические изменения легочных сосудов.

Развитие легочной гипертензии и дальнейшее ее возрастание приводит к еще большей гипертрофии миокарда правого желудочка и правого предсердия, наблюдается рост конечного диастолического давления в правом желудочке. Возможно формирование относительного стеноза устья легочной артерии, что обусловлено сочетанием расширения ствола легочной артерии и нормальным диаметром отверстия ее клапана, не соответствующим значительно возросшему ударному объему правого желудочка.

Указанные изменения гемодинамики приводят к развитию в третьем-четвертом десятилетии жизни правожелудочковой, а затем и тотальной сердечной недостаточности.

При значительном возрастании конечного диастолического давления в правом желудочке, снижении его сократительной способности, повышении среднего давления в правом предсердии возможна смена направления шунта (справа налево). Вначале межпредсердный сброс справа налево (венозно-артериальный сброс) происходит во время физической нагрузки, натуживания, выраженного кашля, а в последующем существует постоянно. В этой ситуации в большой круг кровообращения попадает венозная, ненасыщенная кислородом кровь, что приводит к системной гипоксемии и появлению цианоза.

Клиническая картина

Характерной особенностью дефекта межпредсердной перегородки является маломанифестное его течение и отсутствие у большинства больных нарушений гемодинамики в течение длительного времени. Выраженность клинических проявлений порока зависит от величины и расположения дефекта межпредсердной перегородки, а также от длительности существования порока. Чаще всего дефект межпредсердной перегородки выявляется у взрослых в возрасте 20-40 лет.

Субъективные проявления

Одной из характерных жалоб является *одышка* при физической нагрузке, реже — в состоянии покоя. По данным Therrien и Webb (2001), одышка беспокоит около 30 % больных в возрасте 20—30 лет и около 75 % больных — в пятой декаде жизни. Вторая характерная жалоба — ощущение *сердцебиений* (приступообразных или постоянных), обусловленных пароксизмальной или постоянной формой мерцательной аритмии, трепетанием предсердий, экстрасистолической аритмией. В далеко зашедшей стадии порока, характеризующейся развитием правожелудочковой недостаточности, появляются жалобы на боли в области правого подреберья, обусловленные увеличением печени, и отеки или пастозность в области голеней и стоп. Некоторые больные склонны к частым обморочным состояниям.

Данные объективного исследования

Взрослые больные с дефектом межпредсердной перегородки могут быть астеничного телосложения, со слабо развитой мускулатурой. Обращает на себя внимание бледность кожи. Нередко при внешнем осмотре обнаруживаются признаки синдрома Марфана или других соединительнотканных дисплазий (см. гл. «Пролапс митрального клапана»). Иногда дефект межпредсердной перегородки типа ostium secundum сочетается с гипоплазией пальцев (синдром Холт-Орама). Выраженный цианоз появляется в далеко зашедшей стадии порока, при развитии венозно-артериального сброса крови из правого предсердия в левое. При правожелудочковой недостаточности можно отметить отеки в области голеней и стоп, набухание шейных вен. На этой стадии порока пальцы могут приобретать форму «барабанных палочек» за счет утолщения концевых фаланг.

Данные физикального исследования сердечно-сосудистой системы

При выраженном дефекте межпредсердной перегородки при *осмотре* области сердца можно видеть деформацию грудной клетки (обычно слева от грудины) в виде «сердечного горба», который развивается еще в детстве под влиянием дилатации и гипертрофии правого желудочка.

При *пальпации* области сердца при выраженной гипертрофии правого желудочка можно прощупать его пульсацию (в эпигастральной области или у левого края грудины в нижнем отделе).

При *перкуссии* границ относительной тупости сердца обнаруживается смещение правой границы кнаружи от правого края грудины при выраженном увеличении правого предсердия. При больших дефектах межпредсердной перегородки возможно расширение левой границы относительной сердечной тупости, что объясняется тем, что увеличенный правый желудочек смещает левый желудочек.

Аускультация сердца играет важнейшую роль в диагностике дефекта межпредсердной перегородки. I тон в области верхушки сердца, может быть усилен, иногда раздвоен. Усиление I тона можно объяснить уменьшением кровенаполнения левого желудочка (часть крови из левого предсердия поступает в правое предсердие и, следовательно, меньший объем крови поступает в левый желудочек). Определенную роль в усилении I тона играет также усиленное сокращение перегруженного объемом крови правого желудочка. Расщепление (раздвоение) I тона объясняется неодновременным захлопыванием митрального и трикуспидального клапанов.

Характерно усиление и расщепление II тона над легочной артерией, что обусловлено гиперволемией и повышением давления в малом круге кровообращения, и вследствие этого более поздним закрытием клапана легочной артерии. Расщепление II тона значительно выражено и всегда хорошо определяется во II межреберном промежутке у левого края грудины.

Важнейшим аускультативным признаком дефекта межпредсердной перегородки является систолический шум, имеющий следующие характерные особенности:

- выслушивается во II–III межреберьях у левого края грудины; однако при низком расположении дефекта шум может определяться в IV–V межреберье;
- имеет среднюю интенсивность и продолжительность, негрубый тембр;
- проводится по направлению к левой ключице, однако иногда — в область верхушки сердца, даже если он не громкий. По мнению Constant (2001), возможность такого проведения шума объясняется тем, что «дилатированный правый желудочек передает возникающие в нем и в легочной артерии звуковые колебания в область проекции верхушки сердца»;

- лучше выслушивается в положении больного лежа, в конце максимального выдоха;
- усиливается при физической нагрузке.

В настоящее время происхождение систолического шума при дефекте межпредсердной перегородки объясняется относительным (функциональным) стенозом нормального пульмонального фиброзного отверстия, значительным возрастанием объема и усилением скорости кровотока через расширенный ствол легочной артерии, а также возникновением при этом турбулентных завихрений потока крови. Принято считать, что на уровне самого дефекта межпредсердной перегородки шум не возникает, так как градиент давления между предсердиями невелик. Однако при сочетании дефекта межпредсердной перегородки с митральным стенозом (синдром Лютембаше) или митральной регургитацией давление в левом предсердии начинает значительно превышать давление в правом предсердии, что обусловливает появление непрерывного систолического шума на уровне дефекта межпредсердной перегородки.

В некоторых случаях, даже при выраженном пороке, систолический шум может отсутствовать.

Приблизительно у 10—25 % больных с дефектом межпредсердной перегородки выслушивается тихий диастолический шум дующего тембра во II межреберье у левого края грудины, примыкающий ко II тону, обусловленный значительным расширением ствола легочной артерии и развитием относительной недостаточности клапана легочной артерии (шум Грэхема-Стилла).

Иногда у больных с дефектом межпредсердной перегородки прослушивается в области III—IV межреберья у левого края грудины мезодиастолический шум Кумбса, усиливающийся на вдохе, обусловленный увеличенным кровотоком через правое атриовентрикулярное отверстие при гипертрофии правого желудочка и развитии относительного трикуспидального стеноза,

Пульс на лучевой артерии обычно нормальный, однако у некоторых больных величина его может оказаться сниженной (малый пульс).

Артериальное давление, как правило, нормальное, иногда отмечается снижение систолического и пульсового артериального давления.

При исследовании других органов и систем патогномоничных для дефекта межпредсердной перегородки изменений не обнаруживается. Следует отметить лишь частые пневмонии (больные очень к ним предрасположены), увеличение печени и ее болезненность при развитии правожелудочковой недостаточности.

Инструментальные исследования

Электрокардиография

У большинства больных с дефектом межпредсердной перегородки отмечается отклонение электрической оси сердца вправо, реже —

нормальное ее расположение. Обычно регистрируется нормальный синусовый ритм, однако возможно развитие мерцательной аритмии, экстрасистолии. Часто выявляются признаки гипертрофии миокарда правого желудочка, главным образом в виде высоких зубцов R в отведениях aVR, V_1–V_2, глубоких зубцов S в левых грудных отведениях V_5–V_6 и увеличения времени внутреннего отклонения над правым желудочком > 0,03 с (измеряется в правых грудных отведениях V_1–V_2 от начала комплекса QRS до вершины зубца R, а при расщеплении, зазубренности зубца R — до второй его вершины). Гипертрофия миокарда правого желудочка особенно выражена при развитии легочной гипертензии.

Характерным электрокардиографическим признаком является гипертрофия правого предсердия в виде высокоамплитудного нерасширенного зубца P в отведениях II, III, aVF, V_1–V_2.

Очень часто регистрируется неполная или полная блокада правой ножки пучка Гиса, обусловленная расширением правого желудочка. По мнению Йонаша (1963), блокада правой ножки пучка Гиса свидетельствует об исключительном или преимущественном сбросе крови через отверстие в межпредсердной перегородке в направлении слева направо (из левого предсердия в правое). При значительно выраженной легочной гипертензии и смене направления тока крови справа налево (из правого предсердия в левое) блокада правой ножки пучка Гиса может исчезнуть, хотя признаки гипертрофии миокарда правого желудочка, конечно, остаются.

Рентгенологическое исследование сердца и легких

Результаты рентгенологического исследования зависят в значительной мере от величины дефекта в межпредсердной перегородке. При диаметре дефекта не больше 1 см изменения тени сердца и крупных сосудов могут отсутствовать.

При значительном дефекте межпредсердной перегородки и выраженном сбросе крови из левого предсердия в правое предсердие регистрируются характерные рентгенологические признаки.

При рентгенологическом исследовании сердца в прямой (переднезадней) проекции обнаруживаются следующие изменения:

- расширение поперечника сердечной тени преимущественно влево, обусловленное тем, что увеличенный правый желудочек смещает левый желудочек, при этом верхушка сердца обычно закруглена и погружена в тень диафрагмы. Реже отмечается увеличение правого контура сердечной тени за счет увеличенного правого предсердия;
- удлинение и выраженное выпячивание (выбухание) дуги ствола легочной артерии на левом контуре сердечной тени;
- повышенная пульсация расширенного ствола легочной артерии и ее ветвей в легочных корнях и особенно в корне правого легкого; приблизительно у $^1/_2$ больных с дефектом межпредсердной перегородки может наблюдаться «пляска» легочных корней;

- уменьшение выраженности дуги аорты по левому контуру сердечной тени;
- резко выраженное различие между светлыми периферическими отделами легочных полей и расширенными тенями легочных корней.

В правом косом положении отчетливо выражено выбухание ствола легочной артерии, сужение ретрокардиального пространства за счет увеличения правого предсердия, его тень может накладываться на тень позвоночника.

В левом косом положении хорошо определяется увеличение правого предсердия и правого желудочка и отсутствие увеличения левого желудочка.

Йонаш (1963) различает два основных типа рентгенологической конфигурации тени сердца и больших сосудов в зависимости от степени расширения легочной артерии.

При *первом типе* наблюдается резко выраженная дилатация легочной артерии, причем не только ствола, но и обеих ветвей, при этом наблюдается пульсация легочной артерии. Первый тип рентгенологической конфигурации тени сердца и больших сосудов наиболее типичен для синдрома Лютембаше (сочетание дефекта межпредсердной перегородки и митрального стеноза).

Второй тип характеризуется небольшим расширением ствола легочной артерии и ее ветвей и сужением тени аорты, что наблюдается обычно при изолированном дефекте межпредсердной перегородки.

Фонокардиография

Как указывалось ранее, наиболее характерными аускультативными признаками дефекта межпредсердной перегородки являются акцент и расщепление II тона на легочной артерии и систолический шум во II–III межреберье у левого края грудины. Эти аускультативные проявления порока хорошо регистрируются при фонокардиографии. Расщепление II тона на легочной артерии хорошо регистрируется на низкочастотном и аускультативном каналах, временной интервал между расщепленными компонентами II тона обычно составляет 0,03-0,08 с.

Систолический шум при дефекте межпредсердной перегородки регистрируется во II–III межреберье у левого стернального края, является преимущественно среднечастотным, записывается обычно на среднечастотном и аускультативном каналах (редко — на высокочастотном), имеет веретенообразную, иногда ромбовидную форму, занимает $^1/_2$–$^1/_3$ систолы. Систолический шум при дефекте межпредсердной перегородки возникает в устье легочной артерии и связан с увеличенным кровотоком через нее (относительный стеноз устья легочной артерии). Амплитуда систолического шума средняя или небольшая. Не существует постоянной и четкой зависимости между интенсивностью систолического шума, величиной дефекта межжелудочковой перегородки и объемом сброса.

Дополнительными фонокардиографическими признаками дефекта межпредсердной перегородки (они регистрируются не у всех больных) являются:

- мезодиастолический шум — регистрируется у основания мечевидного отростка или в области нижних отделов грудины у ее левого края; этот шум обусловлен большим сбросом крови из левого предсердия в правое и увеличенным вследствие этого кровотока через правое атриовентрикулярное отверстие (относительный трикуспидальный стеноз);
- патологический правожелудочковый III тон (при большом сбросе крови из левого предсердия в правое); тон низко- или среднеамплитудный, обусловлен быстрым наполнением правого желудочка, записывается в III–IV межреберье у левого края грудины;
- патологический IV тон — обусловлен перегрузкой правого предсердия и сильным его сокращением;
- протодиастолический шум относительной недостаточности Грэхема-Стилла — высокочастотный, низкоамплитудный, лучше регистрируется во II–III межреберье у левого края грудины.

Эхокардиография

Ультразвуковое исследование сердца является важнейшим неинвазивным методом диагностики дефекта межпредсердной перегородки. Используются одномерная (М-режим), двухмерная (В-режим), чреспищеводная, доплеровская эхокардиография, в том числе цветовая.

Прямыми признаками дефекта межпредсердной перегородки являются:

- перерыв эхосигнала в межпредсердной перегородке и свободные края дефекта в дистальной от атриовентрикулярных клапанов части (при вторичном дефекте) — признак выявляется при двухмерной эхокардиографии в проекции четырех камер с верхушки и в парастернальной позиции по короткой и длинной осям сканирования;
- регистрация при доплерографии на уровне межпредсердной перегородки турбулентного систолического потока;
- регистрация при цветовой доплерографии потока, окрашенного в синие тона, через дефект межпредсердной перегородки в направлении слева направо.

Косвенные (дополнительные) признаки дефекта межпредсердной перегородки:

- увеличение правого предсердия;
- увеличение правого желудочка и его объемная перегрузка, отражением чего является парадоксальное движение межжелудочковой перегородки;
- увеличение экскурсий задней стенки правого предсердия и створок трикуспидального клапана при одновременном снижении

экскурсий створок митрального клапана (указанные эхокардиографические признаки свидетельствуют о перегрузке правых отделов сердца).

При развитии выраженной легочной гипертензии доплер-эхокардиография выявляет трикуспидальную регургитацию (трикуспидальную недостаточность) и относительную недостаточность клапана легочной артерии.

Катетеризация сердца и ангиокардиография

Эти инвазивные методы исследования в настоящее время используются не широко, главным образом, при противоречивых данных клинических и вышеописанных инструментальных методов исследования, следовательно, при необходимости уточнения диагноза. Катетеризация сердца и ангиокардиография используются также для диагностики легочной гипертензии и перед операцией на открытом сердце (для определения степени сброса крови из левого предсердия в правое и степени легочной гипертензии).

Основным признаком дефекта межпредсердной перегородки при катетеризации сердца является возможность прохождения зонда из правого предсердия в левое и более высокое насыщение кислородом крови, взятой из правого предсердия по сравнению с кровью, полученной из полых вен.

Абсолютным признаком дефекта межпредсердной перегородки является превышение насыщения кислородом крови правого предсердия на 10 % и больше по сравнению с кровью из верхней полой вены.

Если насыщение кислородом крови в верхней полой вене > 85 %, то это свидетельствует об аномальном впадении правых легочных вен.

На основании данных зондирования сердца рассчитывают величину сброса крови при дефекте межпредсердной перегородки. Для этого рассчитывают показатель QP/QS — отношение легочного кровотока к системному, пользуясь следующими уравнениями:

$$\frac{QP}{QS} = \frac{(sO_2ao - sO_2вен)}{(sO_2лв - sO_2ла)},$$

$$sO_2\ вен = \frac{(3 \times sO_2впв + sO_2нпв)}{4},$$

где:

sO_2ao — насыщение кислородом крови в аорте;
$sO_2вен$ — насыщение кислородом смешанной венозной крови;
$sO_2лв$ — насыщение кислородом крови в легочных венах;
$sO_2ла$ — насыщение кислородом крови в легочной артерии;
$sO_2впв$ — насыщение крови кислородом в верхней полой вене;
$sO_2нпв$ — насыщение крови кислородом в нижней полой вене.

Если дефект межпредсердной перегородки является гемодинам чески незначительным и не требует закрытия, то коэффициен QP/QS < 1,5. Если коэффициент QP/QS > 1,5, речь идет о выражен ном, гемодинамически значимом дефекте межпредсердной перегоро ки, который обычно сопровождается клинической симптоматикой, при этом требуется хирургическое лечение.

При дефекте межпредсердной перегородки катетеризация серд выявляет также повышение давления в правых отделах сердца и J точной артерии.

Ангиокардиография применяется преимущественно в тех случая когда приходится доказывать сочетание дефекта межпредсердной п регородки с частичным аномальным дренажем легочных вен, при щем предсердии или провести дифференциальную диагностику крытого овального окна от дефекта межпредсердной перегородки.

Основными ангиокардиографическими признаками изолирова ного дефекта межпредсердной перегородки являются:

- разведение контрастного вещества в правом предсердии током кр ви, поступающей через дефект межпредсердной перегородки левого предсердия;
- повторное контрастирование правого предсердия током кров поступающей из левого предсердия и содержащей контрастное щество;
- длительное контрастирование правого предсердия, правого жел дочка и сосудов малого круга кровообращения.

Для дифференциальной диагностики дефекта межпредсердной п регородки и более точного обнаружения места дефекта в настоящ время применяется селективная ангиокардиография.

При наиболее часто встречающемся изолированном вторичн дефекте межпредсердной перегородки селективная ангиокардиогра производится из левого предсердия или ствола легочной артерии, п этом хорошо видно поступление контраста из левого предсерди правое предсердие через межпредсердный дефект.

Для выявления аномального дренажа легочных вен контрастн вещество вводится в устье легочной вены или правой ветви легочн артерии. Об аномальном дренаже легочных вен будет свидетельств вать поступление контраста в правое предсердие.

Диагноз и дифференциальный диагноз

При значительно выраженном дефекте межпредсердной перего родки диагностировать этот порок, как правило, несложно. Учитыва ют анамнестические данные, в частности, появление преходящег цианоза у грудных детей во время крика, а у взрослых людей — в время физической нагрузки. Большое диагностическое значение име ют указания на частые, повторные пневмонии.

При постановке диагноза следует учитывать наличие сердечного горба слева от края грудины, характерные аускультативные данны

(акцент и расщепление II тона на а. pulmonalis, систолический шум во II–III межреберье у левого края грудины), рентгенологические данные (увеличение правых отделов сердца, расширение легочной артерии и ее ветвей, повышенную их пульсацию), электрокардиографические признаки увеличения правого предсердия и правого желудочка, блокаду правой ножки пучка Гиса и, конечно, эхокардиографические проявления дефекта межпредсердной перегородки. В наиболее затруднительных диагностических случаях используют катетеризацию сердца и ангиокардиографию.

Незначительно выраженные дефекты межпредсердной перегородки заподозрить и диагностировать клинически бывает очень трудно. У молодых людей эти формы порока часто протекают под видом нейроциркуляторной дистонии, функциональной кардиопатии.

Наиболее часто дефект межпредсердной перегородки приходится дифференцировать с дефектом межжелудочковой перегородки, открытым атриовентрикулярным каналом, открытым артериальным протоком, умеренно выраженным стенозом легочной артерии (изолированным). Клинические проявления и данные инструментальных исследований при этих пороках представлены в соответствующих главах.

Осложнения

Йонаш (1963) указывает, что наиболее частым осложнением дефекта межпредсердной перегородки является ревматическая болезнь сердца с поражением митрального клапана и развитием митрального стеноза. Однако в настоящее время это осложнение встречается редко. У некоторых больных дефект межпредсердной перегородки может осложниться развитием вторичного инфекционного эндокардита.

Довольно часто дефект межпредсердной перегородки осложняется нарушениями сердечного ритма и проводимости: экстрасистолией, пароксизмальной тахикардией, мерцательной аритмией, трепетанием предсердий, атриовентрикулярной блокадой.

Частым и характерным осложнением дефекта межпредсердной перегородки являются рецидивирующие бронхиты и пневмонии. Отмечается также наклонность к тромбоэмболическим осложнениям, особенно при развитии мерцательной аритмии, поэтому дефект межпредсердной перегородки может осложниться тромбоэмболией легочной артерии, реже — тромбоэмболиями в другие артерии.

Тяжелым осложнением дефекта межпредсердной перегородки является развитие легочной гипертензии. Ее главными клиническими проявлениями являются цианоз, выраженная одышка при физической нагрузке, систолическая пульсация у левого края грудины (в нижних отделах) и в эпигастрии (вследствие гипертрофии правого желудочка), появление признаков правожелудочковой недостаточности при резко выраженной и прогрессирующей легочной гипертензии.

В некоторых случаях развивается аневризматическое расширение легочной артерии с механическим сдавлением близлежащих органов.

Течение

Естественное течение и прогноз при дефекте межпредсердной перегородки определяются величиной дефекта и развитием осложнений. Дефекты межпредсердной перегородки небольшого диаметра и неосложненные имеют удовлетворительный прогноз, больные длительное время сохраняют трудоспособность и доживают до 50—60 лет и даже (в редких случаях) до 70-80 лет. По мнению Boatman (1994) при дефекте межпредсердной перегородки средних размеров в отсутствие хирургического лечения больные доживают обычно до 30—50 лет, а иногда (при отсутствии легочной гипертензии) — до пожилого возраста. Однако средняя продолжительность жизни больных с выраженными дефектами межпредсердной перегородки без оперативного лечения порока значительно ниже, чем в популяции, и составляет около 40 лет, а дожившие до 50 лет обычно имеют сердечно-сосудистые осложнения, значительно ухудшающие качество жизни и обусловливающие инвалидность. Первые жалобы больных могут появляться на четвертом десятилетии жизни. Основными причинами смерти больных с дефектом межпредсердной перегородки являются правожелудочковая сердечная недостаточность, нарушения сердечного ритма и проводимости, тромбоэмболические осложнения (у больных с мерцательной аритмией), высокая степень легочной гипертензии.

ДЕФЕКТЫ МЕЖЖЕЛУДОЧКОВОЙ ПЕРЕГОРОДКИ

Дефект межжелудочковой перегородки — врожденный порок сердца, характеризующийся аномальным сообщением между левым и правым желудочками вследствие нарушения развития межжелудочковой перегородки на различных ее уровнях. Является наиболее распространенным среди всех врожденных пороков сердца и составляет около 20 % от числа всех случаев врожденных аномалий сердца.

Дефект межжелудочковой перегородки встречается с одинаковой частотой среди мужчин и женщин.

Межжелудочковая перегородка состоит преимущественно из мышечной ткани и только в верхнем своем отделе представлена фиброзной тканью (в виде мембранозной перегородки). В свою очередь мышечная часть межжелудочковой перегородки подразделяется на три отдела, соответственно одноименным отделам правого желудочка: входной (приточный) — в задней части межжелудочковой перегородки; трабекулярный — в средней и нижней частях перегородки; выходной (отточный) — в передней и верхней частях перегородки.

Типы дефектов межжелудочковой перегородки

Различают следующие основные типы дефектов межжелудочковой перегородки в зависимости от места расположения дефекта:

- мембранозные дефекты (составляют около 70—75 % всех случаев порока), локализуются в верхней части межжелудочковой перегородки обычно сразу под клапаном аорты и септальной (медиальной) створкой трехстворчатого клапана, позади медиальной сосочковой мышцы; мембранозные дефекты межжелудочковой перегородки часто закрываются спонтанно;
- мышечные дефекты (составляют около 10—15 % всех случаев порока), располагаются в различных отделах мышечной части межжелудочковой перегородки, как правило, на значительном расстоянии от клапанов и проводящей системы. Дефект мышечной части межжелудочковой перегородки называют нередко болезнью Толочинова-Роже. Мышечные дефекты межжелудочковой перегородки могут быть множественными, иногда фенестрированными, чаще это единичный дефект. Форма дефекта обычно округлая или овальная, размеры его могут колебаться от очень малого отверстия (через которое едва проходит зонд) до $^1/_2$—1 см в диаметре. Возможно самопроизвольное закрытие небольших дефектов мышечной части межжелудочковой перегородки;
- надгребневые, инфундибулярные дефекты (дефекты межжелудочковой перегородки выносящего тракта левого желудочка) встречаются редко (в 5 % случаев); локализуются выше наджелудочкового гребня (мышечного пучка, отделяющего полость правого желудочка от его выносящего тракта), обычно под клапанами легочной

артерии и аорты. Надгребневые (инфундибулярные) дефекты меж-желудочковой перегородки часто сопровождаются аортальной не-достаточностью и никогда не закрываются самопроизвольно. При инфундибулярных дефектах межжелудочковой перегородки може наблюдаться ее смещение вправо, например, при тетраде Фалло;

- перимембранозный (приточный), типа общего атриовентрикуляр-ного канала, встречается в 10 % случаев, локализуется в задней части межжелудочковой перегородки вблизи места прикреплени фиброзных колец митрального и трикуспидального клапанов. Ка правило, дефекты межжелудочковой перегородки указанной лоха-лизации имеют большой диаметр, самопроизвольно не закрыва-ются и могут сочетаться с пороками развития (расщеплением) ство-рок митрального и трехстворчатого клапанов или с дефектом меж-предсердной перегородки типа ostium primum.

В кардиохирургической практике наиболее часто используется клас-сификация дефектов межжелудочковой перегородки Anderson, Becke (1983) и CapeШ, Anrade, Somervile (1983). В зависимости от их локали-зации выделяются следующие типы дефектов.

1. Перимембранозные подклапанные дефекты:
   - 1.1. Перимембранозный приточный (типа атриовентрикулярного канала).
   - 1.2. Перимембранозный приточный субтрикуспидальный трабекулярный.
   - 1.3, Перимембранозный отточный субаортальный инфундибулярный.
   - 1.4. Подаортально-подлегочный инфундибулярный.
   - 1.5. Перимембранозный отточный подлегочный дефект.
2. Мышечные дефекты:
   - 2.1. Отточный надгребешковый инфундибулярный дефект.
   - 2.2. Центральный приточный трабекулярный.
   - 2.3. Верхушечный трабекулярный дефект (часто множественные).

В зависимости от размеров, все дефекты межжелудочковой пере-городки делятся на:

- большие — диаметр дефекта (более 20 мм) равен или больше диа-метра аорты, при этом сопротивляемость потоку крови из левого желудочка в правый желудочек низкая (менее 20 ед/м) — нерест-риктивный дефект, систолическое давление в обоих желудочках почти одинаковое, соотношение объемов циркулирующей крови малого и большого кругов кровообращения больше 2;
- средние — диаметр дефекта (5-20 мм) меньше диаметра аорты, при этом систолическое давление в правом желудочке повышается до 50 % от систолического давления левого желудочка;
- малые — диаметр дефекта невелик (менее 4—5 мм) и необуслов-ливает значительного повышения систолического давления в пра-

вом желудочке, при этом индекс сопротивляемости потоку крови из левого желудочка в правый высокий (более 20 ед/м) — рестриктивный дефект, отношение легочного и системного кровотока не больше 1,75.

Патофизиология, изменения гемодинамики

Выраженность гемодинамических нарушений при дефектах межжелудочковой перегородки обусловлена сочетанным воздействием нескольких факторов: величиной, количеством, локализацией дефектов, величиной сброса крови в легочную сосудистую систему, возрастом пациента, степенью легочной гипертензии и гипертрофии миокарда правого, а в последующем и левого желудочков. Наибольшую роль играют, конечно, величина самого дефекта и объем сброса крови слева направо. При небольших дефектах межжелудочковой перегородки (до 1 см в диаметре) величина сброса крови из левого желудочка;в правый невелика и превышение легочного сосудистого кровотока над системным кровотоком небольшое (обычно не более чем в 1,2-1,5 раза). В этих условиях, как правило, нет выраженного переполнения кровью малого круга кровообращения, давление в легочной артерии остается нормальным (или незначительно повышается), отсутствуют диастолическая и систолическая перегрузки правого желудочка.

При значительно более выраженных дефектах величина сброса крови слева направо велика, в малый круг кровообращения может сбрасываться около 50—80 % минутного объема крови, отношение QP/QS (отношение легочного кровотока к системному) > 2-3 : 1. Указанные обстоятельства приводят, с одной стороны, к обкрадыванию большого круга кровообращения, с другой стороны, к гиперволемии малого круга кровообращения. Кроме того, большой сброс крови из левого желудочка в правый способствует развитию гипертрофии миокарда последнего.

Повышенное кровенаполнение малого круга кровообращения вызывает развитие компенсаторного спазмирования легочных артериол, что в определенной мере предупреждает дальнейшую перегрузку малого круга и избыточное поступление крови в левое предсердие и далее в большой круг кровообращения, но одновременно вызывает повышение давления в легочной артерии. С течением времени указанная компенсаторная реакция перерастает в патологическую, длительная легочная гипертензия приводит к развитию фиброзно-склеротических изменений в сосудах легких и их обструкции, еще большему росту в легочной артерии давления, которое при этом может достигать и даже превышать 60 % от системного артериального давления (терминальная склеротическая фаза легочной гипертензии или синдром Эйзенменгера).

Большие изменения претерпевают при дефекте межжелудочковой перегородки левый и правый желудочки. Поступление увеличенного

количества крови из легких вызывает гипертрофию и дилатацию л вых отделов сердца, особенно левого желудочка. Выраженное увел чение давления в легочной артерии и сброс крови через дефект в меж желудочковой перегородке слева направо обусловливают систолич кую перегрузку правого желудочка, а в последующем и право предсердия с дальнейшей их гипертрофией.

При выраженной гипертрофии правого желудочка значитель возрастает его внутрижелудочковое давление, вследствие чего уме шается сброс крови слева направо (из левого желудочка в правый) дальнейшем, на поздних стадиях дефекта межжелудочковой пере родки, когда давление в правом желудочке становится особенно бол шим, появляется (вначале при нагрузках, а затем постоянно) обра ный сброс крови справа налево (шунт крови венозно-артериальный из правого желудочка в левый), что обусловливает развитие систе ной гипоксемии и цианоза.

Вышеизложенные патофизиологические особенности дефекта ме желудочковой перегородки обусловливают при тяжелом течении п рока развитие правожелудочковой сердечной недостаточности, а в п здних стадиях (при появлении постоянного сброса крови из пра во желудочка в левый желудочек) левожелудочковой или тотальной с дечной недостаточности.

Клиническая картина

Клинические проявления дефекта межжелудочковой перегород зависят от его локализации, величины и, конечно, от величины с отн шения легочного кровотока к системному и степени тяжести легочн гипертензии.

Therrien и Webb (2001) указывают, что ограниченные, малые д фекты межжелудочковой перегородки (QP/QS < 1,5/1,0) обычно приводят к выраженным гемодинамическим нарушениям. Умере но выраженные дефекты межжелудочковой перегород (QP/QS = 1,5–2,5/1,0) создают определенные гемодинамические за руднения для левого желудочка, вызывают дилатацию и дисфун цию левого желудочка и левого предсердия, увеличивают легочн сосудистое сопротивление, могут сопровождаться суправентрик лярными и желудочковыми аритмиями. Большие дефекты межж лудочковой перегородки приводят к рано возникающей перегруз левого желудочка и прогрессивному росту давления в легочной ар терии с формированием синдрома Эйзенменгера — склеротическо легочной гипертензии.

В клинической практике выделяют болезнь Толочинова-Роже (ма лые дефекты диаметром до 5–10 мм, расположенные в нижней част межжелудочковой перегородки) и дефекты средних и больших разме ров, локализованные в верхних отделах межжелудочковой перегород ки. Такое подразделение оправдано в связи с различной выраженно тью клинических проявлений, о чем будет сказано ниже.

Субъективные проявления

Пациенты с небольшим изолированным дефектом, расположенным в нижнем отделе межжелудочковой перегородки, обычно чувствуют себя удовлетворительно и, как правило, жалоб не предъявляют. Некоторые больные иногда отмечают небольшую одышку при физической нагрузке. Небольшой дефект межжелудочковой перегородки может протекать абсолютно бессимптомно и обнаруживаться случайно при медицинском осмотре.

Выраженные дефекты, расположенные в мембранозной части межжелудочковой перегородки, характеризуются выраженными субъективными проявлениями. Большинство больных уже с детства жалуются на одышку и сердцебиения при физической нагрузке, быструю утомляемость. Многие дети с большим дефектом межжелудочковой перегородки погибают в первые два-три года жизни без хирургического лечения порока. Однако в ряде случаев дети даже с большим дефектом межжелудочковой перегородки доживают до подросткового и зрелого возраста. Их беспокоит одышка, а при развитии правожелудочковой недостаточности появляются боли в области правого подреберья (в связи с увеличением печени), отеки на ногах. Характерно также указание в анамнезе на часто рецидивирующие пневмонии, кровохаркания, ощущение сердцебиений и перебоев в области сердца.

Данные объективного исследования

Небольшие дефекты в нижних отделах межжелудочковой перегородки не сказываются существенно на развитии детей. Взрослые больные с таким типом порока обычно имеют удовлетворительное состояние, хорошо физически развиты, у них отсутствуют цианоз, одышка, отеки.

Большие дефекты межжелудочковой перегородки оказывают значительное отрицательное влияние на физическое развитие детей, они отстают в росте, в общем физическом развитии. Взрослые больные с выраженными дефектами межжелудочковой перегородки имеют астеничное телосложение, мускулатура развита плохо, тонус мышц снижен. При осмотре обращает на себя внимание бледность кожи. При развитии правожелудочковой недостаточности отмечается набухание шейных вен, появляются отеки в области голеней и стоп. При развитии левожелудочковой недостаточности появляется ортопноэ. При высокой легочной гипертензии и особенно при формировании право-левостороннего шунта (сброса венозной крови из правого желудочка в левый) появляется акроцианоз, часто пальцы приобретают форму «барабанных палочек» (за счет утолщения концевых фаланг), а ногти напоминают «часовые стекла».

2 Зак. 1688

Данные физикального исследования сердечно-сосудистой системы

Осмотр

При небольших низко расположенных дефектах межжелудочк вой перегородки осмотр области сердца обычно не выявляет каки либо патологических изменений. Выраженные дефекты межжелудо ковой перегородки приводят к формированию «сердечного горба* счет гипертрофии правого желудочка.

Пальпация

При пальпации области сердца у многих больных определяется III–IV межреберьях у левого края грудины систолическое дрожани (систолическое «кошачье мурлыканье»). Однако следует учесть, чт при резком повышении сопротивления в сосудистой системе лег систолическое дрожание значительно ослабевает и может даже исче нуть. При выраженном дефекте межжелудочковой перегородки верху шечный толчок может быть усиленным, приподнимающим. Иног можно видеть и пальпировать пульсацию во II межреберье слева счет расширенного ствола легочной артерии.

Перкуссия сердца

При малых дефектах межжелудочковой перегородки перкуторн границы сердца у большинства больных не изменены. Дефекты меж желудочковой перегородки средние (10–20 мм) и большие (боле 20 мм) характеризуются расширением границ сердца влево и умере но вверх за счет левого желудочка и левого предсердия, а по мер возрастания степени легочной гипертензии — и вправо за счет увели чения правых отделов сердца.

Аускультация сердца

Аускультация сердца является важнейшим клиническим метод диагностики дефекта межжелудочковой перегородки.

Изменения тонов сердца

Характерно расщепление II тона сердца над легочной артерией (в II межреберье у левого края грудины). Оно обусловлено поздним по явлением легочного компонента II тона в связи с объемной перегруз кой правого желудочка и более поздним началом его сокращения. Рас щепление II тона на легочной артерии является «широким», то есть интервал между компонентами II тона увеличивается до 60 мс на вдо хе, и, как правило, постоянным (сохраняется на вдохе и выдохе). Ха рактерен также акцент II тона на легочной артерии. При небольших дефектах межжелудочковой перегородки расщепление II тона не определяется. Иногда при выраженной легочной гипертензии II тон большой, акцентуированный, но не расщепленный. При большом артери-

овенозном сбросе и увеличенном диастолическом наполнении левого желудочка может выслушиваться патологический III тон в области верхушки сердца.

Сердечные шумы

Систолический шум

Кардинальным аускультативным признаком дефекта межжелудочковой перегородки является систолический шум, имеющий следующие характерные особенности:

- выслушивается лучше всего у левого края грудины (в области III—IV межреберья) и слева у мечевидного отростка. Однако в некоторых случаях punctum maximum систолического шума имеет другую локализацию:
  а) между верхушкой и левым краем нижней части грудины — при значительном увеличении правого желудочка и смещении вследствие этого левого желудочка влево, а также при локализации дефекта в мышечной части межжелудочковой перегородки вблизи верхушки;
  б) II межреберье справа от грудины (редкая ситуация) — при сбросе крови через дефект межжелудочковой перегородки непосредственно в правое предсердие;
  в) II межреберье слева от грудины при расположении дефекта межжелудочковой перегородки выше наджелудочкового гребня, под клапаном легочной артерии;
  г) вблизи верхушки (несколько медиальнее от нее) — при разрыве межжелудочковой перегородки при инфаркте миокарда;
- является голосистым и выслушивается на протяжении всей систолы) и обычно имеет грубый, скребущий тембр;
- сопровождается пальпаторно определяемым систолическим дрожанием («мурлыканием»);
- определяется зависимость громкости систолического шума от величины дефекта межжелудочковой перегородки. При очень малом дефекте (величиной с булавочное отверстие) систолический шум может быть очень тихим. Если дефект межжелудочковой перегородки очень большой, давление в левом и правом желудочках становится почти одинаковым, систолический шум обычно также негромкий. При дефекте средних размеров систолический шум наиболее громкий. Зависимость громкости систолического шума от величины дефекта межжелудочковой перегородки обусловлена величиной сброса крови и градиентом давления между желудочками сердца, а также, конечно, величиной общелегочного сопротивления. При очень малой величине дефекта сброс крови невелик, что обусловливает небольшую интенсивность шума. При больших дефектах межжелудочковой перегородки и высоком общелегочном сопротивлении, уменьшении сброса крови слева направо громкость систолического шума снижается.

Следует обратить внимание на то, что тихий систолический шум, за которым следует громкий (акцентированный, иногда с металлическим оттенком) II тон и ранний диастолический дующий шум легочной регургитации (шум Грэхема-Стилла) обусловлен большим дефектом межжелудочковой перегородки, сопровождающимся высокой легочной гипертензией;

- наблюдается широкая иррадиация систолического шума влево, что особенно важно, вправо от грудины и даже на спину, в межлопаточное пространство (опоясывающий шум);
- шум может проводиться костной тканью и прослушиваться с помощью стетоскопа, приставленного к ребрам, ключице, головке плечевой кости;
- ослабевает интенсивность шума под влиянием ингаляции амилнитрита, но только при неосложненном дефекте межжелудочковой перегородки. Если дефект межжелудочковой перегородки сопровождается спастическим сужением легочных артериол, то после вдыхания амилнитрита легочное сосудистое сопротивление снижается, систолический шум становится громче или сохраняет свою прежнюю интенсивность. Вместе с тем, согласно Vogelpoei и соавт. (1962), при развитии тяжелой легочной гипертензии и облитерации сосудов малого круга кровообращения при дефекте межжелудочковой перегородки, после ингаляции амилнитрита систолический шум становится тише благодаря снижению только периферического (а не легочного) сосудистого сопротивления.

При значительной дилатации правого желудочка может появиться систолический шум относительной недостаточности трехстворчатого клапана. Он выслушивается над мечевидным отростком и усиливается на вдохе.

Диастолический шум

Кроме основного аускультативного признака — систолического шума в ряде случаев у больных с дефектом межжелудочковой перегородки выслушиваются диастолические шумы. При значительно выраженном артериовенозном (слева направо) сбросе крови и, следовательно, большом объеме крови, поступающей из малого круга кровообращения в левое предсердие, появляется *мезодиастолический шум Кумбса* в области верхушки сердца или в III–IV межреберье слева от грудины. Этот шум обязан своим происхождением развитию относительного митрального стеноза в связи с несоответствием площади митрального кольца увеличенному объему крови, поступающей из левого предсердия. Мезодиастолический шум Кумбса при дефекте межжелудочковой перегородки обычно имеет мягкий тембр, негромкий, уменьшается в вертикальном положении и может полностью исчезать при развитии высокой легочной гипертензии и уменьшении величины артериовенозного сброса крови.

При длительном существовании дефекта межжелудочковой перегородки, в поздних стадиях порока появляется *диастолический шум*

Грэхема-Стилла. Его происхождение объясняется расширением ствола легочной артерии и неполным смыканием створок ее клапана в диастолу (относительная недостаточность клапана легочной артерии) вследствие значительно увеличенного объемного кровотока и развития высокой степени стойкой гипертензии в малом круге кровообращения. Диастолический шум Грэхема-Стилла возникает сразу после II тона, имеет дующий, мягкий тембр, небольшую продолжительность (как правило, короткий диастолический шум), лучше всего выслушивается во II межреберье у левого края грудины.

При надгребневых (инфундибулярных), а иногда и при подгребневых дефектах межжелудочковой перегородки может выслушиваться *диастолический шум аортальной недостаточности,* при этом диастолический шум лучше определяется во II межреберье справа.

Пульс

При исследовании пульса у больных с дефектом межжелудочковой перегородки существенных изменений обычно не обнаруживается. При развитии сердечной недостаточности пульс учащен, нередко аритмичен, амплитуда пульсовой волны может быть снижена.

Артериальное давление

Артериальное давление обычно нормальное.

Данные физикального исследования других органов и систем

При исследовании других органов и систем не обнаруживается каких-либо специфичных изменений, патогномоничных для дефекта межжелудочковой перегородки. Следует лишь отметить увеличение печени и ее болезненность при развитии правожелудочковой недостаточности. Далеко зашедшие стадии дефекта межжелудочковой перегородки сопровождаются развитием бивентрикулярной сердечной недостаточности, при этом, конечно, доминируют признаки правожелудочковой недостаточности (прежде всего увеличенная, болезненная печень), но могут определяться признаки застойных явлений в легких (как отражение левожелудочковой недостаточности) в виде притупления перкуторного звука и появления крепитации и мелкопузырчатых хрипов в нижних отделах легких.

Инструментальные исследования

Электрокардиография

При малых дефектах межжелудочковой перегородки электрокардиограмма может не претерпевать существенных изменений. Положение электрической оси сердца обычно нормальное, лишь иногда отмечается ее отклонение влево или вправо.

При выраженных дефектах межжелудочковой перегородки изменения электрокардиограммы определяются величиной и направленностью сброса крови через дефект, а также степенью легочной гипертензии.

При выраженном артериально-венозном сбросе (слева направо) при отсутствии легочной гипертензии появляются признаки гипер рофии миокарда левого желудочка, в частности значительное увел чение амплитуды зубца R в отведениях V_5–V_6, изменения зубца (снижение амплитуды, двухфазность), смещение интервала S-T кни от изолинии в этих же отведениях, глубокий зубец S в правых гру ных отведениях V_1– V_2, электрическая ось сердца отклоняется влев Возможно также появление электрокардиографических признаков пертрофии миокарда левого предсердия в виде уширенных, иног двугорбых или зазубренных зубцов P_{I-II}, aVL, реже — в левых J гру ных отведениях.

При развитии значительной легочной гипертензии обнаружив ются электрокардиографические признаки перегрузки правого жел дочка (отклонение электрической оси сердца вправо, увеличение ам литуды зубца R и смещение книзу от изолинии интервала S-T и сни жение амплитуды зубца T, его двухфазность в отведениях V_1–V глубокие зубцы S в левых грудных отведениях) и правого предсерд (высокий, не уширенный зубец P в отведениях I, II, aVF, V_1–V нередко имеется блокада правой ножки пучка Гиса.

При резко выраженной легочной гипертензии и значительной пе регрузке правого желудочка зубец T в правых грудных отведени может быть глубоким отрицательным.

Возможны различные нарушения сердечного ритма, особенно пр развитии сердечной недостаточности.

Рентгенологическое исследование сердца и легких

При небольших дефектах межжелудочковой перегородки лего ный рисунок не изменен, размеры сердца не увеличены.

При выраженных дефектах и большом сбросе крови слева направ отмечаются увеличение левого желудочка и левого предсердия, в пос ледующем — и правого желудочка, усиление легочного сосудисто рисунка вследствие увеличения легочного кровотока. За счет увелич ния обоих желудочков увеличивается в размере поперечник сердца. В дальнейшем по мере нарастания легочной гипертензии происходи расширение корней легких (нередко они интенсивно пульсируют) выбухание дуги легочной артерии за счет выраженного увеличения ств ствола, отмечается также увеличение проксимальных отделов легоч ной артерии. Чрезвычайно характерным признаком высокой легочно гипертензии является «обеднение», прозрачность легочного сосудис того рисунка, что обусловлено склерозированием и запустеванием дистальных ветвей легочной артерии.

Фонокардиография

Фонокардиографический метод исследования не потерял своего значения и в настоящее время, так как позволяет охарактеризовать более детально я объективно систолический шум и тоны сердца при дефекте межжелудочковой перегородки.

Амплитуда I тона сердца обычно нормальная. Характерно широкое расщепление и акцент II тона (см. выше раздел «Аускультация сердца») во II межреберье у левого края грудины. Однако следует отметить, что при умеренном и значительном дефекте межжелудочковой перегородки может быть зарегистрировано фиксированное расщепление II тона, когда интервал между компонентами II тона при спокойном дыхании меняется меньше, чем на 0,02 с.

Характерным фонокардиографическим признаком дефекта межжелудочковой перегородки является систолический шум, лучше всего регистрируемый у левого края грудины в области III–IV межреберья. Форма систолического шума в значительной мере зависит от величины дефекта межжелудочковой перегородки. При умеренно выраженном и тяжелом дефекте шум пансистолический, начинается сразу с I тоном, занимает всю систолу, заканчивается, сливаясь со II тоном; и имеет прямоугольную форму (т. е. его амплитуда одинакова на протяжении всей систолы), обычно при такой форме шума давление в легочной артерии меньше 50 мм рт. ст.

Следует помнить, что систолический шум при дефекте межжелудочковой перегородки может носить преимущественно убывающий характер, и это бывает при:

- наличии дефекта в мышечной части межжелудочковой перегородки;
- сочетании большого дефекта межжелудочковой перегородки с умеренной легочной гипертензией.

При небольших размерах дефекта межжелудочковой перегородки систолический шум может быть нарастающим или позднесистолическим.

При большом дефекте межжелудочковой перегородки систолический шум может быть коротким или даже отсутствовать. Объясняется это снижением или даже полным отсутствием кровотока через дефект в связи с практически одинаковым давлением в правом и левом желудочках и возросшим сопротивлением в малом круге кровообращения. При выраженной гипертрофии и дилатации правого желудачка над мечевидным отростком регистрируется систолический шум относительной трехстворчатой недостаточности.

Как указывалось ранее, кроме систолического шума при дефекте межжелудочковой перегородки может регистрироваться низкоамплитудный мезодиастолический шум относительного митрального стеноза в области верхушки сердца, а во II межреберье — раннедиастолический шум Грэхема-Стилла, обусловленный относительной недостаточностью клапана легочной артерии (механизм происхождения этих диастолических шумов описан в разделе «Аускультация сердца»).

Эхокардиография

Ультразвуковое исследование сердца является важнейшим неинвазивным методом диагностики дефекта межжелудочковой перегородки. С помощью двухмерной эхокардиографии в парастернальных, субкостальной и апикальной позициях можно визуализировать прямой признак дефекта — перерыв эхосигнала (эхо-свободное пространство)

в межжелудочковой перегородке, точно определить локализацию, количество дефектов, а также их размеры. Двухмерная эхокардиогр фия и исследование в М-режиме выявляют косвенные признаки д фекта межжелудочковой перегородки:

- увеличение размеров полостей обоих желудочков и левого пре сердия;
- увеличение толщины передней стенки правого желудочка;
- гиперкинезию межжелудочковой перегородки;
- увеличение амплитуды движения передней створки митрально клапана (О. А. Мутафьян, 2002);
- феномен негативного контрастирования — определяется прив дении в вену контраста, который далее попадает в правый желуд чек (рис. 1).

Указанные косвенные признаки обнаруживаются при умеренно значительно выраженных дефектах межжелудочковой перегородки.

Большую диагностическую ценность имеет доплер-эхокардиогр фия, особенно цветное доплеровское картирование. Она выявляет пр мой признак порока — аномальный турбулентный систолический п ток крови через дефект межжелудочковой перегородки (рис. 2), а та же позволяет оценить величину и направление сброса крови, рассчита давление в легочной артерии.

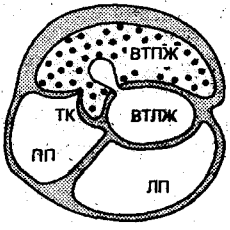

Рис. 1. «Феномен негативного контрастирования» при ДМЖП (исследование по парастернальной короткой оси).

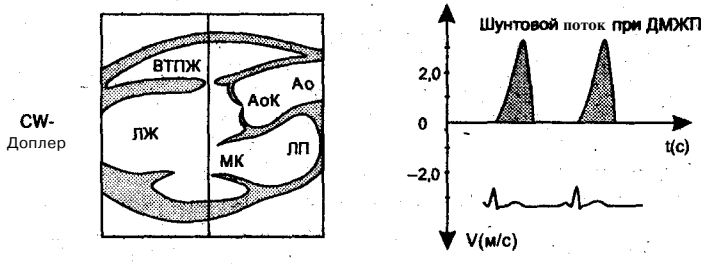

Рис. 2. Выявление шунтового потока с помощью доплеровского исследования при ДМЖП в мембранозной части МЖП.

Катетеризация сердца

Этот метод инвазивной диагностики применяется для подтверждения диагноза дефекта межжелудочковой перегородки и измерения величины давления в легочной артерии и в правом желудочке. Характерным признаком дефекта межжелудочковой перегородки со сбросом крови через дефект слева направо является более высокая степень насыщения крови кислородом в правом желудочке по сравнению с правым предсердием. При высокой степени легочной гипертензии возможно развитие обратного сброса крови справа налево, при этом появляется артериальная гипоксемия. Данные катетеризации сердца позволяют рассчитать минутный объем большого и малого кругов кровообращения, величину легочного сопротивления и объем шунта.

Ангиокардиография

При введении контрастного вещества в полость правого желудочка выявляются два основных ангиокардиографических признака дефекта межжелудочковой перегородки:

- малая интенсивность контрастной тени выводного тракта правого желудочка и легочной артерии в связи с разбавлением контрастированной крови в правом желудочке кровью, поступающей из левого желудочка;
- повторное контрастирование правого желудочка, обусловленное поступлением в него контрастного вещества с кровью из левого желудочка через дефект в межжелудочковой перегородке после прохождения крови с контрастом через малый круг кровообращения.

При введении контрастного вещества в полость левого желудочка можно выявить прямой признак дефекта межжелудочковой перегородки — поступление контраста из левого желудочка в правый.

Осложнения

Аортальная регургитация

Это осложнение наблюдается приблизительно у 5 % больных с дефектом межжелудочковой перегородки в том случае, когда дефект расположен выше наджелудочкового гребня (инфундибулярный дефект), под наджелудочковым гребнем или непосредственно в нем. В этой ситуации, по сути, речь идет о сочетании дефекта межжелудочковой перегородки с недостаточностью клапана аорты, что обусловлено провисанием правой, а также коронарной створки аортального клапана.

Присоединение аортальной недостаточности существенно осложняет течение дефекта межжелудочковой перегородки вследствие значительного увеличения нагрузки на левый желудочек, особенно при выраженной степени недостаточности аортального клапана. В клинической картине преобладает выраженная одышка, возможно развитие острой левожелудочковой недостаточности. При аускультации сердца

наряду с систолическим шумом определяется диастолический шум, выслушивающийся вдоль левого края грудины.

Нередко выраженный систоло-диастолический шум выслушивается над всей областью сердца. Рентгенологическое исследование выявляет значительное увеличение размеров обоих желудочков сердца и выраженную пульсацию расширенной восходящей аорты.

Решающую роль в диагностике этого осложнения дефекта межжелудочковой перегородки играет эхокардиография, которая наряду с вышеописанными признаками дефекта межжелудочковой перегородки обнаруживает провисание створок клапана аорты, выраженное в различной степени.

Инфундибулярный стеноз

Инфундибулярный стеноз развивается приблизительно у 5 % больных. Это осложнение наблюдается при локализации дефекта в задней части межжелудочковой перегородки под перегородочной створкой трикуспидального клапана ниже наджелудочкового гребня.

При такой локализации дефекта межжелудочковой перегородки через него проходит большой объем крови, и в связи с его выраженной турбулентностью происходит травматизация наджелудочкового гребня, его гипертрофия и фиброзирование. Исходом этих процессов является стенозирование инфундибулярного отдела правого желудочка и подклапанный стеноз легочной артерии. Вследствие указанных изменений сброс крови слева направо уменьшается, малый круг кровообращения разгружается, но одновременно резко возрастает нагрузка сопротивлением на правый желудочек, давление в нем начинает значительно повышаться и постепенно формируется сброс крови справа налево.

Основными клиническими признаками выраженного инфундибулярного стеноза являются развитие цианоза, уменьшение или даже исчезновение систолического шума перегородочного сброса крови и II тона над легочной артерией и появление систолического шума стеноза легочной артерии во II межреберье у левого края грудины, имеющего ромбовидную форму на фонокардиограмме. Весьма характерно уменьшение клинических проявлений правожелудочковой недостаточности, ранее значительно выраженной.

Инфекционный эндокардит

Риск развития инфекционного эндокардита у больных с дефектом межжелудочковой перегородки составляет около 0,2 % в год. При типичном сбросе крови слева направо через перегородочный дефект инфекционный эндокардит может проявиться легочными осложнениями при попадании инфекции в малый круг кровообращения, в частности, возможны частые пневмонии и плевриты.

Легочная гипертензия

Механизм развития легочной гипертензии при дефекте межжелудочковой перегородки описан выше в разделе «Патофизиология, изменение гемодинамики».

О развитии легочной гипертензии свидетельствуют следующие клинические признаки:

- выраженный акцент и расщепление II тона и диастолический шум Грэхема-Стилла во II межреберье слева;
- появление симптомов правожелудочковой недостаточности;
- электрокардиографические признаки гипертрофии миокарда правого желудочка и правого предсердия;
- рентгенологические признаки (увеличение правых отделов сердца, корней легких, ствола легочной артерии);
- эхокардиографические признаки дилатации правого желудочка.

Синдром Эйзенменгера

При длительном течении дефекта межжелудочковой перегородки, по сути в терминальной фазе порока, развивается синдром Эйзенменгера — тяжелая легочная гипертензия с высоким общелегочным сопротивлением, обусловленным обширными склеротическими облитерирующими изменениями в легочных артериолах.

Для синдрома Эйзенменгера характерны:

- наличие венозно-артериального сброса крови (шунт «справа-налево») через дефект в межжелудочковой перегородке с появлением цианоза:
- расширение ствола легочной артерии и «синдром ампутации» (запустевания) периферических сосудов малого круга кровообращения, что рентгенологически проявляется обеднением периферического легочного рисунка;
- гипертрофия и дилатация правых и левых отделов сердца (распознается с помощью рентгенографии сердца и эхокардиографии);
- уменьшение или даже полное исчезновение систолического шума (в области III–IV межреберья у левого края грудины) и появление диастолического шума Грэхема-Стилла (в области II межреберья у левого края грудины);
- исчезновение раздвоений II тона над легочной артерией с увеличением его акцента;
- развитие бивентрикулярной сердечной недостаточности.

Другими осложнениями дефекта межжелудочковой перегородки являются рецидивирующие застойные пневмонии, нарушения сердечного ритма и атриовентрикулярной проводимости, тромбоэмболический синдром, сердечная недостаточность.

Течение и прогноз

Клиническое течение и продолжительность жизни при дефекте межжелудочковой перегородки зависят от величины дефекта, состояния сосудов малого круга кровообращения, степени выраженности сердечной недостаточности. Небольшие дефекты межжелудочковой перегородки не оказывают существенного влияния на продолжительность жизни больных, но увеличивают риск развития инфекционного эндокардита до 1-2 %. Легочная гипертензия обычно не развивается.

Дефекты небольшого размера, расположенные в мышечной части межжелудочковой перегородки могут спонтанно закрываться, что наблюдается у 30—50 % больных (Swanton, 2003), а по данным Л. В. Колосковой (2001), — в 43,5 % случаев, причем преимущественно в возрасте до 4 лет.

При средних размерах дефекта межжелудочковой перегородки уже в раннем детском возрасте развивается сердечная недостаточность, однако в последующем возможно улучшение состояния, что может объясняться некоторым уменьшением величины дефекта. Спонтанное закрытие дефектов умеренных размеров наблюдается реже — всего лишь у 13,8 % больных (Ю. В. Евтеев, 2001). При достижении больными более старшего возраста может развиваться легочная гипертензия.

При больших дефектах межжелудочковой перегородки прогноз серьезный. Уже в раннем возрасте у детей развивается тяжелая сердечная недостаточность, часто присоединяются рецидивирующие пневмонии, приблизительно у 10—15 % больных развивается синдром Эйзенмснгера. Большинство больных с большими дефектами межжелудочковой перегородки умирают в детском или подростковом возрасте.

По данным Campbell (1971), средняя продолжительность жизни больных дефектом межжелудочковой перегородки составляет 23—27 лет.

ОТКРЫТЫЙ АТРИОВЕНТРИКУЛЯРНЫЙ КАНАЛ

Открытый (общий) атриовентрикулярный канал — сложный многокомпонентный врожденный порок сердца, характеризующийся патологическим сообщением желудочков и предсердий через общий атриовентрикулярный канал, появление которого связано с эмбриональным дефектом развития эндокардиальных валиков. Этот порок сердца включает неполное разделение общего атриовентрикулярного канала, недоразвитие мембранозной части межжелудочковой перегородки или слияние первичного дефекта межпредсердной перегородки с дефектом межжелудочковой перегородки, аномалию развития створок атриовентрикулярных клапанов. Открытый атриовентрикулярный канал составляет 2—6 % среди всех врожденных пороков сердца, встречается с одинаковой частотой среди лиц мужского и женского пола. Очень часто открытый (общий) атриовентрикулярный канал сочетается с болезнью Дауна и другими генетическими аномалиями.

Различают две важнейшие клинические формы этого порока: полная атриовентрикулярная коммуникация (открытый общий атриовентрикулярный канал) и частично открытый атриовентрикулярный канал.

Полная атриовентрикулярная коммуникация

Полная атриовентрикулярная коммуникация или открытый общий атриовентрикулярный канал — сложный многокомпонентный порок сердца, включающий сливающийся между собой первичный низкий большой дефект межпредсердной перегородки, высокий мембранозный дефект межжелудочковой перегородки, единое большое атриовентрикулярное отверстие, расщепление створок митрального или трикуспидального клапанов. Характернейшей гемодинамической особенностью полной атриовентрикулярной коммуникации является чрезмерная гиперволемия малого круга кровообращения и прогрессирующая легочная гипертензия (вплоть до синдрома Эйзенменгера) вследствие большого артериовенозного сброса крови через дефекты межпредсердной и межжелудочковой перегородок. В последующем развивается тяжелая, рефрактерная к терапии тотальная сердечная недостаточность. Течение порока имеет плохой для жизни прогноз. В первые два года жизни погибают около 70—90 % больных, к пятому году — 96-98 % больных. Таким образом, без хирургической коррекции порока дети не доживают до взрослого периода. Полная атриовентрикулярная коммуникация, следовательно, не встречается у взрослых, в связи с этим здесь не приводится детальное описание клинической картины этого сложного врожденного порока сердца.

Частично открытый атриовентрикулярный канал (неполная атриовентрикулярная коммуникация)

На эту форму приходится около 70 % всех случаев открытого атриовентрикулярного канала. Частично открытый атриовентрикулярный канал включает первичный большой низкий дефект межпредсердной перегородки и расщепление передней медиальной створки митрального клапана, или (значительно реже) перегородочной створки трикуспидального клапана, или обоих клапанов. Обычно чаще и больше расщеплена митральная створка.

Нарушения гемодинамики

Основные гемодинамические нарушения при частично открытом атриовентрикулярном канале заключаются в следующем:

- большой артериовенозный сброс крови (слева направо) через дефект межпредсердной перегородки из левого предсердия в правое предсердие;
- выраженная митральная и трикуспидальная регургитация;
- объемная перегрузка правого предсердия и правого желудочка;
- гиперволемия малого круга кровообращения;
- умеренная диастолическая перегрузка левого желудочка в связи с поступлением увеличенного объема из малого круга кровообращения в левое предсердие и далее в левый желудочек;
- легочная гипертензия (вначале умеренно выраженная, а затем в третьей декаде жизни высокая в связи с необратимыми изменениями легочных сосудов).

Основные клинические проявления

В детском возрасте характерны отставание в физическом и половом развитии, одышка при физической нагрузке, сердцебиения (нередко пароксизмальная тахикардия), частые пневмонии, острые респираторные вирусные инфекции. Почти у 40—50 % больных имеются в различной степени выраженные признаки сердечной недостаточности, преимущественно правожелудочковой (обычно при выраженном сбросе крови из левого предсердия в правое предсердие и выраженной легочной гипертензии).

При *осмотре* больного обращает на себя внимание бледность кожи, что объясняется большим сбросом крови из левого предсердия и, следовательно, развитием синдрома обкрадывания большого круга кровообращения. Отмечается развитие «сердечного горба», часто наблюдается эпигастральная пульсация, обусловленная гипертрофией и дилатацией правого желудочка. При *пальпации* области сердца определяется систолическое дрожание в области верхушки сердца. *Перкуссия* выявляет расширение границ относительной тупости сердца вправо и вверх, часто также и влево.

Очень характерны данные аускультации сердца:

- акцент и расщепление II тона над легочной артерией;
- систолический шум во II межреберье у левого края грудины (обусловлен дефектом межпредсердной перегородки, как правило, не грубый, без выраженной иррадиации);
- систолический шум в области верхушки сердца (обусловлен митральной недостаточностью, имеет среднюю интенсивность, дующий тембр, хорошо проводится в левую подмышечную область и к основанию сердца);
- систолический шум в области мечевидного отростка, усиливающийся на вдохе (обусловлен недостаточностью трехстворчатого клапана вследствие расщепления его септальной створки);
- мезодиастолический шум относительного трикуспидального стеноза, обусловленного большим объемным кровотоком через трикуспидальное кольцо (шум выслушивается у 60—70 % больных в точке Боткина или слева у нижнего края грудины, неинтенсивный, мягкого тембра).

Инструментальные исследования

Электрокардиография

У подавляющего большинства больных электрическая ось сердца отклонена влево. Определяются признаки гипертрофии миокарда обоих желудочков (высокий зубец R в V_1 — признак гипертрофии миокарда, при систолической его перегрузке отмечается смещение интервала S-T книзу и появляется отрицательный несимметричный зубец T в отведениях V_1—V_2; при гипертрофии левого желудочка регистрируются высокоамплитудные комплексы qR в левых грудных отведениях). Характерно наличие электрокардиографических признаков гипертрофии миокарда правого предсердия в виде высокоамплитудных нерасширенных зубцов $P_{II\,III}$, aVF, V_1—V_2. Нередко можно обнаружить блокаду правой ножки пучка Гиса, атриовентрикулярную блокаду 1 и 2 степени, иногда — пароксизмальную тахикардию.

Фонокардиография

Амплитуда I тона обычно не изменена, II тон над легочной артерией акцентуирован и расщеплен, в области верхушки сердца иногда регистрируется низкочастотный, среднеамплитудный патологический III тон. В области верхушки записывается систолический шум митральной недостаточности на высокочастотном канале, связанный с I тоном, убывающий, среднеамплитудный.

Во II межреберье у левого края грудины регистрируется систолический шум дефекта межпредсердной перегородки, обычно на среднечастотном и аускультативном каналах, занимает около $^1/_2$—$^2/_3$ систолы.

У левого края грудины в IV межреберье определяется среднечастотный, иногда ромбовидный, непродолжительный мезодиастоличе-

кий шум относительного трикуспидального стеноза, а в области мечевидного отростка — систолический шум трикуспидальной недостаточности.

Эхокардиография

С помощью двухмерной эхокардиографии в апикальной четырехкамерной позиции можно зарегистрировать прямой признак дефекта межпредсердной перегородки — перерыв эхосигнала в изображении нижнего ее отдела, а в коротком сечении левого желудочка на уровне митрального клапана — расщепление его септальной створки (рис. 3).

Доплеровское эхокардиографическое исследование выявляет систолический ток крови через дефект в межпредсердной перегородке из левого предсердия в правое, а также митральную регургитацию.

Имеет диагностическое значение также обнаружение косвенных признаков частично открытого атриовентрикулярного канала:

- дилатация правого предсердия и правого желудочка;
- «прилипание» расщепленной переднемедиальной створки митрального клапана к межжелудочковой перегородке в диастолу;
- парадоксальное движение межжелудочковой перегородки.

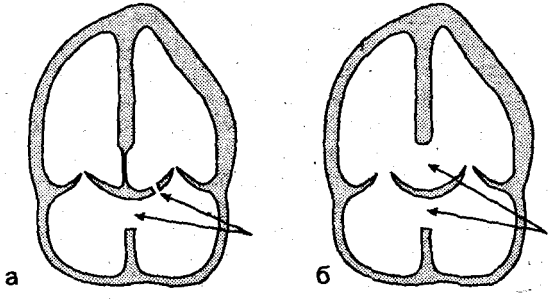

Рис. 3. Неполный (а) и полный (б) атриовентрикулярный дефект перегородки.

Рентгенологическое исследование

Рентгенологическое исследование сердца выявляет увеличение правого предсердия, правого желудочка, нередко определяется также увеличение левого предсердия. Сердце, таким образом, может быть значительно увеличено и приобрести форму, характерную для дилатационной кардиомиопатии. Характерно также расширение легочной артерии и выбухание ее по левому верхнему контуру.

Рентгенологическое исследование легких обнаруживает обогащение легочного рисунка вследствие гиперволемии малого круга кровообращения.

Катетеризациясердца

Катетеризация сердца выявляет повышение насыщения крови кислородом в правом предсердии и правом желудочке. Характерно также прохождение катетера из правого предсердия в левое и далее в левый желудочек. Давление в правом желудочке и легочной артерии повышено.

Ангиокардиография

Чаще всего применяется левосторонняя **вентрикулография**. Характерным признаком порока является поступление струи **контрастированной** крови, **регургитирующей** из левого желудочка в правое (преимущественно) и левое предсердие. Хорошо определяется также расщепление передней створки митрального клапана.

Течение и прогноз

Течение и прогноз определяются выраженностью каждого из компонентов порока. При умеренной выраженности дефекта межпредсердной перегородки и митральной регургитации средняя продолжительность жизни без хирургической коррекции порока достигает 20—30 лет, возможно развитие инфекционного эндокардита. При большом дефекте **межпредсердной** перегородки и **атриовентрикулярных** клапанов без хирургической коррекции порока уже в первые годы жизни развивается тяжелая сердечная недостаточность, от которой больные погибают.

ТЕТРАДА ФАЛЛО

Тетрада Фалло — сложный многокомпонентный врожденный порок сердца, включающий в себя стеноз выходного отдела правого желудочка или легочной артерии, дефект межжелудочковой перегородки, декстрапозицию аорты и гипертрофию миокарда правого желудочка. Этот порок сердца детально описан Fallot в 1988 г. Встречается с частотой 11—13 % среди всех случаев врожденных пороков сердца.

Как следует из вышеприведенного определения, тетрада Фалло состоит из четырех компонентов, имеющих следующие основные патоморфологические особенности:

1. Сужение выходного отдела правого желудочка — важнейший клинико-гемодинамический компонент, препятствующий нормальному оттоку крови из правого желудочка в легочную артерию. Препятствие поступлению крови в легочную артерию может быть расположено на разных анатомических уровнях:
   - в инфундибулярном отделе правого желудочка (инфундибулярный стеноз); этот вариант обструкции выходного отдела правого желудочка встречается наиболее часто (в 60—90 % всех случаев тетрады Фалло);
   - на уровне клапана легочной артерии (изолированный клапанный стеноз), встречается приблизительно в 5—6 % случаев; клапанный стеноз может быть обусловлен сращением между собой и укорочением створок клапана легочной артерии, изменением количества створок (например, может быть одно- или двухстворчатый клапан легочной артерии). Изолированный клапанный стеноз легочной артерии может сочетаться с гипоплазией или полной атрезией клапанного кольца;
   - на уровне ствола легочной артерии и ее ветвей (обычно при этом речь идет о гипоплазии ствола легочной артерии умеренной (диаметр ствола легочной артерии составляет 50—80 % диаметра аорты) или выраженной (диаметр ствола легочной артерии менее 50 % диаметра аорты). Крайне тяжелым вариантом тетрады Фалло является атрезия ствола легочной артерии или выходного тракта правого желудочка.

   Возможно сочетание различных уровней обструкции выходного отдела правого желудочка у одного и того же больного.
2. Дефект межжелудочковой перегородки — второй важнейший компонент тетрады Фалло, располагается высоко, под устьем (корнем) «верхом сидящей» аорты. Размер дефекта межжелудочковой перегородки, как правило, достаточно велик, имеет диаметр 2-4 см, площадь его обычно составляет от 50 до 150—200 % площади устья аорты. У больных с «бледной» формой тетрады Фалло площадь дефекта межжелудочковой перегородки меньше площади устья аорты, а при цианотичной форме порока — равна или превышает площадь устья аорты.

3. Декстрапозиция аорты — характеризуется смещением устья аорты вправо по отношению к межжелудочковой перегородке. При тетраде Фалло аорта одновременно отходит от обоих желудочков, но степень ее смещения вправо по отношению к межжелудочковой перегородке может колебаться от 40 до 50 %.
4. Гипертрофия миокарда правого желудочка — закономерное следствие его систолической перегрузки вследствие сужения выходного отдела правого желудочка. В свою очередь сама гипертрофия миокарда правого желудочка может сопровождаться резко выраженной гипертрофией трабекул в выходном отделе правого желудочка и, таким образом, вызывать еще большую степень его сужения. Левое предсердие может оказаться гипоплазированным. Объем левого желудочка обычно нормальный, иногда полость его уменьшена.

Нередко тетрада Фалло сопровождается другими сердечными аномалиями. У 20—25 % больных отмечается правостороннее расположение дуги аорты с отхождением при этом левой подключичной артерии в правой половине грудной клетки. У 10—15 % больных с тетрадой Фалло одновременно имеется дефект межпредсердной перегородки. Иногда встречаются отсутствие или гипоплазия левой главной ветви легочной артерии, аортальная регургитация (обусловлена большим аортальным кольцом и дефектом межпредсердной перегородки).

Установлены также изменения самих ветвей легочной артерии при тетраде Фалло: атрофия эластических и мышечных волокон, разрастание интимы, явления тромбоза. Итогом этих изменений является уменьшение просвета ветвей легочной артерии.

Патофизиология, изменения гемодинамики

Характер и выраженность гемодинамических нарушений при тетраде Фалло в первую очередь зависят от степени сужения выходного отдела правого желудочка и легочной артерии и, в определенной мере конечно, от величины дефекта межжелудочковой перегородки. У большинства больных диаметр дефекта межжелудочковой перегородки достаточно велик, аорта располагается над правым и левым желудочком одновременно и принимает кровь из двух желудочков, систолическое давление в них почти одинаковое. В этих условиях преимущественное поступление крови из правого желудочка во время его сокращения в легочную артерию или аорту будет зависеть от главного гемодинамического фактора — соотношения величины стенозирования выходного отдела правого желудочка и давления в аорте.

При небольшой степени стеноза выходного отдела правого желудочка кровь из него поступает преимущественно в легочную артерию и сброс крови из правого желудочка в аорту совсем невелик (тем более, что при значительном дефекте межжелудочковой перегородки систолическое давление в обоих желудочках практически одинаково). Насыщение артериальной крови кислородом длитель-

ное время остается нормальным (ацианотическая, или «бледная» форма тетрады Фалло). Однако по мере роста ребенка наблюдается увеличение размеров полостей сердца, увеличивается ударный объем крови. В то же время диаметр выходного тракта правого желудочка остается прежним, следовательно, возрастает степень его относительного стеноза, и нарушения гемодинамики становятся по сути аналогичными тетраде Фалло с выраженной степенью стеноза выходного отдела правого желудочка.

При большой степени стеноза выходного отдела правого желудочка сопротивление кровотоку в легочную артерию очень велико, в связи с чем включаются следующие патофизиологические механизмы:

- выраженный сброс крови из правого желудочка в аорту (венозно-артериальный шунт), что, с одной стороны усугубляет гиповолемию малого круга кровообращения, с другой — усиливает гипоксемию (развивается хроническая артериальная пшоксемия — «цианотическая» форма тетрады Фалло);
- развитие выраженной гипертрофии миокарда правого желудочка, а в последующем — и правого предсердия, так как для своего опорожнения правое предсердие должно постоянно преодолевать высокое давление в правом желудочке;
- формирование выраженной сети коллатерального кровообращения (через систему бронхиальных, медиастинальных, пищеводных, диафрагмальных, перикардиальных и коронарных артерий); особенно большое значение имеет развитие анастомозов между ветвями легочной артерии и бронхиальными артериями.

Гипертрофия миокарда левого желудочка не развивается вследствие поступления малого количества крови из малого круга кровообращения. В силу этой же причины может быть гипоплазировано левое предсердие.

Важными компенсаторно-приспособительными механизмами при значительно выраженной тетраде Фалло являются также развитие высокой степени эритроцитоза, значительного повышения уровня гемоглобина и сохранение функционирующего открытого артериального протока, соединяющего легочную артерию и аорту.

Клиническая картина

Взрослые больные с тетрадой Фалло прежде всего предъявляют жалобы на одышку, сердцебиения, которые резко усиливаются во время физической нагрузки, общую слабость, недомогание, малую физическую выносливость. При развитии правожелудочковой недостаточности возможны жалобы на появление отеков на ногах, ощущение тяжести и болей в области правого подреберья (за счет увеличения печени).

Важную диагностическую информацию можно получить при анализе данных anamnesis morbi et vitae. Дети с тетрадой Фалло рождаются в срок с нормальной массой тела и длиной. Развитие в раннем детс-

ком возрасте зависит от стадии порока. В течение первых 4–8 недель после рождения общее состояние ребенка удовлетворительное, у него не наблюдаются одышка, цианоз, отмечается нормальное сосание и прибавка в весе. Однако к 6–9 неделям жизни ребенка мать замечает у него одышку и бледность при плаче и сосании, а приблизительно к 4–6 месяцам (иногда к 10–12 месяцам) цианоз губ, ногтей, одышку, иногда кратковременную потерю сознания, апноэ и даже судороги при этих же состояниях. К концу первого-второго года жизни цианоз становится тотальным («синий порок») и постоянным, значительно увеличиваясь после физической нагрузки (бега). Родители замечают отставание детей в росте, физическом развитии от своих сверстников, а также важную особенность в поведении детей: после физической нагрузки они испытывают резкую слабость, головокружение и занимают вынужденное положение — сидя на корточках или лежа на боку с поджатыми к животу ногами (это положение уменьшает одышку).

Характернейшей особенностью детей с тетрадой Фалло в раннем возрасте (до 3–4 лет) являются одышечно-цианотические приступы, появляющиеся после физического или эмоционального возбуждения. Во время этих приступов дети очень беспокойны, у них отмечается выраженная одышка, быстро и резко усиливается цианоз (он становится диффузным и приобретает темно-фиолетовый оттенок), возможны кратковременная потеря сознания и судороги. Одышечно-цианотический приступ может продолжаться от 10–20 секунд до 1-3 минут. После 3-4-летнего возраста приступы постепенно становятся реже и исчезают, что объясняется мобилизацией компенсаторных механизмов (эритроцитоза, развития коллатералей), позволяющих адаптироваться к гипоксемии.

Происхождение одышечно-цианотических приступов связано с увеличением степени стеноза, спазмом инфундибулярного отдела правого желудочка, снижением периферического сопротивления.

В зависимости от особенностей течения и проявлений тетрады Фалло в детском возрасте выделяют следующие клинические формы порока:

- тяжелая форма с ранним появлением цианоза и одышки;
- тяжелая форма с появлением цианоза и одышки в тот период, когда ребенок начинает ходить;
- классическая форма с появлением цианоза к 9-12 месяцам жизни;
- тяжелая форма с поздним появлением одышечно-цианотического синдрома (иногда после достижения школьного возраста и даже позднее);
- «бледная» (ацианотическая) форма с умеренно выраженным стенозом выходного отдела правого желудочка.

Данные объективного исследования

При осмотре взрослых больных обычно можно отметить слабое развитие мускулатуры, иногда — диспропорцию скелета (несоответственно длинные и тонкие нижние конечности). У некоторых боль-

ных наблюдаются плоскостопие, деформация грудной клетки («ва ронкообразная» или «куриная» грудь) и позвоночника (чаще все сколиоз, реже — кифосколиоз).

Характернейшим признаком тетрады Фалло у взрослых больн является цианоз видимых слизистых оболочек и кожи. Интенсивно цианоза варьирует от бледно-фиолетового до чугунно-синего. Циан приобретает тотальный характер, но все-таки наиболее выражен в ласти губ, кончика носа, мочек ушей, ногтевых фаланг кистей и С раннего возраста (с 2—3 лет) появляются изменения концевых ланг кистей и стоп в виде «барабанных палочек» и ногтей в виде совых стекол».

Обращает на себя внимание значительное снижение толерантно ти к физической нагрузке (даже небольшие физические нагрузки зывают одышку и усиление цианоза), больные часто присаживают на корточки.

При развитии правожелудочковой недостаточности появляют отеки в области нижних конечностей, видны набухшие шейные вен

При осмотре грудной клетки часто определяются признаки колл терального кровообращения в виде развитой сосудистой сетки.

Данные физикального исследования сердечно-сосудистой системы

Как правило, «сердечный горб» не образуется, так как гипертро фия правых отделов сердца носит преимущественно концентрически характер и обычно не сопровождается дилатацией полостей. При *осмотре* области сердца можно видеть эпигастральную пульсацию, не резко выраженную, обусловленную гипертрофией правого желу дочка. *Пальпаторно* воспринимается систолическое дрожание во III межреберье у левого края грудины (за счет систолического шум изгнания вследствие стеноза легочной артерии).

При *перкуссии* сердца можно обнаружить умеренное расширени правой границы относительной тупости сердца, однако часто границ сердца остаются нормальными.

Важнейшее значение в диагностике тетрады Фалло имеет *аускульт тация* сердца.

I тон сердца обычно не изменен.

II тон над легочной артерией резко ослаблен, иногда даже вообще не выслушивается, что объясняется гиповолемией малого круга кро вообращения. II тон над аортой, напротив, может быть громким.

Для тетрады Фалло характерен *систолический шум,* обусловленный стенозом выходного отдела правого желудочка (прежде всего, клапан ным стенозом легочной артерии) и имеющий следующие важные клинические особенности:

- выслушивается лучше всего во II—III межреберьях слева при клапанном стенозе легочной артерии и также в III—IV межреберьях слева при инфундибулярном или сочетанном стенозе;

- может проводиться на сосуды шеи, к ключицам и в межлопаточное пространство (как правило, при инфундибулярном или сочетанном стенозе выходного отдела правого желудочка);
- характеризуется зависимостью интенсивности силы шума от тяжести тетрады Фалло; чаще шум имеет среднюю интенсивность, но при выраженном клапанном стенозе легочной артерии шум становится менее интенсивным, что обусловлено бо́льшим поступлением крови из правого желудочка в аорту и значительно меньшим поступлением крови в легочную артерию;
- может иметь меньшую громкость при значительно выраженном стенозе, что обусловлено сопутствующим увеличением количества эритроцитов в крови и ее вязкости. При значительно повышенной вязкости крови уменьшается турбулентность потока в месте сужения выходного отдела правого желудочка или в области клапанного стеноза легочной артерии, и шум становится менее громким;
- снижает свою громкость немедленно после ингаляции амилнитрита. Это обусловлено тем, что ингаляция амилнитрита вызывает немедленное падение периферического сопротивления, усиление кровотока через аорту и, соответственно, уменьшение кровотока через легочную артерию. При изолированном стенозе легочной артерии (при отсутствии дефекта межжелудочковой перегородки и декстрапозиции аорты) систолический шум во II межреберье слева усиливается через 20 с после ингаляции амилнитрита в связи с наступающим через этот промежуток времени увеличением венозного возврата;
- имеет бо́льшую интенсивность в горизонтальном положении.

Йонаш (1963) отмечает, что «систолический шум отсутствует при анатомической атрезии и при значительном стенозе, приближающемся к полной атрезии легочной артерии (функциональная атрезия легочной артерии)».

Систолический шум, обусловленный дефектом межжелудочковой перегородки, может прослушиваться у некоторых больных с тетрадой Фалло в области III–IV межреберья у левого края грудины, однако его интенсивность обычно очень невелика. Этот систолический шум может вообще не прослушиваться (особенно у цианотичных больных) из-за небольшой величины градиента давления (иногда градиент даже отсутствует) между правым и левым желудочками.

Как указывалось ранее, одним из компенсаторно-приспособительных механизмов при тетраде Фалло является сохранение функционирующего артериального протока. В этом случае может выслушиваться непрерывный *систоло-диастолический шум* в левой подключичной области с максимумом его звучания во II-м межреберье у левого края грудины. В период закрытия артериального протока систолический и диастолический компоненты шума могут восприниматься как два самостоятельных шума, а в последующем выслушивается лишь один систолический или диастолический шум.

Иногда по обе стороны от грудины и в межлопаточном простра стве также выслушивается непрерывный систоло-диастолический шу возникающий в значительно дилатированных артериях, образующи коллатеральный кровоток между большим и малым кругами кровооб ращения (у 4-5 % больных с тетрадой Фалло).

Пульс у больных с тетрадой Фалло, как правило, нормальной в личины, реже — наполнение пульса снижено. Отмечается тенденци к снижению систолического артериального давления.

Физикальное исследование других органов и систем не обнаруж вает каких-либо характерных, специфичных для тетрады Фалло изм нений. Больные предрасположены к частым бронхитам, пневмони с соответствующими физикальными данными со стороны легких. Во можно развитие хронического бронхита, в этом случае при аускульт ции легких выслушиваются сухие или влажные хрипы, жесткое дых ние с удлиненным выдохом.

При развитии правожелудочковой недостаточности пальпируется болезненная, увеличенная печень. У некоторых больных можно обн ружить опущение правой почки.

Инструментальные исследования

Электрокардиография

Почти у всех больных наблюдается отклонение электрической о сердца вправо (угол а от +100 до +180°, в среднем +150°). Этот ЭКГ признак является настолько характерным, что нормальное положени электрической оси сердца или ее отклонение влево при врожденно пороке сердца с цианозом практически исключает тетраду Фалло.

Регистрируются также ЭКГ-признаки гипертрофии правого пре сердия в виде высоких, заостренных, не уширенных зубцов R отведениях II, III, aVF, V_{1-2}. Характерна гипертрофия правого ж лудочка с его систолической перегрузкой, что проявляется высоки ми зубцами R в отведениях aVR, V_1–V_3; глубокими зубцами S левых грудных отведениях; смещением книзу от изолинии и глу бокими отрицательными (не симметричными) зубцами Т в отведе ниях V_{1-3} (иногда в V_{1-4}).

У 10–15 % больных с тетрадой Фалло выявляется неполная блок да правой ножки пучка Гиса.

При суточном электрокардиографическом мониторировании по Холтеру могут быть зарегистрированы желудочковые экстрасистолы пароксизмы желудочковой тахикардии.

Фонокардиография

Данные фонокардиографического исследования во многом зави сят от клинической формы тетрады Фалло («цианотичная» или «блед ная» форма).

При тетраде Фалло, сопровождающейся выраженным цианозом, имеется выраженный стеноз легочной артерии и фонокардиографическая картина порока характеризуется следующим образом:

- амплитуда I тона обычная, легочный компонент II тона во II межреберье у левого края грудины ослаблен (иногда не регистрируется совсем), аортальный компонент II тона выражен и хорошо записывается (особенно во II межреберье справа у края грудины); отмечается расщепление II тона с запаздыванием легочного компонента до 0,10—0,13 с;
- регистрируется ромбовидный систолический шум во II—III межреберье у левого края грудины, интенсивность которого зависит от степени стеноза легочной артерии. При резко выраженном стенозе систолический шум менее интенсивный (вследствие малого кровотока через легочную артерию), менее продолжительный, максимум шума расположен в первой половине или в середине систолы.

Меньшая степень стеноза легочной артерии характеризуется менее интенсивным систолическим шумом.

«Бледная» (ацианотичная) форма тетрады Фалло характеризуется умеренным стенозом легочной артерии, умеренной декстрапозицией аорты и сбросом крови через дефект в межжелудочковой перегородке слева направо (из левого желудочка в правый). При этой форме тетрады Фалло на фонокардиограмме отмечаются:

- расщепление II тона и ослабление его легочного компонента (во II-м межреберье у левого края грудины);
- голосистолический шум дефекта межжелудочковой перегородки (в нижних отделах грудины у левого ее края);
- ромбовидный систолический шум стеноза легочной артерии (во II межреберье у левого края грудины).

Рентгенологическое исследование

Рентгенологическое исследование легких выявляет повышенную прозрачность легочных полей, что обусловлено гиповолемией малого круга кровообращения и обеднением вследствие этого легочного рисунка. С увеличением возраста больного развивается выраженная коллатеральная сосудистая сеть и обеднение сосудистого рисунка становится менее выраженным (иногда он становится даже усиленным).

Характерным рентгенологическим признаком тетрады Фалло является форма сердца в виде «голландского сабо» (голландского деревянного башмака с несколько приподнятым носком), при этом:

- поперечник тени сердца почти нормальный пли несколько расширен влево за счет гипертрофированного правого желудочка, который занимает всю переднюю поверхность и оттесняет левый желудочек кзади и вверх;
- верхушка сердца закруглена и приподнята над диафрагмой;
- талия сердца резко выражена, подчеркнута, что обусловлено уменьшением выраженности дуги левого предсердия и Легочной артерии по левому контуру сердечной тени.

У многих больных с тетрадой Фалло отмечается расширение сосудистого пучка по правому контуру сердечной тени за счет восходящей аорты, смещенной вправо. Декстрапозиция аорты особенно хорошо видна в боковой проекции.

В I косом положении ретрокардиальное пространство не сужено, в верхнем отделе отмечается западение в области ствола легочной артерии и левого предсердия.

Во II косом положении хорошо определяется выраженная гипертрофия правого желудочка.

Эхокардиография

Прямые признаки тетрады Фалло выявляются в двухмерном режиме (рис. 4). К ним относятся:

- высокий большой дефект межжелудочковой перегородки и пересекающая межжелудочковую перегородку аорта (эти признаки выявляются в парастернальной продольной позиции по длинной оси левого желудочка);
- стеноз выходного отдела правого желудочка (выявляется в парастернальной позиции по короткой оси на уровне магистральных сосудов).

Косвенными признаками тетрады Фалло являются: увеличение толщины передней стенки правого желудочка и увеличение толщины межжелудочковой перегородки (выявляются при эхокардиографии и одно- и двухмерном режимах):

С помощью доплер-эхокардиографии хорошо определяются признаки стеноза легочной артерии (высокоскоростной турбулентный кровоток через клапан легочной артерии, градиент «правый желудочек —легочная артерия») и аномальный кровоток через дефект в межжелудочковой перегородке. Эхокардиография позволяет определить степень сужения выходного тракта правого желудочка, сочетание подклапанного и клапанного стенозов легочной артерии, диаметр ее клапанного кольца и ствола.

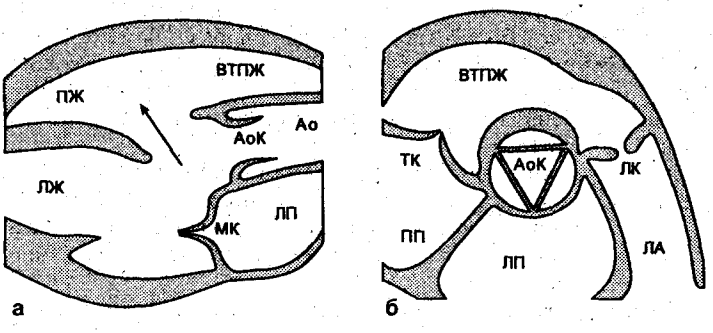

Рис. 4. Тетрада Фалло при эхокардиографии по парастернальной длинной (а) и короткой (б) осям.

Катетеризация полостей сердца

Этот метод исследования необходим для уточнения анатомии выходного тракта правого желудочка, главных ветвей легочной артерии, оценки функции правого и левого желудочков сердца, определения локализации и величины дефекта межжелудочковой перегородки, состояния клапана аорты, анатомии коронарных артерий, исключения открытого артериального протока.

При катетеризации полостей сердца выявляются следующие характерные для тетрады Фалло признаки:

- высокое давление в правом желудочке, причем оно становится равным давлению в левом желудочке и в аорте;
- низкое давление в легочной артерии;
- высокий градиент давления между правым желудочком и легочной артерией (величина градиента коррелирует со степенью стеноза легочной артерии);
- проникновение катетера из правого желудочка в аорту через дефект в межжелудочковой перегородке;
- снижение насыщения кислородом (до 70 % от нормы) крови в аорте (в связи с веноартериальным сбросом крови).

Ангиокардиография

Ангиокардиография применяется для точной топической диагностики порока, получения более полной информации об анатомии выходного отдела правого желудочка, клапанного кольца и ствола легочной артерии. Выполняется ангиокардиография из правого желудочка в двух проекциях.

Основными ангиокардиографическими признаками тетрады Фалло являются:

- преждевременное заполнение контрастом и изображение «сидящей верхом» над дефектом межжелудочковой перегородки аорты (ее заполнение контрастом происходит одновременно с легочной артерией, в то время как в норме она заполняется позже); интенсивность тени контрастированной аорты зависит от степени ее декстрапозиции: чем больше аорта смещена вправо, чем больше она «сидит» на правом желудочке, тем больше контраста в нее попадает и тем более интенсивной будет ее тень);
- более выраженная степень контрастирования аорты по сравнению с легочной артерией;
- сужение легочной артерии (обнаруживается при ангиокардиографии или непосредственно, или по косвенным признакам — более узкий ствол легочной артерии и сужение его ветвей, меньшее поступление контрастного вещества из правого желудочка в малый круг кровообращения);
- увеличение правого желудочка (определяется в левой передней косой проекции);
- обнаружение правосторонней дуги аорты.

Ангиокардиографическое исследование используется для более точного распознавания тетрады Фалло и ее особенностей перед оперативным лечением порока.

Лабораторные данные

Общий анализ крови — характерны эритроцитоз (количество эритроцитов достигает $5-7 \times 10^9$/л) и увеличение уровня гемоглобина (до 180—190 г/л и даже более) вследствие хронического кислородного голодания и гипоксической стимуляции костного мозга. Обычно отмечаются также увеличение гематокрита, уменьшение СОЭ.

Общий анализ мочи и биохимический анализ крови, как правило, без существенных и характерных изменений.

Течение и прогноз

Течение и прогноз при тетраде Фалло зависят, прежде всего, от степени выраженности сужения выходного отдела правого желудочка (прежде всего клапанного стеноза легочной артерии).

Как правило, средняя продолжительность жизни больных с тетрадой Фалло без оперативного лечения не превышает 15 лет. При тяжелой обструкции выходного отдела правого желудочка большинство больных погибают в возрасте до 2—3 лет, лишь около 30 % детей доживают до 10 лет, 10% — до 20 лет и лишь 1—5 % больных доживают до 30-40 лет (О. А. Мутафьян, 2002).

Основными причинами смерти больных с тетрадой Фалло являются тяжелая, прогрессирующая гипоксия (особенно при цианотичной форме порока), тромбозы периферических вен и мозговых артерий, пневмония, абсцесс мозга, инфекционный эндокардит, тяжелые нарушения сердечного ритма.

В последние годы при хирургическом лечении тетрады Фалло получены хорошие результаты: 10-летняя выживаемость больных составляет около 93 %, а 20-летняя — 91 % (Katz, 1982).

ИЗОЛИРОВАННЫЙ СТЕНОЗ ЛЕГОЧНОЙ АРТЕРИИ

Изолированный стеноз легочной артерии — врожденный порок сердца, характеризующийся нарушением оттока крови из правого желудочка в малый круг кровообращения в связи с сужением легочной артерии и резким возрастанием градиента давления между правым желудочком и легочной артерией. Составляет приблизительно 6-8 % всех случаев врожденного порока.

В зависимости от уровня локализации обструкции выделяют следующие варианты нарушения оттока крови из правого желудочка:

- клапанный стеноз легочной артерии;
- подклапанный (инфундибулярный) стеноз выходного тракта правого желудочка;
- надклапанный стеноз ствола легочной артерии.

Из всех названных вариантов чаще всего встречается клапанный стеноз легочной артерии, который обусловлен срастанием створок ее клапана (частичным, в основании клапана, при этом окончания створок свободны, или полным, когда створки, срастаясь на всем протяжении, образуют своеобразную диафрагму с центрально расположенным отверстием от 5 до 10 мм в диаметре).

Надклапанный стеноз легочной артерии встречается реже и характеризуется сужением проксимального или дистального участка ствола и начальных отделов главных ветвей легочной артерии.

Подклапанный стеноз легочной артерии является инфундибулярным и обусловлен интенсивным развитием фиброзно-мышечной ткани в месте соединения полости правого желудочка и инфундибулума или выраженной гипертрофией мышечной ткани и утолщением эндокарда в выходном отделе правого желудочка. Вследствие указанных морфологических изменений образуется сужение под клапаном легочной артерии.

Патофизиология, изменения гемодинамики

В основе гемодинамических изменений, развивающихся при врожденном стенозе легочной артерии, лежит препятствие для свободного опорожнения правого желудочка и поступления крови в легочную артерию. Это обусловливает гиповолемию малого круга кровообращения. Вследствие стеноза легочной артерии увеличивается систолическая нагрузка на миокард правого желудочка, развивается значительная его гипертрофия, которая длительное время остается концентрической (не сопровождается увеличением его полости). Указанные изменения сопровождаются выраженным ростом систолического давления в правом желудочке, величина систолического давления коррелирует со степенью стеноза легочной артерии.

Гипертрофия миокарда правого желудочка, увеличение силы его сокращения, умеренное замедление сердечного ритма и удлинение

фазы изгнания крови из правого желудочка — основные компенсаторные механизмы, позволяющие при стенозе легочной артерии поддерживать достаточный ударный объем крови. В последующем все-таки постепенно компенсаторные возможности правого желудочка снижаются, его опорожнение затрудняется в значительной степени, отмечается рост диастолического давления в полости правого желудочка, это в свою очередь нарушает опорожнение правого предсердия и ведет к его гипертрофии. В дальнейшем может развиваться правожелудочковая недостаточность из-за истощения компенсаторных возможностей правого желудочка, а также возрастания требований к системе кровообращения в связи с ростом, возрастным и физическим развитием ребенка.

Следует подчеркнуть, что определяющим фактором в развитии гемодинамических нарушений является степень стеноза легочной артерии.

При сужении клапанного отверстия до 30-40 % от нормальной величины (в норме площадь клапанного отверстия легочной артерии составляет 2 $см^2/м^2$ поверхности тела) длительное время не отмечается значительных нарушений гемодинамики. Тяжелые степени стеноза легочной артерии быстро приводят к развитию прогрессирующей правожелудочковой недостаточности. При этом существенно уменьшается легочный кровоток, резко выражена гиповолемия малого круга кровообращения.

В. И. Бураковский и соавт. (1996) выделяют 3 степени стеноза легочной артерии в зависимости от величины систолического давления в правом желудочке (табл. 1).

Табл. 1. Степени тяжести стеноза легочной артерии (В. И. Бураковский, В. А. Бухарин, В. П. Подзолков, 1996)

Степень тяжести стеноза легочной артерии	Величина систолического давления в правом желудочке	Клинические проявления
Легкий стеноз легочной артерии	Повышено до 60 мм рт. ст. или не более 50 % системного АД	Жалобы у больных отсутствуют, на ЭКГ — слабо выраженные признаки перегрузки правого желудочка
Выраженный стеноз легочной артерии	Увеличено да 100 мм рт. ст. или до 75 % системного АД	Выраженная клиническая симптоматика порока
Тяжелый стеноз легочной артерии	Превышает 100 мм рт. ст. или составляет 75–120 % системного АД	Тяжелое течение порока, выраженная дилатация правого желудочка и правого предсердия, правожелудочковая недостаточность

Frankel (1998) классифицирует степени тяжести стеноза легочной артерии в зависимости от градиента давления между правым желудочком и легочной артерией:

- тяжелый стеноз легочной артерии — градиент давления превышает 80 мм рт. ст;
- умеренная степень стеноза легочной артерии — градиент давления 40–80 мм рт. ст.;
- легкая степень стеноза легочной артерии — градиент давления менее 40 мм рт. ст.

Клинические проявления порока, как правило, развиваются при градиенте давления > 40 мм рт. ст.

Клиническая картина

Клинические проявления клапанного стеноза легочной артерии зависят от степени его выраженности и компенсаторных возможностей правого желудочка. Как указывает Йонаш (1963), при легкой степени стеноза легочной артерии его течение весьма благоприятное, клинические проявления могут отсутствовать (бессимптомная форма), больной в течение всей жизни не предъявляет жалоб, качество его жизни вполне удовлетворительное, и он может благополучно дожить до преклонного возраста. При тяжелой степени клапанного стеноза легочной артерии течение его тяжелое, симптоматика резко выражена, больные могут умереть в детстве или молодом возрасте.

Далее описывается типичная клиническая картина стеноза легочной артерии.

Анамнез и субъективные проявления

Дети рождаются с нормальной массой и длиной тела. При выраженном стенозе легочной артерии и тяжелом клиническом течении порока больные жалуются на одышку, которая вообще является одним из характернейших признаков заболевания. Одышка имеет ряд характерных особенностей. Значительно выраженный стеноз проявляется одышкой уже в раннем детском возрасте, затем с течением времени она усиливается, становится особенно выраженной в период полового созревания и сохраняется таковой в последующие годы. Важнейшей особенностью одышки является значительное усиление ее при физической нагрузке.

Наряду с этим можно констатировать, собирая анамнез, что у многих больных в раннем детском возрасте одышки нет, она появляется значительно позже, при развитии правожелудочковой недостаточности.

Вторая характерная жалоба больных — ощущение боли в области сердца, иногда чувство дискомфорта, стеснения в груди. В типичных случаях боль возникает при физической нагрузке, локализуется в прекордиальной или загрудинной области, продолжается не более 10 минут, исчезает после приема нитроглицерина и в покое (своеобразная «правожелудочковая» стенокардия). Однако возможен и другой

тип болей в области сердца: они возникают не обязательно при физи-ческой нагрузке, но могут появляться и в покое, продолжаются дол (иногда больше 20—30 мин), не исчезают после применения нитро глицерина (могут купироваться ингаляцией кислорода), в состоян покоя исчезают очень медленно. Такой тип боли может иногда непра вильно трактоваться как инфаркт миокарда. Наиболее принятое объяс нение боли в области сердца при изолированном стенозе легочно артерии — ишемия миокарда гипертрофированного и перегруженно го правого желудочка.

Больные с изолированным клапанным стенозом легочной артери могут также предъявлять жалобы на общую слабость, недомогани снижение физической работоспособности, головокружения, выражен ную наклонность к обморочным состояниям, сухой кашель, предрас положенность к частым воспалительным заболеваниям бронхопуль мональной системы (бронхиты, рецидивирующие пневмонии).

При развитии правожелудочковой недостаточности больные жа луются на боли и чувство тяжести в области правого подреберья, отеки в области стоп и голеней.

Данные объективного исследования

У большинства взрослых больных, страдающих изолированны клапанным стенозом легочной артерии, физическое развитие обычно нормальное, однако у некоторых пациентов (как правило, при выра женной степени порока) отмечается недостаточное развитие мускула туры, низкий рост, недостаточная масса тела.

Кожа обычно бледна, цианоз не характерен (изолированный кла панный стеноз легочной артерии — порок «бледного типа). Однако иногда умеренный цианоз кожи, видимых слизистых оболочек при физической нагрузке все же наблюдается. Это бывает у больных с та-желой степенью стеноза легочной артерии, при этом имеется выра-женная гиповолемия малого круга кровообращения, и развивается хроническая гипоксия. В развитии цианоза может иметь также значе-ние повышенная утилизация кислорода в периферических тканях. Однако не все кардиологи признают зависимость между выраженное-тью цианоза и степенью сужения легочной артерии. При наличии цианоза кожи и видимых слизистых оболочек у больного со стенозом легочной артерии необходимо в первую очередь исключить сочетание его с дефектом межпредсердной перегородки (при этом возможен сброс венозной крови из правого предсердия в левое в связи с высоким давлением в правом предсердии).

В редких случаях (обычно при наличии цианоза) при осмотре боль-ных можно обнаружить утолщение концевых фаланг в виде барабан-ных палочек и утолщение ногтей в виде часовых стекол как отражение хронической гипоксии.

При развитии правожелудочковой недостаточности можно видеть отеки в области голеней, стоп и набухание шейных вен.

Осмотрипальпацияобластисердца

При выраженном стенозе легочной артерии можно видеть деформацию прекордиальной области в виде «сердечного горба» и систолическую пульсацию слева от грудины, обусловленные гипертрофией правого желудочка. При клапанном стенозе легочной артерии дистальнее от места сужения происходит расширение ствола легочной артерии, и за счет его систолической пульсации может определяться пульсация во II межреберье у левого края грудины.

При пальпации области сердца обычно хорошо воспринимается систолическое дрожание («кошачье мурлыканье») во II межреберье слева. При инфундибулярном стенозе эпицентр «кошачьего мурлыканья» локализуется в IV межреберном промежутке у левого края грудины.

Перкуссиясердца

При перкуссии сердца обнаруживается смещение кнаружи от правого края грудины правой границы относительной тупости за счет гипертрофии правого предсердия и правого желудочка, однако выраженной кардиомегалии, как правило, нет в связи с преобладанием концентрической гипертрофии. Левая граница относительной тупости сердца обычно не изменена. Иногда она бывает несколько смещена влево в связи с оттеснением левого желудочка кнаружи увеличенными правыми отделами сердца.

Аускультация сердца

Аускультативная картина изолированного клапанного стеноза легочной артерии достаточно характерна. I тон сердца не изменен. Может выслушиваться патологический правосторонний (правопредсердный) IV тон. Его появление обусловлено снижением податливости гипертрофированного правого желудочка, нарушением в связи с этим поступления крови из правого предсердия в правый желудочек и необходимостью в этих условиях «предсердной подкачки» — энергичного сокращения правого предсердия. Таким образом, патологический правопредсердный IV тон появляется и свидетельствует о выраженном стенозе легочной артерии. Обычно при этом градиент давления между правым желудочком и легочной артерией превышает 70 мм рт. ст. (Vogelpoe, Schrire, 1960). Правопредсердный IV тон обычно лучше выслушивается у левого края грудины в области IV–V межреберного промежутка, или в эпигастральной области, но может восприниматься иногда в области верхушки сердца. Патологический правопредсердный IV тон лучше определяется после покашливаний, нескольких глубоких вдохов и выдохов, после приседания на корточки, прекращения натуживания при пробе Вальсальвы. Указанные пробы увеличивают приток крови в правое предсердие и потому могут усилить громкость правопредсердного IV тона.

При клапанном стенозе легочной артерии может выслушиваться тон изгнания, представляющий собой тон открытия клапана ле-

точной артерии. Он возникает при резком движении вверх и куполообразном выгибании (выпячивании) створок клапана легочной артерии во время сокращения правого желудочка, а также в связи с ударом струи крови о стенку постстенотически расширенной легочной артерии. Так как тон открытия клапана легочной артерии (легочный тон изгнания) возникает при сокращении правого желудочка и является мезосистолическим, то при аускультации создается впечатление расщепления I тона. Легочный тон изгнания имеет следующие клинические особенности:

- выслушивается лучше всего во II межреберье у левого края грудины;
- воспринимается у отдельных больных как щелчок;
- усиливается во время выдоха (в этот момент падает конечно-диастолическое давление в правом желудочке, клапан легочной артерии находится несколько ниже, чем на вдохе, и во время систолы правого желудочка створки клапана легочной артерии выпячиваются в ее просвет с большей амплитудой, придавая клапану более выраженную куполообразную форму);
- уменьшается или даже исчезает на вдохе; при незначительном стенозе легочной артерии может выслушиваться как на вдохе, так и на выдохе с некоторым снижением громкости во время выдоха;
- коррелирует с постстенотической дилатацией легочной артерии.

При инфундибулярном стенозе легочной артерии тон изгнания отсутствует. Важным признаком изолированного клапанного стеноза легочной артерии является ослабление (иногда даже полное отсутствие) II тона над легочной артерией. II тон может исчезать в связи с ограничением подвижности клапана легочной артерии и низким давлением в легочной артерии. При незначительном или умеренно выраженном стенозе легочной артерии при тщательной аускультации (лучше с использованием деревянного стетоскопа) удается выслушать расщепление II тона над легочной артерией в связи с запозданием и ослаблением легочного компонента II тона.

Для клапанного стеноза легочной артерии чрезвычайно характерен систолический шум, имеющий следующие особенности:

- выслушивается лучше всего во II межреберье у левого края грудины;
- имеет грубый и жесткий тембр и является достаточно громким;
- иррадиирует к левой ключице и на сосуды шеи, выслушивается на спине между серединой левой лопатки и позвоночником;
- становится более громким, интенсивным на вдохе, особенно в положении стоя;
- имеется прямая зависимость между громкостью систолического шума и выраженностью клапанного стеноза — более громкий шум выслушивается при более выраженном клапанном стенозе легочной артерии;
- сопровождается систолическим дрожанием («кошачьим мурлыканьем»);

- ослабевает в поздних стадиях выраженного клапанного стеноза легочной артерии в связи с ослаблением сократительной функции миокарда правого желудочка.

При выраженной дилатации правого желудочка развивается относительная недостаточность трехстворчатого клапана и появляется систолический шум трикуспидальной регургитации. Громкость этого шума небольшая или умеренная, локализуется он обычно в области мечевидного отростка.

Пульс и артериальное давление

Амплитуда пульсовой волны уменьшена (pulsus parvus), пульс нередко аритмичен (часто бывает экстрасистолическая аритмия).

Артериальное давление может иметь тенденцию к снижению, но все-таки чаще оно нормальное.

Физикальное исследование других органов и систем

При перкуссии и аускультации легких патологических изменений обычно не обнаруживается.

При развитии правожелудочковой недостаточности отмечается увеличение печени при перкуссии и пальпации, могут определяться ее пульсация и положительный симптом Плешá — выраженное набухание шейных вен при надавливании на увеличенную печень.

Инструментальные исследования

Электрокардиография

При умеренном или значительно выраженном клапанном стенозе легочной артерии электрокардиографическая картина достаточно типична. В стандартных отведениях отмечается отклонение электрической оси сердца вправо, что проявляется высоким зубцом R_{III} и глубоким зубцом S_I (угол а может колебаться от +100 до +150°).

Практически всегда выявляются признаки гипертрофии правого предсердия: высокие, остроконечные, с нерасширенным основанием зубцы Р в отведениях II, III, aVF, V_1–V_2. Часто бывает глубокий отрицательный зубец Р в отведении aVR. Чрезвычайно характерно обнаружение ЭКГ-признаков гипертрофии миокарда правого желудочка:

- увеличение амплитуды зубца R в III стандартном и в правых грудных отведениях, смещение в этих же отведениях книзу от изолинии интервала и появление двухфазного или отрицательного несимметричного зубца Т;
- увеличение времени внутреннего отклонения над правым желудочком (в правых грудных отведениях);
- высокий R в отведении aVR. Комплекс QRS в правых грудных отведениях нередко расщеплен в виде буквы М с высоким поздним зубцом R (комплекс QRS типа rsR).

Существует мнение, что величина зубца R в отведении V_1 находится в тесной прямой коррелятивной зависимости от величины систолического давления в правом желудочке (чем оно больше, тем выше зубец R в отведении V_1).

При выраженной систолической перегрузке правого желудочка в отведениях от V_1 до V_3 (иногда даже до V_4) регистрируется глубокое смещение интервала S-T книзу от изолинии с одновременной выпуклостью кверху и двухфазный зубец T с глубокой отрицательной фазой.

В терминальной фазе порока может регистрироваться полная блокада правой ножки пучка Гиса.

Фонокардиография

Изменения I тона не наблюдаются. В III–IV межреберье у левого края грудины перед I тоном регистрируется правопредсердный IV тон, механизм его возникновения изложен выше. Как правило, громкость тона невелика, он записывается на низкочастотном канале, реже — на аускультативном (при наличии в нем высокочастотных компонентов). Согласно В. В. Соловьеву и Г. И. Кассирскому (1983), патологический правопредсердный IV тон обычно возникает при резко выраженном стенозе легочной артерии со значительной перегрузкой правого предсердия.

Во II межреберье у левого края грудины может регистрироваться систолический легочный тон изгнания. Обычно он регистрируется на низкочастотном канале и располагается в конечной части I тона.

II тон у левого края грудины расщеплен, легочный компонент II тона запаздывает и резко ослаблен (иногда может отсутствовать). Интервал между компонентами расщепленного II тона обычно превышает 0,06 с и может достигать 0,12 с. Установлена прямая коррелятивная зависимость между степенью расщепления II тона, величиной систолического давления в правом желудочке и фадиентом давления между правым желудочком и легочной артерией. Чем более продолжителен интервал между компонентами расщепленного II тона, тем более выражен стеноз легочной артерии.

Характерным фонокардиографическим признаком клапанного стеноза легочной артерии является систолический шум изгнания крови из правого желудочка в легочную артерию. Этот шум регистрируется во II–III межреберье у левого края грудины, является высокочастотным (соответственно, лучше всего регистрируется на высокочастотном канале), высоко- или среднеамплитудным. Принято считать, что амплитуда систолического шума зависит от степени клапанного стеноза легочной артерии. Большая амплитуда систолического шума наблюдается при резко выраженном, а средняя амплитуда — при умеренном клапанном стенозе легочной артерии.

Судить о степени тяжести клапанного стеноза легочной артерии в определенной мере можно по расположению максимальных осцилля-

ций шума по отношению ко II тону. Чем ближе максимальные осцилляции систолического шума ко II тону, тем более выражен стеноз легочной артерии. Как правило, систолический шум начинается через короткий интервал после I тона и заканчивается перед II тоном,- не сливаясь с ним.

Систолический шум, возникающий при клапанном стенозе легочной артерии, отличается по фонокардиографическим характеристикам от систолического шума при инфундибулярном стенозе легочной артерии. При значительном клапанном стенозе систолический шум начинается вскоре после окончания I тона, продолжительный, достигает максимума в поздней фазе систолы и имеет характерную веретенообразную форму. При инфундибулярном стенозе систолический шум начинается практически сразу после I тона, достигает максимума чаще всего к середине систолы и обычно имеет ромбовидную форму. Однако нередко ромбовидная форма систолического шума бывает и при изолированном клапанном стенозе.

Vogelpoel, Schrire (1960) предлагают использовать данные фонокардиографии для ориентировочного суждения о степени клапанного стеноза легочной артерии, при этом учитываются наличие IV правопредсердного тона, тона изгнания крови в легочную артерию, величина интервала между компонентами II тона и расположение пика систолического шума (табл. 2).

Табл. 2. Взаимоотношения между степенью клапанного стеноза легочной артерии и фонокардиографическими данными

Степень тяжести стеноза легочной артерии	Давление в правом желудочке, мм рт. ст.	Наличие правопредсердного IV тона	Наличие тона изгнания крови в легочную артерию	Интервал между компонентами II тона	Расположение пика систолического шума
Очень тяжелый стеноз	>180	+	–	0,10 с	80 % систолы
Тяжелый стеноз	120-180	+	–	0,08 с	75 % систолы
Умеренный стеноз	60–120	–	+	0,07 с	65 % систолы
Незначительный стеноз	< 60	–	+	< 0,07 с	50 % систолы

Эхокардиография

Наибольшее значение в диагностике изолированного клапанного стеноза легочной артерии имеют двухмерная и доплер-эхокардиография. При двухмерной эхокардиографии в левой парастернальной позиции через выходной отдел правого желудочка или на уровне магистральных сосудов по короткой оси выявляется сужение легочной артерии на клапанном уровне, утолщение и ограничение подвижности створок клапана (рис. 5).

Характерным признаком клапанного стеноза легочной артерии при доплер-эхокардиографии является выраженное увеличение скорости турбулентного кровотока через клапан легочной артерии.

При эхографическом исследовании клапана легочной артерии в М-режиме можно выявить значительное углубление волны А на изображении задней полулунной створки. Большая глубина волны А отражает высокий градиент давления между правым желудочком и легочной артерией.

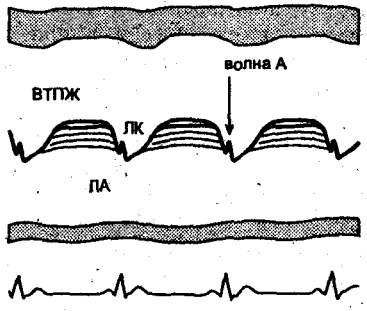

Рис. 5. Стеноз ЛА с утолщенными, ограниченными в подвижности створками клапана в М-режиме (парастернальная короткая ось).

Важное диагностическое значение имеют также косвенные эхокардиографические признаки клапанного стеноза легочной артерии (рис. 6):

- увеличение толщины передней стенки правого желудочка и межжелудочковой перегородки;
- дилатация правого предсердия;
- дилатация правого желудочка;
- прогибание створок клапана легочной артерии в ее просвет во время систолы правого желудочка;
- пролабирование створок трикуспидального клапана в полость правого предсердия во время систолы правого желудочка (признак непостоянный, может регистрироваться при высоком систолическом давлении в правом желудочке);
- постстенотическая дилатация ствола легочной артерии.

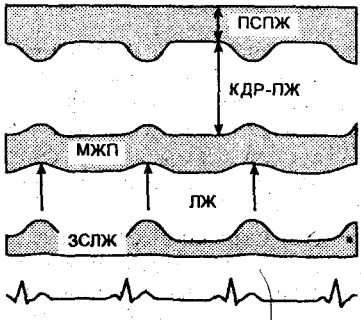

Рис. 6. ***Дилатация*** *и гипертрофия* ***ПЖ*** *с* ***парадоксальным*** *движением МЖП при стенозе* ***ЛА.***

Рентгенологическое исследование сердца

Как правило, конфигурация сердца изменена. При рентгенологическом исследовании сердца в переднезадней проекции отмечаются удлинение и выпячивание правого контура сердечной тени за счет увеличения правого предсердия. Иногда можно видеть тень расширенной верхней полой вены (она продолжает тень правого предсердия и образует правый супракардиальный контур).

Увеличение правого предсердия хорошо выявляется также в правой передней косой проекции и проявляется заполнением (уменьшением) ретрокардиального пространства.

При рентгенологическом исследовании сердца в переднезадней проекции можно обнаружить косвенные признаки гипертрофии правого желудочка в виде выпячивания и некоторого удлинения левого контура сердечной тени вследствие того, что увеличенный правый желудочек смещает левый желудочек. Верхушка сердца может оказаться приподнятой над диафрагмой.

Увеличение правого желудочка при исследовании в правой передней косой проекции проявляется приближением переднего контура сердечной тени к грудной клетке, а в левой передней косой позиции — выпячиванием нижней части переднего контура сердечной тени и удлинением заднего края сердечной тени.

Характерным признаком клапанного стеноза легочной артерии является постстенотическое выбухание и удлинение дуги легочной артерии, хорошо определяемое по левому контуру сердечной тени.

Левое предсердие и левый желудочек при изолированном клапанном стенозе легочной артерии не увеличены,

В поздних стадиях заболевания, когда развивается значительно выраженная дилатация правых полостей сердца, на рентгенограммах определяется кардиомегалия.

Рентгенологическое исследование легких

При выраженном стенозе легочной артерии характерными признаками являются уменьшение теней корней легких, обеднение сосудистого рисунка обоих легочных полей, повышение прозрачности легких.

Ангиокардиография

Ангиокардиография позволяет получить ряд важных данных, подтверждающих стеноз легочной артерии:

- увеличение и дилатацию правого предсердия и правого желудочка;
- затрудненное опорожнение правых отделов сердца (долгое сохранение контрастного вещества в правом предсердии и правом желудочке);
- значительно замедленное получение изображения легочной артерии и обнаружение самого клапанного сужения после введения контрастного вещества через зонд, продвинутый к инфундибулярному отделу правого желудочка (выявляется стеноз перед отхождением главного ствола легочной артерии);
- постстенотическое расширение ствола легочной артерии.

Катетеризация

Зондирование (катетеризация) правых полостей сердца выявляет значительное повышение давления в правом желудочке, низкое давление в легочной артерии и, следовательно, высокий градиент давления между правым желудочком и легочной артерией, повышение давления в правом предсердии.

Кислородное насыщение крови из правых отделов сердца и легочной артерии не различается, насыщение кислородом периферической артериальной крови нормальное.

Течение и прогноз

Течение и прогноз определяются в первую очередь степенью клапанного стеноза легочной артерии. При умеренно выраженном стенозе долгое время состояние больных остается удовлетворительным, и лишь в возрасте 25-35 лет (иногда позже) появляются одышка, боли в области сердца и другие симптомы порока, общее состояние больных ухудшается. Средняя продолжительность жизни больных с клапанным стенозом легочной артерии при естественном течении (без хирургического лечения) составляет 25-30 лет, до возраста 40-50 лет доживают около 50 % больных, до 50 лет — около 10—12 % больных.

При тяжелом течении клапанного стеноза легочной артерии дети погибают в течение первого года жизни, реже — доживают до 2-3 лет.

Основными *осложнениями* клапанного стеноза легочной артерии являются: инфекционный эндокардит, прогрессирующая и рефрактерная к лечению правожелудочковая сердечная недостаточность, тяжелые нарушения сердечного ритма, возможна внезапная сердечная смерть.

ТРИАДА ФАЛЛО

Сочетание клапанного стеноза легочной артерии с дефектом межпредсердной перегородки или широко открытым овальным отверстием и гипертрофией правого желудочка называется триадой Фалло и среди всех врожденных пороков сердца составляет 3-4 %.

При триаде Фалло стенозирование легочной артерии чаще всего происходит на уровне ее клапана, значительно реже наблюдается подклапанный или инфундибулярный стеноз. Сообщение между левым и правым предсердиями чаще всего осуществляется через открытое овальное отверстие, однако могут встречаться (значительно реже) дефекты межпредсердной перегородки, расположенные в нижней части перегородки (ostium primum persistens) или в верхнем ее отделе (ostium secundum persistens) (см. гл. «Дефекты межпредсердной перегородки»). Характерна значительная концентрическая гипертрофия правого желудочка, а выраженная его дилатация наблюдается в терминальной стадии порока, когда развивается тяжелая правожелудочковая недостаточность.

Патофизиология, изменения гемодинамики

Гемодинамические изменения обусловлены при триаде Фалло в первую очередь степенью стеноза легочной артерии.

При выраженном сужении легочной артерии развиваются патофизиологические сдвиги и нарушения гемодинамики, описанные ранее в разделе «Изолированный стеноз легочной артерии». Вследствие нарушения поступления крови из правого желудочка в легочную артерию возрастает систолическое давление в правом желудочке, развивается концентрическая его гипертрофия, в последующем возрастают также конечное диастолическое давление и конечный диастолический объем правого желудочка и увеличивается его полость.

В результате указанных изменений нарушается опорожнение правого предсердия. В нем возрастает систолическое и диастолическое давление, и происходит смена направления тока крови между предсердиями через открытое овальное окно или дефект межпредсердной перегородки: сброс крови слева направо (из левого предсердия в правое предсердие) сменяется сбросом крови справа налево (из правого предсердия в левое предсердие), вследствие чего появляется важнейший признак порока — цианоз.

По мере прогрессирования порока развивается правожелудочковая сердечная недостаточность и относительная недостаточность трехстворчатого клапана.

Клиническая картина

Клинические проявления триады Фалло обусловлены в первую очередь степенью стеноза легочной артерии. При небольшой степени

сужения легочной артерии не наблюдается выраженных нарушений состояния больного.

При значительной степени стеноза легочной артерии появляются два важнейших клинических признака триады Фалло — одышка и цианоз. Жалобы на одышку — самое раннее и наиболее частое проявление этого врожденного порока сердца. Одышка появляется уже в детстве, вначале она появляется при значительной, а затем при небольшой физической нагрузке и даже в покое.

У некоторых больных после физической нагрузки появляется головокружение и возможно развитие обморочных (синкопальных) состояний.

При *осмотре* больных обращает на себя внимание астеническое телосложение, слабое развитие мускулатуры, цианоз кожи и видимых слизистых оболочек. Цианоз является отражением значительного сброса крови из правого предсердия в левое и характерен для тяжелой степени порока. В большинстве случаев цианоз появляется уже в детстве и вначале только при физической нагрузке, а в последующем постепенно усиливается и становится постоянным. При развитии правожелудочковой недостаточности и относительной недостаточности трехстворчатого клапана появляются набухание и систолическая пульсация шейных вен, отеки в области голеней и стоп.

Характерны также утолщение концевых фаланг в виде барабанных палочек и ногтей в виде часовых стекол (прежде всего у больных с ранним и стойким цианозом).

При осмотре области сердца можно видеть выпячивание грудной стенки в прекордиальной зоне (преимущественно слева от грудины) и эпигастральную пульсацию, обусловленные гипертрофией правого желудочка.

При *пальпации* области сердца у большинства больных удается пропальпировать систолическое «кошачье мурлыканье» с эпицентром во II–III межреберье у левого края грудины, обусловленное систолическим шумом изгнания крови в легочную артерию.

При ***аускультации*** сердца выслушивается систолический шум с punctum maximum во II–III межреберье у левого края грудины, который имеет достаточную громкость и грубый тембр, может проводиться к левой ключице и на сосуды шеи, а также иногда хорошо выслушивается на спине между краем левой лопатки и позвоночником. Интенсивность систолического шума возрастает при выраженном стенозе легочной артерии, однако при развитии правожелудочковой сердечной недостаточности громкость систолического шума снижается в связи с ослаблением сократимости миокарда правого желудочка и, следовательно, падением скорости изгнания крови в легочную артерию.

Характерными для триады Фалло является также ослабление или полное исчезновение II тона во II межреберье слева у грудины, обусловленное резким уменьшением поступления крови в легочную артерию.

При развитии относительной недостаточности трехстворчатого клапана в связи с дилатацией правого желудочка выслушивается систолический шум в области мечевидного отростка грудины.

При исследовании *пульса* определяется уменьшение амплитуды пульсовой волны — pulsus parvus (малый пульс). Артериальное давление нормальное или имеет тенденцию к умеренному снижению.

При физикальном исследовании легких патологии обычно не выявляется. При развитии правожелудочковой сердечной недостаточности определяются увеличение и болезненность печени, а при развитии относительной недостаточности трехстворчатого клапана — пульсация печени, синхронная с систолой правого желудочка.

Инструментальные исследования

Электрокардиография

Электрокардиографическая картина при триаде Фалло полностью идентична электрокардиограмме при изолированном стенозе легочной артерии. У больных обнаруживаются отклонение электрической оси сердца вправо, признаки гипертрофии миокарда правого желудочка (нередко с систолической перегрузкой) и правого предсердия.

Фонокардиография

При триаде Фалло фонокардиографическое исследование выявляет те же изменения, что и при изолированном стенозе устья легочной артерии, то есть, прежде всего, систолический шум с эпицентром во II–III межреберье у левого края грудины. Его характерные особенности описаны в главе «Изолированный стеноз легочной артерии». Могут также регистрироваться правопредсердный IV тон и систолический тон изгнания крови в легочную артерию. Характерны также ослабление и расщепление II тона над легочной артерией.

Рентгенологическое исследование

Данные рентгенологического исследования сердца и легких полностью аналогичны данным при изолированном стенозе легочной артерии (см. соответствующую главу). Они зависят от степени выраженности сужения легочной артерии и характеризуются появлением признаков увеличения правых отделов сердца, выпячиванием и пульсацией главного ствола легочной артерии (постстенотическое его расширение в связи с гемодинамическим ударом и турбулентным током струи крови, выходящей из суженного участка), обеднением сосудистого рисунка легких и повышением прозрачности легочных полей.

Эхокардиография

При эхокардиографическом исследовании определяются одновр менно признаки сужения легочной артерии (они описаны в разде «Изолированный стеноз легочной артерии») и дефекта межпредсер ной перегородки (описаны в разделе «Дефекты межпредсердной пер городки»). Здесь же лишь напомним, что прямыми признаками д фекта межпредсердной перегородки являются выявление перерыв эхосигнала в межпредсердной перегородке и регистрация при допл рографии на уровне межпредсердной перегородки турбулентного си топического потока. Лучше всего межпредсердное шунтирование кр ви выявляется в режиме цветного доплеровского картирования.

Ангиокардиография

При триаде Фалло выявляются все ангиокардиографические пр знаки, описанные выше в главе «Изолированный стеноз легочн артерии» и, кроме того, дополнительный признак, характерный д дефекта межпредсердной перегородки — затемнение окна на декстр ангиокардиограмме, которое в норме не затемняется контрастом. Да ный признак обусловлен преждевременным заполнением левого пре сердия контрастным веществом, проникающим через межпредсер ный шунт. При большом объеме венозно-артериального сброса (пр тяжелой степени триады Фалло и высоком диастолическом давлении правом желудочке) можно получить преждевременное неинтенсивно изображение левого желудочка и аорты.

Катетеризация сердца

Характерными признаками триады Фалло при зондировании (ка тетеризации) сердца являются:

- выраженный градиент давления в правом желудочке и легочно артерии (высокое давление в правом желудочке и низкое — в Лег точной артерии), что свидетельствует о стенозе легочной артерии
- проникновение зонда из правого в левое предсердие, что указыва ет на дефект межпредсердной перегородки или незаращение овальн ного отверстия.

Течение и прогноз

Выраженность клинических проявлений, течение и прогноз пр триаде Фалло зависят, прежде всего, от степени стеноза легочной ар терии. Легкая степень порока, небольшая степень сужения легочно артерии и медленное прогрессирование стеноза позволяют длительное время сохранять удовлетворительное состояние, при этом долго не появляются одышка и цианоз, больные могут быть активными мно гие годы и доживать до возраста 50—55 лет и даже дольше.

Важными прогностическими показателями при триаде Фалло яв ляются сроки появления и выраженность основных клинических сим птомов — одышки и цианоза, а также выраженность и динамика элек

трокардиографических, рентгенологических, эхокардиографических признаков порока.

Тяжелая степень порока (прежде всего стеноза легочной артерии) характеризуется появлением одышки и цианоза, а также выраженными и прогрессирующими эхокардиографическими, рентгенологическими и электрокардиографическими проявлениями. Такие пациенты имеют небольшую продолжительность жизни и умирают в раннем детском возрасте.

Основными *осложнениями* и причинами смерти больных с триадой Фалло являются тяжелая прогрессирующая правожелудочковая сердечная недостаточность, инфекционный эндокардит, тромбоэмболии, нарушения сердечного ритма (в том числе фатальные), тяжелые пневмонии.

ПЕНТАДА ФАЛЛО

Пентада Фалло — врожденный порок сердца, включающий пять признаков (компонентов): большой, высоко расположенный дефект межжелудочковой перегородки; стеноз легочной артерии; декстрапозицию аорты; компенсаторную гипертрофию миокарда правого желудочка, дефект межпредсердной перегородки. Дети с таким пороком без оперативной его коррекции обычно умирают в раннем возрасте, поэтому у взрослых этот порок практически не встречается. Клиническая картина пентады Фалло включает проявления тетрады Фалло и дефекта межпредсердной перегородки.

ВРОЖДЕННЫЙ СТЕНОЗ УСТЬЯ АОРТЫ

Врожденный стеноз устья аорты — врожденный порок сердца, характеризующийся нарушением оттока крови из левого желудочка в аорту вследствие наличия сужения в области выходного отдела левого желудочка (инфундибулярный, подклапанный стеноз), на уровне клапана аорты (клапанный стеноз) или в восходящей части аорты (надклапанный стеноз).

Врожденный стеноз устья аорты составляет около 6-7 % среди всех врожденных пороков сердца.

Приблизительно 70—80 % всех форм врожденного стеноза устья аорты приходится на долю клапанного аортального стеноза. Далее в этом разделе будет изложен именно клапанный стеноз аорты.

Патоморфология

Патоморфологические изменения при клапанном стенозе аорты заключаются в сращении между собой створок аортального клапана преимущественно в области комиссур, при этом клапан может иметь одну, две или три створки (в норме аортальный клапан трехстворчатый).

При сращении створок трехстворчатого клапана аорты образуется малоподвижная соединительнотканная диафрагма с небольшим отверстием в центре (иногда отверстие в диафрагме располагается ближе к краю аортального клапанного кольца).

При двустворчатом клапане стенозирование аорты не происходит, но отсутствие третьей створки нарушает работу клапана и затрудняет переход крови из левого желудочка в аорту.

Одностворчатый аномальный клапан всегда приводит к выраженному стенозированию клапанного аортального кольца.

Клапанный стеноз аорты почти всегда сопровождается постстенотическим расширением аорты.

Подклапанный (субаортальный) стеноз формируется за счет складки соединительной ткани, локализованной сразу же под аортальным клапаном и закрывающей выходной отдел левого желудочка на $^1/_2$—$^2/_3$.

Надклапанный стеноз обусловлен фиброзно-мышечной мембраной, располагающейся над створками аортального клапана и кольцевидно суживающей аорту.

Патофизиология

Патофизиология, изменения гемодинамики при врожденном сужении устья аорты полностью идентичны изменениям, описанным в главе «Приобретенные пороки сердца. Сужение устья аорты». Здесь лишь напомним, что основными патофизиологическими и гемодинамическими изменениями при врожденном стенозе устья аорты являются:

- рост систолического давления в левом желудочке, увеличение градиента давления между левым желудочком и аортой, разви-

тие концентрической гипертрофии миокарда левого желудочка (без его дилатации);

- развитие в последующем, по мере увеличения срока существования порока, диастолической дисфункции гипертрофированного миокарда левого желудочка, рост конечного диастолического давления в нем, нарушение опорожнения левого предсердия, усиление его сократительной функции, прогрессивное ухудшение диастолической функции миокарда левого желудочка и его дилатация; повышение давления в левом предсердии, развитие левожелудочковой недостаточности, легочной гипертензии и при длительном существовании порока присоединение правожелудочковой недостаточности;
- фиксированный сердечный объем (неспособность увеличивать сердечный выброс во время физической нагрузки и, следовательно, невозможность обеспечить адекватное кровоснабжение жизненно важных органов в условиях повышенной потребности в кислороде);
- нарушение коронарной перфузии.

Клиническая картина

Выраженность клинических проявлений врожденного стеноза аорты зависит от степени стеноза. Наличие препятствия для оттока крови в аорту компенсируется усиленной работой и гипертрофией мощного левого желудочка, и поэтому при небольшой степени аортального стеноза клинические проявления порока могут возникать лишь к школьному возрасту детей и иногда даже позже.

Врожденный стеноз устья аорты у мужчин встречается чаще, чем у женщин. Клиническая его симптоматика, в том числе жалобы, данные физикального исследования сердца и инструментальных исследований аналогичны данным при приобретенном сужении устья аорты.

Больные *жалуются* на головокружения, обмороки, боли в области сердца, одышку, общую слабость. Вначале эти ощущения беспокоят больных после физической нагрузки, а в последующем, по мере прогрессирования аортального стеноза, становятся постоянными. Боли в области сердца нередко бывают интенсивные, сжимающего характера и требуют исключения ишемической болезни сердца у людей зрелого и пожилого возраста. Порой провести дифференциальную диагностику очень трудно, особенно у пожилых людей, потому что в этом возрасте к врожденному стенозу устья аорты присоединяется атеросклероз коронарных артерий. К тому же следует учесть, что в происхождении болей в области сердца при стенозе устья аорты ключевую роль играет ишемия миокарда.

Пристального внимания требует появление синкопальных состояний. Подробно клиническая картина, этиология, дифференциальная диагностика синкопальных состояний освещена в соответствующей главе руководства «Диагностика болезней внутренних органов».

При *осмотре* обращает на себя внимание бледность кожи больных, обусловленная уменьшением сердечного выброса и спазмом сосудов кожи, в декомпенсированной стадии аортального стеноза появляются акроцианоз, при выраженной левожелудочковой недостаточности — одышка смешанного типа (возможны даже приступы сердечной астмы), при присоединении правожелудочковой недостаточности — отеки в области нижних конечностей, набухание шейных вен.

При осмотре области сердца определяются выпячивание передней грудной стенки — «сердечный горб», усиленный верхушечный толчок (вследствие гипертрофии миокарда левого желудочка).

Важным *пальпаторным* признаком врожденного клапанного стеноза является определение систолического дрожания («систолического кошачьего мурлыканья») в области II межреберья у правого края грудины, а также в яремной, надключичной ямках и по ходу сонных артерий, реже на уровне середины груди. Это систолическое дрожание обусловлено завихрениями крови при ее прохождении через суженное аортальное отверстие и возникающими при этом низкочастотными колебаниями.

При *перкуссии* сердца определяются смещение кнаружи левой границы относительной тупости сердца и аортальная конфигурация сердца. В связи с постстенотическим расширением аорты при перкуссии можно обнаружить расширение поперечника сосудистой тупости во II межреберье, при этом сосудистый пучок выходит за правый край грудины.

Основными *аускультативными* признаками врожденного стеноза устья аорты являются: снижение громкости I тона в области верхушки сердца и II тона над аортой (в области II межреберья у правого края грудины), систолический щелчок (аортальный тон изгнания) в IV межреберье у левого края грудины, иногда в области верхушки сердца, нередко во II межреберье справа, систолический шум с эпицентром во II межреберье справа от грудины (иррадиирует влево от грудины и на сосуды шеи справа), имеющий грубый тембр и достаточную громкость.

Особенности систолического шума, причины его ослабления и приемы выявления при врожденном аортальном стенозе аналогичны таковым при приобретенном стенозе устья аорты (см. гл. «Приобретенные пороки сердца» руководства «Диагностика болезней внутренних органов»).

Характерными свойствами пульса при врожденном стенозе устья аорты являются малая амплитуда пульсовой волны (pulsus parvus — малый пульс), медленная раздача пульсовой артериальной стенки в момент прохождения крови через артерию и медленное ее спадение (pulsus tardus — медленный пульс) и брадикардия. Указанные свойства пульса определяются не только при пальпации лучевой, но и плечевой, сонной и других артерий

При развитии левожелудочковой сердечной недостаточности и застойных явлений в малом круге кровообращения при перкуссии легких в нижних отделах возможно укорочение перкуторного звука, при аускультации определяются мелкопузырчатые хрипы, необильная крепитация.

Инструментальные исследования

Электрокардиография

Для врожденного стеноза устья аорты характерны признаки гипертрофии миокарда левого желудочка, выраженность которых зависит от степени аортального стеноза:

- электрическая ось сердца отклонена влево;
- увеличена амплитуда зубца R в отведениях V_5-V_6 и глубина зубца S в отведениях V_1-V_2, при этом $S_{V1}+R_{V6}>35$ мм;
- глубокие, но неширокие зубцы Q в отведениях V_4-V_6 при тяжелом, резко выраженном стенозе устья аорты;
- смещение интервала S-T книзу от изолинии на 2 мм или больше и отрицательные зубцы T в левых грудных отведениях (систолическая перегрузка гипертрофированного левого желудочка при тяжелой степени аортального стеноза).

На поздних стадиях порока появляются признаки гипертрофии миокарда левого предсердия — уширение и зазубренность, деформация зубца P в отведениях I, II, aVL, V_{5-6}.

Фонокардиография

Подробно фонокардиографические особенности стеноза устья аорты описаны в главе «Приобретенные пороки сердца», раздел «Стеноз устья аорты». Можно сказать, что фонокардиограммы при врожденном и приобретенном клапанном стенозе устья аорты сходны. Основными фонокардиографическими признаками врожденного клапанного стеноза устья аорты являются:

- ослабление I тона в области верхушки, II тона в области аорты (у правого края грудины во II межреберье);
- систолический тон изгнания (клик) в области IV межреберья у левого края грудины или в области верхушки (иногда во II межреберье у правого края грудины), среднеамплитудный, регистрируется на среднечастотном канале, на некотором отступлении от I тона;
- высокочастотный, высокоамплитудный систолический шум ромбовидной формы, с максимумом во II межреберье у правого края грудины, нарастающий к мезосистоле, при тяжелой степени аортального стеноза максимальные осцилляции (пик шума) располагаются во второй половины систолы (ближе ко II тону).

Рентгенологическое исследование

Рентгенологическое исследование сердца выявляет увеличение левого желудочка, что проявляется удлинением нижней дуги левого контура сердечной тени, закруглением верхушки сердца, аортальной конфигурацией. Характерным признаком аортального стеноза является постстенотическое расширение аорты. У больных, достигших зрелого возраста, часто обнаруживаются кальцификаты в проекции аортального клапана.

Эхокардиография

Двухмерная эхокардиография выявляет следующие наиболее характерные признаки врожденного сужения устья аорты:

- сращение створок клапана аорты по комиссурам, часто кальциноз створок;
- уменьшение площади отверстия аортального клапана (выявляется в левой парастернальной позиции по короткой оси на уровне аорты);
- систолическое прогибание створок аортального клапана в сторону аорты или расположение створок под углом друг к другу (эти признаки свидетельствуют о неполном раскрытии аортального клапана во время систолы);
- гипертрофия миокарда левого желудочка;
- постстенотическое расширение аорты.

Одномерная эхокардиография также используется в диагностике врожденного стеноза устья аорты и выявляет характерные его признаки:

- уменьшение амплитуды систолического раскрытия створок клапана менее 15 мм — прямой признак аортального стеноза (в норме величина раскрытия створок аортального клапана колеблется от 16 до 26 мм);
- утолщение створок клапана аорты;
- множественные линейные эхосигналы от створок аортального клапана во время систолы и диастолы;
- гипертрофия и/или дилатация левого желудочка;
- постстенотическое расширение аорты.

Наиболее достоверным методом диагностики клапанного стеноза устья аорты является *доплер-эхокардиография*.

При доплер-эхокардиографии в апикальной 5-камерной позиции, апикальной по длинной оси левого желудочка, правой парастернальной по длинной оси левого желудочка обнаруживаются патогномоничные признаки аортального стеноза: увеличение скорости кровотока через выходной отдел левого желудочка и значительное возрастание градиента систолического давления между левым желудочком и аортой. При исследовании в супрастернальной позиции, по длинной оси левого желудочка выявляется увеличение скорости кровотока в восходящем отделе аорты.

С помощью эхокардиографии можно рассчитать площадь аортального отверстия (принципы расчета изложены в главе «Приобретенные пороки сердца», раздел «Сужение устья аорты»), при этом различают 3 степени тяжести аортального стеноза.

При легкой степени площадь клапанного аортального отверстия составляет 1,3–2,0 см², при тяжелой степени — меньше 0,75 см².

Ангиокардиография и вентрикулография

Ангиографическое исследование при стенозе устья аорты наиболее целесообразно выполнять путем введения контрастного вещества в легочную артерию с последующим выполнением рентгенограмм в передней левой и правой косых проекциях. Серийные ангиографии констатируют сужение устья аорты и позволяют определить количество створок аортального клапана (их количество может быть аномальным при врожденном сужении устья аорты).

Вентрикулография выявляет при сужении устья аорты гипертрофию и дилатацию левого желудочка, замедление скорости и ограничение открытия створок клапана аорты, увеличение конечного систолического и диастолического объемов левого желудочка, снижение ударного объема.

Катетеризация полостей сердца выявляет характерные для врожденного стеноза устья аорты признаки: высокий систолический градиент давления между левым желудочком и аортой, увеличение конечного диастолического давления в левом желудочке.

Прогноз

Прогноз при врожденном стенозе устья аорты определяется его степенью. При резко выраженном аортальном стенозе большинство детей погибает в раннем детском возрасте. При умеренно выраженном стенозе устья аорты течение заболевания значительно более благоприятное и до 20-летнего возраста доживают 70-90 % больных. По данным А. В. Сумарокова и В. С. Моисеева (1996), средняя продолжительность жизни больных с врожденным сужением устья аорты составляет около 30 лет, а после этого возраста с каждым последующим десятилетием умирают 3; 3,5; 6; 8,5 % в год (Банкл, 1980). Основными причинами смерти больных являются: прогрессирующая сердечная недостаточность, фибрилляция желудочков (риск внезапной аритмической смерти составляет около 0,5 % в год); инфекционный эндокардит.

ОТКРЫТЫЙ АРТЕРИАЛЬНЫЙ ПРОТОК

Открытый артериальный проток (незаращение боталлова протока) — врожденный порок сердца, характеризующийся наличием аномального (незакрывшегося в течение 8 недель после рождения) сосуда между легочной артерией и аортой.

Открытый артериальный проток является распространенным врожденным пороком сердца и составляет около 10—16 % среди всех случаев врожденных пороков сердца. Открытый артериальный проток у женщин встречается в 2-4 раза чаще, чем у мужчин. Особенно велика вероятность незакрытия артериального протока у недоношенных детей (открытый артериальный проток имеется у 50 % недоношенных детей), а также после перенесенной фетальной краснухи (в I триместре беременности).

Патофизиология, изменения гемодинамики

Открытый артериальный (боталлов) проток является нормальным компонентом эмбрионального кровоснабжения. Он соединяет легочную артерию и нисходящую аорту ниже отхождения левой подключичной артерии (реже — выше места ее отхождения). Через боталлов проток в аорту из легочной артерии поступает около 65 % объема крови, выбрасываемой правым желудочком в легочную артерию. Поступление крови из легочной артерии в аорту обусловлено существованием в эмбриональном периоде своеобразного легочно-аортального градиента давления, то есть давление в легочной артерии выше, чем давление в аорте, что связано с высоким сопротивлением легочных сосудов нефункционирующего малого круга кровообращения. После рождения ребенка после первого вдоха легочные сосуды раскрываются, давление в них в течение первых двух суток сравнительно быстро падает, а давление в аорте, напротив возрастает, что приводит к облитерации боталлова протока. Приблизительно у 30—40 % новорожденных полное закрытие артериального (боталлова) протока происходит в течение 1—2 недель, а у 60—70 % детей — в течение 8 недель жизни.

Физиологическое закрытие боталлова протока происходит за счет включения следующих механизмов:

- сокращение стенок протока (стимулом к этому сокращению считаются повышенная оксигенизация крови, проходящей через проток, с момента начала самостоятельного дыхания у новорожденного, а также выделение большого количества ацетилхолина и брадикинина, которые усиливают влияние блуждающего нерва на мышечные волокна протока);
- уменьшение содержания в крови вазодилатирующих факторов (простациклина, простагландина E_2);
- пролиферация интимы и фиброз в протоке.

Если артериальный проток не закрывается, то наблюдается патологический сброс крови из аорты в легочную артерию (как указыва-

лось ранее, сразу после рождения давление в аорте начинает превышать давление в легочной артерии).

Величина сбрасываемой в легочную артерию крови зависит от длины и ширины открытого артериального протока. Обычно диаметр протока не превышает 1,5 см.

Если проток узкий (обычно при этом он и длинный), то сопротивление кровотоку создается высокое и количество сбрасываемой в легочную артерию крови сравнительно невелико, следовательно, и в левое предсердие, и в левый желудочек возвращается также умеренно повышенный объем крови, что приводит к нерезко выраженной дилатации левого желудочка. Следует отметить, что при малом размере протока направление сброса крови через проток остается одинаковым, как во время систолы, так и во время диастолы, то есть из аорты в легочную артерию.

При широком диаметре открытого артериального протока (при этом он обычно и короткий) сопротивление, оказываемое току крови через проток, невелико, поэтому сброс крови из аорты в легочную артерию происходит в большом объеме (иногда объем сбрасываемой крови составляет около 40–60 % минутного объема крови), что приводит к гиперволемии и перегрузке малого круга кровообращения. Большое количество крови из малого круга кровообращения далее поступает в левое предсердие и затем в левый желудочек, что постепенно приводит к диастолической перегрузке объемом левых отделов сердца и, конечно, их гипертрофии и дилатации. Происходит также расширение восходящей аорты в связи с тем, что во время систолы левого желудочка в нее выбрасывается большое количество крови.

Длительный и выраженный сброс крови из аорты в легочную артерию приводит к гиперволемии малого круга кровообращения и развитию гипертензии в нем. Однако надо отметить, что легочная артерия длительное время адаптируется к увеличению объема крови путем дилатации. Благодаря расширению просвета легочной артерии давление в ней может оставаться нормальным даже при увеличении кровотока в 2—3 раза.

В развитии легочной гипертензии при открытом артериальном протоке имеют значение следующие факторы:

- увеличение объема крови в малом круге кровообращения;
- развитие спазма легочных артериол (компенсаторная реакция, направленная на предупреждение поступления большого объема крови в левые отделы сердца и их перегрузки);
- мышечно-фиброзное перерождение стенок легочных артерий, уменьшение их просвета и запустевание с развитием склеротической фазы легочной гипертензии при длительном существовании легочной гипертензии. Эти морфологические изменения мелких ветвей легочной артерии и легочных артериол у некоторых больных с открытым артериальным протоком сохраняются со времени внутриутробной жизни;

- непосредственная передача аортального давления (оно, конечно, значительно выше, чем в легочной артерии) на легочную артерию при широком и коротком открытом артериальном протоке.

При длительном существовании выраженного открытого артериального протока (при отсутствии оперативного лечения) и, следовательно, значительной легочной гипертензии развивается терминальная фаза порока с гипертрофией и дилатацией правого желудочка. Это сопровождается появлением симптоматики правожелудочковой недостаточности, а в дальнейшем тотальной сердечной недостаточности с застоем в малом и большом кругах кровообращения.

Следует отметить, что при значительном повышении давления в легочной артерии уменьшается величина сброса крови из аорты в легочную артерию (т. е. снижается объем артериально-венозного сброса). В последующем происходит смена шунта — появляется сброс крови из легочной артерии в аорту, т. е., по сути, венозно-артериальный, если учесть, что насыщение крови кислородом в легочной артерии существенно ниже, чем в аорте. Все это приводит к стойкой артериальной гипоксемии и появлению цианоза.

Клиническая картина

Клиническая симптоматика открытого артериального протока зависит от ширины и длины протока и, следовательно, от величины сброса крови из аорты в легочную артерию, легочной гипертензии, а также от возраста больных. Дети рождаются обычно с нормальной массой и длиной тела.

Узкий и длинный артериальный проток, как правило, не проявляется субъективными признаками, диагностируется лишь при аускультации и инструментальном исследовании сердца. Жалобы и выраженная клиническая картина появляются чаще всего на 5—7 году жизни. Иногда больные вообще не предъявляют жалоб, и этот порок сердца обнаруживается случайно при врачебном осмотре.

При широком открытом артериальном протоке выраженные субъективные и объективные признаки заболевания появляются в раннем детском возрасте, сохраняются и прогрессируют на протяжении всей жизни.

Далее описывается типичная клиническая картина открытого артериального протока у взрослых.

Субъективные проявления

Больные жалуются на общую слабость, сниженную работоспособность, ощущение тяжести в грудной клетке, иногда боли в области сердца, сердцебиения. Указанные жалобы особенно выражены при физической нагрузке. Часто беспокоит одышка после физических усилий. Многие больные отмечают склонность к обморокам. Это объясняется тем, что при широком открытом протоке снижается в фазе диастолы кровоток в сонных артериях (диастолическое обкрадывание

мозгового кровотока), в то время как в систолу сонные артерии получают достаточное количество крови, так как они отходят от аорты до места расположения открытого артериального протока.

В редких случаях бывает охриплость голоса вследствие сдавления левого возвратного нерва расширенной легочной артерией. В терминальной фазе заболевания при развитии правожелудочковой недостаточности появляются жалобы на отеки ног и боли в области правого подреберья (за счет увеличенной печени).

Данные объективного исследования

При осмотре больных часто (но не всегда) можно видеть слабое физическое развитие больных, плохо выраженную мускулатуру, иногда отмечается низкорослость.

При неосложненном открытом артериальном протоке (то есть при отсутствии высокой артериальной гипертензии и сброса крови из легочной артерии в аорту) у больных нет артериальной гипоксемии, не развиваются цианоз и утолщение концевых фаланг в виде «барабанных палочек». При развитии выраженной легочной гипертензии и наличии сброса крови из легочной артерии в аорту венозная кровь попадает в артерии большого круга кровообращения, и у больных появляется цианоз, он особенно выражен при правожелудочковой недостаточности. Может наблюдаться дифференцированный цианоз (Constant, 2002), при этом пальцы рук имеют обычную розовую окраску, а пальцы ног цианотичны. Дифференцированный цианоз стоп и дифференцированное (правильнее, изолированное) утолщение концевых фаланг стоп наблюдаются тогда, когда начинающийся от легочной артерии проток впадает в аорту ниже места отхождения левой подключичной артерии. Мало насыщенная кислородом кровь из легочной артерии поступает в этом случае в кровоток дистальнее места отхождения левой подключичной артерии, то есть уже после кровоснабжения верхних конечностей, а нижние конечности будут получать смешанную венозно-артериальную кровь, чем и объясняется отсутствие цианоза в области кистей и появление в области стоп. Возможен лишь цианоз одной левой руки (при расположении открытого артериального протока выше отхождения левой подключичной артерии).

Если значительная гипоксемия и легочная артериальная гипертензия развились рано в детском возрасте, то обнаруживается симптом «барабанных палочек». При развитии правожелудочковой недостаточности у больных появляются отеки в области голеней и стоп, набухание шейных вен.

Осмотр и пальпация области сердца

При широком открытом артериальном протоке и значительном объеме сброса крови определяются выпячивание грудной стенки в области сердца (сердечный горб) за счет гипертрофии левого желудоч-

ка и выраженная пульсация верхушечного толчка, который усилен и смещен влево и вниз.

При выраженном сбросе крови из аорты в легочную артерию в некоторых случаях в области основания сердца пальпируется систолическое или **систоло-диастолическое** «кошачье **мурлыканье»,** обусловленное соответственно систолическим или **систоло-диастолическим** шумом.

Перкуссия сердца

При выраженной гипертрофии миокарда левого желудочка и его дилатации перкуторно можно обнаружить смещение кнаружи левой границы относительной тупости сердца.

Аускультация сердца

I тон сердца не претерпевает существенных изменений. II тон над легочной артерией (во II межреберье у левого края грудины) имеет акцент и часто расщеплен или даже раздвоен вследствие легочной гипертензии и неодновременного захлопывания клапана легочной артерии и аорты.

Самым характерным **аускультативным** признаком открытого (персистирующего) артериального протока является непрерывный или почти непрерывный **систоло-диастолический** шум Гибсона.

Шум является обычно громким, имеет своеобразный тембр, описываемый различными исследователями как жесткий, скребущий, дующий, шипящий, шум **«кузнечных** мехов», шум «мельничного колеса», шум «волчка», шум «работающего мотора», шум «поезда в **туннеле»,** шум паровоза. Появление характерного для открытого артериального протока непрерывного систоло-диастолического шума обусловлено существующим при этом пороке током крови из аорты в легочную артерию в начале систолы и заканчивающимся в протодиастоле.

Непрерывность шума (то есть его **звучание** в систолу и диастолу) связано с тем, что положительный градиент давления между аортой и легочной артерией сохраняется как в фазе систолы, так и в фазе диастолы.

Непрерывный систоло-диастолический шум бывает наиболее громким во **II–III** межреберном промежутке у левого края грудины, усиливается во время систолы, достигает максимума перед II тоном, затем ослабевает, но прослушивается в течение всей диастолы. Систолическая часть шума более грубая, диастолическая — имеет более мягкий тембр. Систоло-диастолический шум обычно иррадиирует вдоль левого края грудины и хорошо выслушивается на спине в межлопаточном пространстве слева. Шум обычно усиливается в горизонтальном положении, при надавливании на область брюшной аорты (вследствие повышения давления в аорте) и значительно ослабевает на высоте глубокого вдоха и при пробе **Вальсальвы** (в связи с падением давления в аорте и уменьшением поступления крови в легочную ар-

терию). Под влиянием вазопрессорных препаратов громкость систоло-диастолического шума при открытом артериальном протоке значительно увеличивается благодаря увеличению аортально-пульмонального градиента давления, а вдыхание амилнитрита уменьшает громкость шума в связи со снижением градиента давления между аортой и легочной артерией.

Следует подчеркнуть, что диастолическая часть шума всегда слабее систолической части. Систолический и диастолический компоненты шума имеют разные границы распространения. Для систолического компонента шума характерна более широкая зона иррадиации: он выслушивается в предсердечной области (у левого края грудины), довольно нередко в левой подмышечной впадине, а также сзади в левой надлопаточной и межлопаточной зонах, и часто проводится в яремную ямку и в сонные артерии, особенно в левую. Диастолический компонент шума имеет меньшую область распространения: он хорошо прослушивается во II–III межреберье у левого края грудины, резко ослабевает по направлению к области верхушки сердца (нередко здесь даже не выслушивается), а сзади, в левом межлопаточном пространстве может вообще не определяться.

При развитии легочной гипертензии непрерывный систоло-диастолический шум сменяется систолическим. *Это* связано с тем, что при выраженном повышении давления в легочной артерии первым значительно падает или даже исчезает градиент давления во время диастолы и, соответственно, исчезает диастолический компонент шума. Возможно также исчезновение и систолического компонента шума при значительной легочной гипертензии. В этом случае еще большее диагностическое значение приобретает наличие у больного дифференцированного цианоза и утолщения концевых фаланг — то есть больше выраженный цианоз и утолщение концевых фаланг по типу «барабанных палочек» на пальцах стоп, чем кистей или вообще наличие этого признака лишь на стопах.

Заканчивая обсуждение особенностей систоло-диастолического шума при открытом артериальном протоке, укажем, что интенсивность его зависит также от величины сброса крови в легочную артерию и, следовательно, в очень значительной степени, от диаметра протока. Известно, что шум возникает лишь при величине диаметра открытого (персистирующего) протока не менее 4 см.

Наряду с основным признаком выраженного открытого артериального протока — непрерывным систоло-диастолическим шумом, существуют и другие аускультативные признаки, указывающие на массивный сброс крови в легочную артерию через персистирующий артериальный проток. К этим признакам относятся:

- парадоксальное расщепление II тона, при этом легочный компонент II тона предшествует аортальному;
- диастолический шум или даже тон открытия митрального клапана (не всегда), обусловленные относительным митральным стенозом при значительном расширении левого желудочка, а также уско-

ренным и избыточным током крови через митральное отверстие вследствие увеличенного притока крови в левые камеры сердца;

- многочисленные систолические щелчки или трескучие вихревые дополнительные систолические тоны, которые появляются во второй половине систолы и предположительно обусловлены столкновением потоков крови из артериального протока и легочной артерии.

При осложнении персистирующего артериального протока развитием склеротической фазы легочной гипертензии происходит значительное расширение ствола легочной артерии, при этом ослабевает или исчезает систоло-диастолический шум, и начинает выслушиваться шум Грэхема-Стилла — диастолический шум относительной недостаточности клапана легочной артерии.

Исследование пульса и артериального давления

При исследовании пульса на периферических артериях у больных с персистирующим артериальным протоком определяются характерные признаки — пульс хорошего наполнения, скорый (celer) и высокий (altus), особенно выраженные на бедренной артерии и в области яремной ямки. Эти же свойства пульса наблюдаются и при недостаточности клапана аорты. Указанные свойства пульса обусловлены высоким систолическим выбросом крови в аорту и быстрым последующим переходом части крови в легочную артерию и в нисходящую аорту. Сходство с недостаточностью клапана аорты усиливается еще и тем, что при значительных размерах персистирующего артериального протока могут обнаруживаться и такие признаки, как видимая повышенная пульсация периферических артерий, «двойной тон Траубе», двойной шум Дюрозье на бедренной артерии, псевдокапиллярный пульс Квинке в области ногтевого ложа, наблюдаемые и при недостаточности клапана аорты (все эти симптомы подробно описаны в главе «Приобретенные пороки сердца», раздел «Недостаточность клапана аорты»). Нередко определяется симптом Франсуа Франка: пульс замедляется во время вдоха, а учащается на выдохе.

Систолическое артериальное давление нормальное или даже умеренно повышено в связи с увеличенным систолическим выбросом крови в аорту, диастолическое давление обычно снижено, следовательно, пульсовое давление повышено. Принято считать величину диастолического артериального давления показателем размеров шунта и величины сброса крови в легочную артерию. При небольшом диаметре персистирующего артериального протока и небольшой величине сброса крови в легочную артерию диастолическое давление остается нормальным или несколько снижено. При большом диаметре открытого артериального протока и большом объеме сброса крови в легочную артерию диастолическое давление снижено значительно (при выраженном сбросе крови до 30-20 мм рт. ст. или даже до 0).

Исследованиедругихорганови систем

Физикальное исследование других органов и систем у больны открытым (персистирующим) артериальным протоком патогномон ных для этого врожденного порока сердца данных не выявляет. Бо ные предрасположены к частым вирусно-респираторным инфекция бронхитам, пневмониям, поэтому у них нередко могут определять при исследовании легких физикальные признаки этих заболеваний терминальной стадии заболевания, когда развивается клиническая ка тина тотальной (бивентрикулярной) сердечной недостаточности больных определяются застойные явления в легких (укорочение зву в нижних отделах легких при перкуссии и там же — распространен ная крепитация) и гепатомегалия (печень увеличена и болезненн связи с застоем в большом круге кровообращения).

Инструментальные исследования

Электрокардиография

У взрослых больных редко бывает нормальная электрокардиогра У большинства больных имеются признаки умеренной гипертроф левого предсердия (зубцы Р в отведениях I, II, aVL, V_{5-6} J широк зазубренные или расщепленные) и левого желудочка (глубокие зуб S в отведениях V_{1-2}, высокие зубцы R в отведениях V_{5-6}, смещен переходной зоны вправо, а при значительном сбросе крови из аорт легочную артерию и, соответственно, увеличенном поступлении кр ви из малого круга кровообращения в левое предсердие и далее левый желудочек — смещение интервала S-T книзу от изолини появление слабо отрицательного зубца Т в левых грудных отведен ях). В дальнейшем, по мере нарастания легочной гипертензии по ляются признаки комбинированной гипертрофии миокарда обо желудочков. В частности, к указанным признакам гипертрофии ми карда левого желудочка в левых грудных отведениях присоединяют такие признаки гипертрофии правого желудочка, как увеличение амп плитуды зубца R> 7 мм, депрессия сегмента S-T и инверсия зубца T правых грудных отведениях.

Нередко у больных с персистирующим артериальным протоко регистрируются нарушения сердечного ритма (экстрасистолическ аритмия, при выраженной гипертрофии левого предсердия — мерц тельная аритмия, редко — пароксизмы желудочковой тахикардии замедление отриовентрикулярной проводимости, иногда блокада ле вой ножки пучка Гиса.

Фонокардиография

I тон сердца обычно не изменен, II тон увеличен за счет пульмо нального компонента, что хорошо регистрируется во II межреберье левого края грудины. При большом сбросе крови в легочную артери

наблюдается парадоксальное расщепление II тона (пульмональный компонент II тона предшествует аортальному).

Наиболее характерным фонокардиографическим признаком персистирующего артериального протока является систоло-диастолический шум. Лучше всего он регистрируется во II межреберье у левого края грудины, является высокочастотным, высокоамплитудным, хорошо записывается на высокочастотном и аускультативном каналах. Шум начинается приблизительно через 0,04-0,06 с после I тона, в мезосистоле или чаще в конце систолы начинает нарастать и достигает максимума ко II тону (иногда вскоре после него), переходит в диастолу и уменьшается в протодиастоле. Шум может полностью поглощать II тон. При легочной гипертензии диастолическая часть шума ослабевает, а затем полностью исчезает.

В поздних стадиях порока, когда развиваются выраженные гипертрофия и дилатация левого желудочка, формируется относительный митральный стеноз, и тогда на фонокардиограмме регистрируется средне- и низкочастотный мезодиастолический шум. При дилатации левого желудочка может сформироваться относительная митральная недостаточность, отражением которой является среднеамплитудный среднечастотный систолический шум в области верхушки сердца.

При высокой легочной гипертензии происходит расширение легочной артерии и развивается относительная недостаточность ее клапана. На фонокардиограмме при этом во II—III межреберье у левого края грудины регистрируется протодиастолический среднеамплитудный шум убывающего характера (шум Грэхема-Стилла).

Рентгенография сердца

При малых размерах открытого артериального протока рентгенографическое исследование сердца может не обнаруживать каких-либо значительных изменений. Если персистирующий артериальный проток достаточно выражен и существует большой сброс крови из аорты в легочную артерию, отмечаются следующие характерные рентгенологические признаки:

- увеличение левого желудочка;
- удлинение и выпячивание дуги ствола легочной артерии (обнаруживается в переднезадней проекции, но расширение ствола легочной артерии все-таки значительно лучше выявляется в правой передней косой проекции);
- увеличение левого предсердия (при этом отмечается сглаженность талии сердца при исследовании в переднезадней проекции); увеличение левого предсердия лучше выявляется в правой передней косой проекции; при рентгеноскопии сердца с контрастированным барием пищеводом иногда удается заметить вдавление пищевода с левой стороны, обусловленное широким открытым артериальным протоком;
- увеличение правого желудочка; однако следует отметить, что у большинства больных с изолированным открытым артериальным

протоком рентгеновские признаки увеличения правого желудочка выражены умеренно.

Рентгенологическое исследование легких

В начальных стадиях болезни отмечается усиление легочного рисунка. В поздних стадиях порока при развитии легочной гипертензии выявляется обеднение периферического легочного рисунка, обусловленное запустеванием артериол, расширение и выбухание конуса легочной артерии.

Эхокардиография

Для диагностики открытого артериального протока используют эхокардиография одно- и двухмерная, а также ультразвуковая эхокардиография. При двухмерном ультразвуковом исследовании сердца у некоторых больных удается визуализировать открытый артериальный проток больших размеров, то есть значительно расширенный. Огромную роль в диагностике открытого артериального протока играет доплеровское ультразвуковое исследование (особенно цветное картирование): определяется постоянный, занимающий всю систолу и диастолу поток в стволе легочной артерии (рис. 7). Важны также косвенные признаки порока: увеличение левого желудочка и левого предсердия.

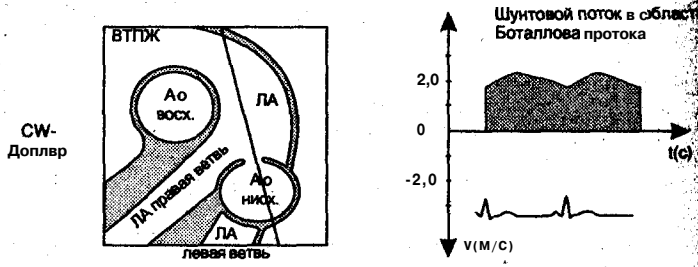

Рис. 7. Боталлов проток: выявление шунтового потока с помощью цветного доплера.

Ангиокардиография

Ангиокардиография не является обязательным методом диагностики открытого артериального протока, однако может быть использована в диагностически сложных и неясных случаях. Наиболее информативна аортография, при этом определяется поступление контрастного вещества через открытый артериальный проток из аорты в легочную артерию, в косой проекции иногда удается увидеть сам персистирующий проток.

Катетеризация сердца

Этот инвазивный метод исследования применяется редко. Основными признаками, характерными для открытого артериального протока, являются:

- увеличение насыщения крови кислородом в легрчной артерии по сравнению с кровью из правого желудочка;
- увеличение давления в правом желудочке и легочной артерии;
- прохождение зонда из легочной артерии ваорту (абсолютный диагностический признак).

Течение, осложнения, прогноз

Продолжительность жизни больных с персистирующим артериальным протоком зависит от величины протока, объема сбрасываемой в малый круг кровообращения крови и от осложнений порока. Boatman (1994) указывает, что узкий открытый артериальный проток с небольшим сбросом крови в легочную артерию может не оказывать существенного влияния на продолжительность жизни. По мнению В. Х. Василенко и соавт. (1983), при неосложненном течении и небольших размерах открытого артериального протока средняя продолжительность жизни может достигать 50-60 лет.

При среднем или широком открытом артериальном протоке постепенно развиваются легочная гипертензия, застойная сердечная недостаточность. Продолжительность жизни больных без хирургического лечения составляет всего лишь 35—40 лет.

Основными причинами смерти больных с открытым артериальным протоком являются прогрессирующая легочная гипертензия, тяжелая сердечная недостаточность, инфекционный эндокардит (боталлит). Инфекционный эндокардит развивается обычно в месте наибольшего сужения открытого артериального протока, и очень часто воспалительному процессу подвергается участок легочной артерии, расположенный напротив устья открытого артериального протока и подвергающийся постоянной травматизации — механическому воздействию струи крови. Иногда вегетации развиваются на клапанах сердца. Очень часто инфекционный эндокардит, поражающий открытый артериальный проток, осложняется множественными тромбоэмболиями легочной артерии.

В редких случаях возможно развитие грозного осложнения открытого артериального протока — его расслаивающей аневризмы с возможным последующим разрывом.

КОАРКТАЦИЯ АОРТЫ

Коарктация аорты — врожденный порок сердца, характеризующ местным (локальным) сужением просвета аорты различной стен выраженности в любом месте ее грудного или брюшного отделов. Вс чается с частотой 7-8 % от числа всех случаев врожденных пор сердца, причем у мужчин чаще, чем у женщин.

Локализация, форма сужения аорты, диаметр и протяжены сужения (коарктации) различны. Более чем в 90 % всех случаев з врожденного порока сердца сужение аорты располагается в области перешейка, то есть в области короткого отрезка дуги аорты после хождения от нее левой подключичной артерии.

Различают инфантильный и взрослый типы коарктации аорты.

При *инфантильном типе* порока имеется сужение аорты (инф вплоть до полного ее закрытия) на большом участке аортальной проксимально от места впадения артериального протока. Как пр ло, инфантильный тип коарктации аорты сочетается с другими в денными пороками сердца (наиболее часто с открытым артериальн протоком, дефектом межжелудочковой перегородки, двухстворча клапаном аорты и др.), протекает очень тяжело, больные погиб через несколько месяцев после рождения.

В данной главе описание этого типа коарктации аорты не п водится.

Взрослый тип коарктации аорты характеризуется тем, что суже аорты наблюдается на коротком отрезке аорты, в месте перехода д аорты в нисходящий ее отдел, после отхождения левой подключ ной артерии, при этом артериальный проток всегда закрыт.

В данной главе обсуждается изолированная коарктация аорты взр лого типа. При коарктации аорты в стенке ее значительно уменьш ся количество эластической ткани, она замещается фиброзной, отм чается утолщение среднего слоя и интимы, в области коарктации и тенсивно развивается склеротический процесс с последующ кальцификацией.

Внутренняя часть аорты при коарктации сужена в виде диафрагм с эксцентрично расположенным отверстием. Просвет аорты может бы сужен за счет серповидной складки, которая формируется соедин тельной тканью во внутреннем слое аорты.

Различают 3 степени коарктации аорты взрослого типа: умере ный стеноз — минимальный диаметр просвета аорты в области суж ния составляет 5 мм; выраженный стеноз — диаметр просвета аорты месте сужения меньше 5 мм, крайняя степень стеноза — сквозь суж женное место можно пройти лишь очень тонким зондом или прове ти конский волос (обычно при крайней степени стеноза просвет аорт имеет диаметр не более 0,5–1,5 мм, иногда 2 мм.

Дистальнее участка сужения всегда имеется турбулентный ток кр ви, что приводит к постстенотическому расширению аорты и некото рому истончению ее стенки.

Патофизиология, изменения гемодинамики

Изменения гемодинамики при коарктации аорты обусловлены степенью сужения аорты, а также наличием двух режимов кровообращения (проксимальнее и дистальнее места сужения) и состоянием коллатеральных путей кровотока. Наиболее выраженные изменения гемодинамики наблюдаются при резко выраженном сужении перешейка аорты.

Изменения гемодинамики проксимальнее места коарктации аорты

Характернейшей патофизиологической особенностью коарктации аорты является развитие артериальной гипертензии в сосудах, расположенных проксимально от места сужения — в восходящей аорте, ее дуге, в сонных артериях (и, соответственно, в сосудах головы), в подключичных артериях и в сосудах, кровоснабжающих плечевой пояс. Артериальная гипертензия в этих сосудах обусловлена выраженным сопротивлением кровотоку в месте сужения аорты, нарушением оттока крови далее в нисходящую аорту и, следовательно, резко выраженной гиперволемией в артериях, расположенных проксимально от места сужения. Вследствие указанных причин артериальное давление в сосудах верхней половины тела может достигать 200 мм рт. ст. В последующем в развитии артериальной гипертензии начинает приобретать значение важный патогенетический фактор — активация системы «ренин-ангиотензин II—альдостерон» вследствие ишемии почек, которая развивается в связи с уменьшением кровотока в нисходящей аорте и почечной артерии.

В создавшихся гемодинамических условиях левый желудочек испытывает постоянную перегрузку сопротивлением, что вызывает развитие его гипертрофии. В последующем развивается также гипертрофия левого предсердия. Без хирургической коррекции коарктации аорты возможноразвитие хронической сердечной недостаточности (преимущественно левожелудочковой с приступами сердечной астмы) и осложнений, характерных для артериальной гипертензии (см. главу «Артериальная гипертензия»).

Изменения гемодинамики дистальнее места коарктации аорты

При коарктации аорты дистальнее места сужения, то есть в нисходящий, грудной и брюшной отделы аорты и, следовательно, в сосуды нижней половины тела и нижних конечностей поступает малое количество крови. Чтобы обеспечить удовлетворительное кровоснабжение этих отделов, развивается компенсаторное коллатеральное кровообращение.

Наиболее значимыми обходными путями кровотока являются следующие:

- анастомоз между верхней и первой межреберными артериями (верхняя межреберная артерия является прямым продолжением ребер-

но-шейного ствола, отходящего от аорты до места сужения, первая межреберная артерия отходит от грудной аорты позади сужения, в итоге осуществляется связь между восходящей и нисходящей аортой);

- анастомоз между ветвью нижней щитовидной артерии (отходит проксимальнее места коарктации) и задней ветвью межреберной артерии (отходит от грудной аорты позади места коарктации);
- анастомоз между поперечной артерией шеи, надлопаточной артерией, боковой грудной артерией, подлопаточной артерией (все эти артерии получают кровь из области, лежащей проксимальнее места коарктации) и межреберными артериями (отходят от области аорты, расположенной дистальнее места коарктации);
- анастомозы ветвей внутренней грудной артерии с задними межреберными грудными артериями, отходящими от грудной аорты;
- анастомозы между верхней подчревной артерией (продолжение внутренней грудной артерии) и ветвями нижней подчревной артерии (отходит от наружной подвздошной артерии) — обеспечивают кровоснабжение нижних конечностей.

Благодаря развитию указанных анастомозов создаются возможности для поступления крови из восходящего отдела аорты в грудной и брюшной отделы, минуя место сужения. С течением времени указанные сосуды значительно расширяются, возможно даже формирование аневризм. Расширение и образование аневризм наблюдаются также и со стороны артерий, отходящих от аорты проксимальнее места сужения в связи с выраженным переполнением кровью.

Клиническая картина

Клинические проявления болезни зависят, конечно, в первую очередь от степени сужения перешейка аорты. Незначительно выраженная коарктация аорты может не проявиться четкой клинической симптоматикой. Далее приводится описание типичной клинической картины коарктации аорты, которая характерна для выраженного сужения перешейка аорты.

Субъективные проявления

Больные с коарктацией аорты жалуются на постоянные, интенсивные, распирающие, диффузные головные боли, чувство тяжести и пульсации в голове, головокружения, шум в ушах, одышку (особенно при физической нагрузке), частые носовые кровотечения. Указанные жалобы усиливаются при согнутом положении туловища. Некоторых больных беспокоят боли в плечевом поясе, грудной клетке, спине. Указанные жалобы больных обусловлены переполнением соответствующих сосудов кровью, артериальной гипертензией. Очень характерны жалобы на зябкость и онемение нижних конечностей, боли и судороги в икроножных мышцах при ходьбе, плохое заживление ран на ногах.

Данные объективного исследования

Взрослые больные обычно хорошо физически развиты, мужчины могут быть высокого роста, стройного телосложения. Мускулатура плечевого пояса, спины, верхних конечностей хорошо развита. Наряду с этим у некоторых больных отмечается слабое развитие или даже некоторая гипотрофия мускулатуры нижних конечностей (признак непостоянный, нечастый). Для женщин, страдающих коарктацией аорты, хорошее физическое развитие менее характерно, часто отмечается низкий рост.

Кожа лица, туловища, верхних конечностей у большинства больных нормальная, редко отмечается полнокровие лица. При далеко зашедшей стадии порока и развитии тяжелой левожелудочковой недостаточности появляется акроцианоз. Характерна бледная и холодная на ощупь кожа нижних конечностей по сравнению с верхними конечностями. Часто обнаруживается при пальпации, а иногда даже видна при осмотре пульсация сонных артерий и дуги аорты в яремной ямке.

Очень важные диагностические признаки коарктации аорты обнаруживаются при осмотре грудной клетки — видна пульсация артерий, образующих коллатерали. Следует отметить, что видимая пульсация коллатеральных артерий видна при осмотре, конечно, тогда, когда они хорошо развиты, достаточно широки и расположены сравнительно поверхностно. Можно обнаружить пульсацию артерий в над- и подключичных ямках, в подмышечных областях, межреберных промежутках, околопозвоночной зоне (справа и слева), в эпигастрии, парастернально. Для лучшего выявления пульсирующих артерий на грудной клетке лучше использовать боковое освещение и проводить исследование в наклоненном книзу положении туловища с опущенными руками.

Гораздо чаще удается прощупать пульсацию расширенных коллатералей в указанных зонах. Следует отметить, что довольно часто над коллатеральными артериями можно выслушать шумы, особенно в межлопаточном пространстве и по передней грудной стенке над внутренней грудной артерией (по обе стороны грудины).

Данные физикального исследования сердечно-сосудистой системы

При *осмотре* области сердца обращает на себя внимание усиление и смещение влево верхушечного толчка (нередко он разлитой), что объясняется гипертрофией миокарда левого желудочка. С этим же связано и смещение влево от среднеключичной линии левой границы относительной сердечной тупости при *перкуссии*. При *пальпации* области сердца часто удается обнаружить систолическое дрожание («кошачье мурлыканье») во II–III межреберье у правого края грудины, обусловленное систолическим шумом.

Характерны *аускультативные* данные. При коарктации аорты I тон обычно не изменен, II тон над аортой, как правило, значительно уси-

лен. Выслушивается систолический шум средней силы и громкости. Шум лучше всего выслушивается в области основания сердца, его punctum maximum — II—III межреберье у левого края грудины, однако он может хорошо восприниматься и во II межреберье справа. Шум хорошо проводится на сосуды шеи, выслушивается в яремной ямке, проводится также в область верхушки сердца (в редких случаях здесь может быть эпицентр систолического шума).

Важной особенностью систолического шума при коарктации аорты является то, что он может выслушиваться на спине, в межлопаточной области, причем особенно хорошо слева от позвоночника на уровне остистых отростков 2—5 грудных позвонков. В некоторых случаях интенсивность систолического шума на задней поверхности грудной клетки бывает даже большей по сравнению с громкостью систолического шума в предсердечной области. Следует отметить, что иногда систолический шум выслушивается только на спине.

Систолический шум при коарктации аорты обусловлен турбулентным движением крови через суженный перешеек аорты во время систолы. Интенсивность шума зависит от выраженности стеноза, чем больше выражена коарктация аорты, тем систолический шум громче, и наоборот. Однако при резко выраженной коарктации аорты и очень маленьком просвете аорты громкость шума очень невелика. При развитом коллатеральном кровотоке систолический шум может выслушиваться над межреберными артериями.

При резко выраженной гипертрофии миокарда левого желудочка и увеличении его полости в области верхушки сердца может выслушиваться систолический шум относительной митральной недостаточности.

У некоторых больных с коарктацией аорты выслушивается диастолический шум на основании сердца с эпицентром у левого края грудины. Он, как правило, выслушивается только на спине. Генез этого шума неизвестен. Большей частью при выслушивании диастолического шума у больных, кроме коарктации аорты, имеется еще какая-либо аномалия клапана аорты. Однако иногда он обусловлен дилатацией восходящей аорты и относительной недостаточностью клапана аорты.

Пульс на лучевых, плечевых, сонных артериях хорошего наполнения, напряжения, а на артериях нижних конечностей — бедренной, подколенной, тыла стопы (a. doisalis pedis, a. tibialis posterior) резко ослаблен, иногда даже отсутствует.

У некоторых больных может быть обнаружен pulsus differens — резкое снижение или полное отсутствие пульса на левой лучевой артерии и нормальный пульс на правой лучевой артерии. В этом случае можно предположить возможность сужения устья левой подключичной артерии или расположение коарктации перед местом отхождения левой подключичной артерии. При этом могут определяться атрофия мускулатуры левой верхней конечности, снижение температуры кожи на ней.

Очень **характерны** изменения *артериального давления*. Наблюдается асимметрия артериального давления на руках и **ногах**: на руках оно высокое, колеблется от 150/90 до 250/150 мм рт. ст., а на ногах значительно ниже (в норме показатели артериального давления на ногах на 15—20 мм рт. ст. выше, чем на руках). Величина градиента давления (то есть разница давления в артериях верхних и нижних конечностей) обычно хорошо коррелирует с выраженностью стеноза аорты. Иногда величина артериального давления на руках и ногах оказывается одинаковой, но после физической нагрузки (на велоэргометре или тредмиле) выявляется значительный градиент давления.

Для диагностики **коарктации** аорты очень важно правильно измерять артериальное давление на ногах. Для этого больного укладывают на живот, находят подколенную артерию в подколенной ямке, убеждаются в ее пульсации, затем накладывают манжетку **сфигмоманометра** на нижнюю треть бедра, и дальше производится измерение артериального давления аналогично тому, как это делается при измерении давления в плечевой артерии.

Инструментальные исследования

Электрокардиография

У взрослых больных с **коарктацией** аорты электрическая ось сердца отклонена влево, имеются электрокардиографические признаки гипертрофии левого желудочка (они детально описаны в главе **«Артериальная гипертензия»** руководства «Диагностика болезней внутренних **органов»**). Нередко определяется полная блокада левой ножки пучка Гиса.

Фонокардиография

Амплитуда I тона обычно нормальная, II тон на аорте усилен. Важнейшим **фонокардиографическим** признаком коарктации аорты является систолический шум. Лучше всего он регистрируется во II—III межреберье у левого края грудины и во II межреберье у правого края грудины. Шум имеет ромбовидную форму, хорошо проводится на сонные артерии и в межлопаточную область слева от позвоночника. Важной отличительной особенностью шума при коарктации аорты является то, что он может немного продлиться и закончиться после окончания II тона, так как движение крови через суженный участок аорты может продолжаться еще некоторое время после закрытия **клапана** аорты и, следовательно, после окончания II тона. В отличие от сужения устья аорты, при котором также регистрируется ромбовидный шум, **II** тон на аорте усилен (при сужении устья аорты **амплитуда** II значительно снижена).

При **дилатации** восходящего отдела аорты и развитии относительной недостаточности клапана аорты записывается **протодиастолический** шум, обычно во II межреберье у правого края грудины или в точке Боткина.

Рентгенологическое исследование сердца

Наиболее характерными рентгенологическими признаками, наблюдающимися при коарктации аорты, являются:

- уменьшение или даже полное отсутствие тени дуги аорты по левому краю сердечной тени в переднезадней проекции в зоне больших сосудов сердца; эти изменения обусловлены гипоплазией дуги аорты и тем, что артериальная связка оттягивает аорту в месте сужения к средостению;
- двойная аортальная дуга в виде цифры 3 (определяется по левому краю сердечной тени в переднезадней проекции); верхняя часть дуги образована расширенной левой подключичной артерией, нижняя часть дуги — отделом аорты, расположенным до места коарктации;
- выпячивание расширенной восходящей аорты по правому контуру супракардиальной тени в переднезадней проекции;
- расширение тени верхнего средостения в связи с выраженным расширением левой подключичной артерии;
- выраженная пульсация восходящей аорты и дуги аорты и ослабленная пульсация нисходящего отдела аорты;
- выемка (инцизура) на аортальной дуге соответственно месту коарктации аорты (выявляется в левой передней косой проекции);
- увеличение левого желудочка;
- отклонение контрастированного пищевода влево в месте сужения аорты.

Рентгенография ребер

Часто определяемым и важным признаком коарктации аорты является обнаружение на рентгенограмме грудной клетки извилистых узур нижних краев задних отделов ребер. Узуры возникают вследствие углубления реберной борозды на внутренней поверхности ребер в связи с давлением расширенными извилистыми межреберными артериями. Узуры нижних краев задних отделов ребер чаще всего выявляются в области IV—VIII ребер и обычно появляются в возрасте 15—20 лет и старше.

Эхокардиография

Двухмерная эхокардиография из супрастернального доступа выявляет сужение аорты в области перешейка. При доплеровском ультразвуковом исследовании выявляются характерные для коарктации аорты признаки: турбулентный систолический поток крови ниже места сужения аорты и градиент систолического артериального давления между расширенной частью аорты (перед сужением) и отделом аорты после сужения (рис. 8).

Косвенными эхокардиографическими признаками коарктации аорты являются гипертрофия левого желудочка, гиперкинезия его задней стенки, увеличение левого предсердия (гипертрофия левого предсер-

дия может развиваться у больных с увеличением левого желудочка при выраженном нарушении его опорожнения в аорту).

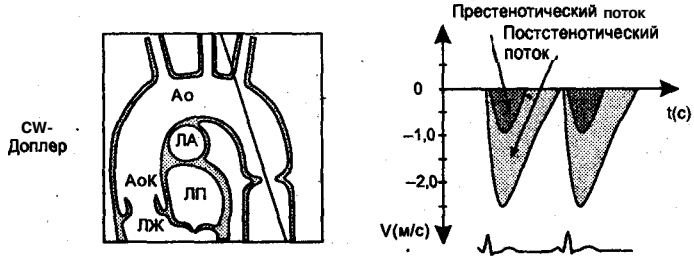

Рис. 8. CW-доплер-сигнал при коарктации аорты.

Аортография и катетеризация сердца

Катетеризация сердца выявляет характерный для коарктации аорты признак — систолический градиент давления в аортальных областях до и после места сужения.

Аортография позволяет определить непосредственно уровень и степень сужения аорты.

В настоящее время зондирование сердца и аортография для диагностики коарктации аорты применяются редко.

Осложнения, течение, прогноз

По данным Raplan (1994), без хирургической коррекции порока 80 % больных с коарктацией аорты умирают от осложнений. Конечно, одним из важнейших осложнений является тяжелая артериальная гипертензия, которая в свою очередь приводит к тяжелым последствиям: инсультам и субарахноидальным кровоизлияниям, левожелудочковой сердечной недостаточности (крайнее проявление ее — сердечная астма и отек легких); гипертоническому нефроангиосклерозу. Иногда субарахноидальные и внутримозговые кровоизлияния обусловлены разрывом артериальных аневризм, которые могут быть врожденными и сочетаться с коарктацией аорты. Способствует разрыву этих аневризм артериальная гипертензия.

Описаны также разрывы расширенной аорты со смертельным исходом.

Возможно развитие инфекционного эндокардита, особенно при сочетании коарктации аорты с врожденной патологией клапана аорты (например, с двустворчатым клапаном аорты).

Прогноз при коарктации аорты определяется, прежде всего, степенью сужения аорты. Незначительно выраженная коарктация аорты не

мешает больным вести нормальный образ жизни, и продолжительность жизни таких больных может достигать средних величин.

При выраженной коарктации аорты средняя продолжительность жизни без хирургической коррекции порока составляет 30—35 лет (О. А. Мутафьян, 2002), Основными причинами смерти больных с коарктацией аорты являются тяжелая сердечная недостаточность, внутримозговые и субарахноидальные кровоизлияния, тяжелая пневмония, разрывы аневризматически расширенных артерий и аорты, инфекционный эндокардит.

АНОМАЛИЯ ЭБШТЕЙНА

Аномалия Эбштейна — врожденный порок сердца, характеризующийся смещением места прикрепления двух створок трехстворчатого клапана в полость правого желудочка, что приводит к уменьшению полости правого желудочка и увеличению полости правого предсердия. Порок описан Эбштейном (Epstein) в 1866 г. и составляет около 1 % всех врожденных пороков сердца.

При этом **врожденном** пороке сердца задняя и **септальная** створки трехстворчатого клапана утолщены (но могут быть истончены), укорочены, сращены между собой и прикреплены к эндокарду стенки правого желудочка ниже правого **атриовентрикулярного** кольца. Передняя створка трехстворчатого клапана увеличена в размерах и нормально прикреплена **к** фиброзному **атриовентрикулярному** кольцу. Само правое **атриовентрикулярное** кольцо оказывается увеличенным, сращение створок **трикуспидального** клапана может приводить **к** его **стенозированию,** а расширение диаметра правого атриовентрикулярного кольца и деформация створок трехстворчатого клапана — **к** трикуспидальной недостаточности.

Патофизиология, изменения гемодинамики

Диспозиция прикрепления задней и **септальной** створок трехстворчатого клапана (т. е. смещение места их фиксации в полость правого желудочка, ближе к верхушке) приводит к тому, что правый желудочек подразделяется на 2 части: верхнюю **(надклапанную, атриализованную)**, которая объединяется с полостью правого предсердия, и нижнюю **(подклапанную),** которая представляет собой уменьшенную в объеме полость правого желудочка. Часть правого желудочка, составляющая теперь часть правого предсердия, функционально по-прежнему связана с работой правого желудочка, то **есть** во время систолы правого предсердия она находится в фазе диастолы, не сокращается. Указанные изменения приводят к следующим нарушениям гемодинамики:

- малый ударный объем правого желудочка, выброс в легочную артерию малого количества крови и, следовательно, **гиповолемия** малого круга кровообращения;
- неэффективность работы правого предсердия по заполнению кровью правого желудочка (во время систолы правого предсердия атриализованная часть правого желудочка находится в фазе диастолы, не сокращается, что затрудняет опорожнение правого предсердия и приводит к повышению в нем давления), постепенное развитие гипертрофии и дилатации правого предсердия;
- дальнейшее повышение давления в правом предсердии в момент сокращения атриализованной части правого желудочка во время его систолы;

- обратное поступление крови из атриализованной части правого желудочка в правое предсердие во время систолы правого желудочка в связи с неполным закрытием трехстворчатого клапана (формируется его недостаточность);
- постепенное развитие хронической правожелудочковой сердечной недостаточности.

Следует отметить, что рост давления в правом предсердии и увеличение его полости способствуют тому, что остается открытым овальное отверстие (это наблюдается у $^2/_3$ больных) и, следовательно, развивается сброс крови справа налево (то есть из правого предсердия в левое) со смешением венозной и артериальной крови.

Клиническая картина

Взрослые больные жалуются на выраженную одышку, особенно при физической нагрузке, общую слабость, частые приступы сердцебиений и ощущение перебоев в области сердца, а при развитии правожелудочковой недостаточности — появляются жалобы на боли в области правого подреберья и отеки голеней и стоп.

При осмотре обращает на себя внимание выраженный цианоз кожи и видимых слизистых, утолщение концевых фаланг в виде барабанных палочек и ногтей в виде часовых стекол. Однако следует отметить, что указанные признаки (цианоз, «барабанные палочки») могут отсутствовать, если нет открытого foramen ovale в межпредсердной перегородке, что бывает редко.

При развитии правожелудочковой недостаточности видны набухшие шейные вены, голени и стопы отечны.

Физикальное исследование сердечно-сосудистой системы

При *осмотре* области сердца определяется выпячивание грудной клетки («сердечный горб») слева от грудины за счет увеличения правого предсердия и атриализованной части правого желудочка. Верхушечный толчок может оказаться смещенным влево от среднеключичной линии за счет увеличения правого предсердия.

При *перкуссии* сердца определяется смещение правой границы относительной тупости сердца кнаружи от правого края грудины (в связи с дилатацией правого предсердия).

Тоны сердца при *аускультации* воспринимаются ослабленными: I тон ослаблен за счет ослабления трикуспидального компонента, II тон — за счет снижения пульмонального компонента. II тон особенно выраженно ослаблен во II межреберье у левого края грудины. В области III–IV межреберного промежутка у левого края грудины может прослушиваться патологический трехчленный ритм галопа (пресистолический галоп), обусловленный появлением патологического IV тона в связи с усиленным сокращением гипертрофированного правого предсердия. В этой же области выслушивается систолический шум средней интенсивности или выраженной громкости, усиливающийся на

вдохе, обусловленный **трикуспидальной** недостаточностью. Систолический шум может сопровождаться систолическим «кошачьим мурлыканьем», воспринимаемым **пальпаторно**. У многих больных у левого края дистальной части грудины выслушивается протодиастолический шум, обусловленный трикуспидальным стенозом или повышенным кровотоком через митральный клапан (шум Кумбса при большом сбросе крови из правого в левое предсердие при открытом овальном окне).

При **аускультации** сердца нередко определяются **экстрасистолии**, приступы тахикардии.

Пульс может иметь сниженную амплитуду пульсовой волны, иногда аритмичен. Артериальное давление обычно нормальное.

При пальпации органов брюшной полости при развитии правожелудочковой сердечной недостаточности отмечается умеренное увеличение печени.

Инструментальные исследования

Электрокардиография

В типичных случаях регистрируются признаки гипертрофии миокарда правого предсердия: высокий, остроконечный, с **неуширенным** основанием зубец P в отведениях II, III, **aVF, V_{1-2}**. Может быть полная или неполная блокада правой ножки пучка Гиса, нередко выявляется желудочковая или суправентрикулярная экстрасистолия, **пароксизмальная** тахикардия.

При открытом овальном окне и большом сбросе крови из правого предсердия в левое предсердие к электрокардиографическим признакам гипертрофии миокарда правого предсердия присоединяются признаки увеличения левого предсердия в виде **удлинения** продолжительности зубца P в отведениях I, II, **aVL, V_{5-6}**.

Рентгенологическое исследование легких и сердца

Характерно обеднение легочного рисунка, повышение прозрачности легочных полей.

При исследовании сердца определяется увеличение правого предсердия и верхних отделов правого желудочка (эти признаки особенно хорошо выявляются при рентгенологическом исследовании сердца в косых положениях). За счет увеличения правого предсердия определяется сужение **ретростернального** пространства в левой передней **косой** проекции. Пульсация контура сердца и легочных артерий резко уменьшена. Левый желудочек **не** увеличен.

Фонокардиография

Регистрируется ослабление I тона у левого края грудины в **III–IV межреберьях**, в этой же зоне может определяться **IV** тон (лучше записывается на **среднечастотном** канале). Во II межреберье у левого края

грудины отмечается ослабление II тона (вследствие гиповолемии малого круга кровообращения). В области III–IV межреберья у левого края грудины записывается среднеамплитудный и среднечастотный систолический шум трикуспидальной недостаточности, связанный с I тоном и занимающий $^1/_3$–$^1/_2$ систолы. Иногда регистрируется короткий протодиастолический шум трикуспидального стеноза.

Эхокардиография

Используется эхокардиография в одномерном и двухмерном режимах. Основными эхокардиографическими признаками аномалии Эбштейна являются (рис. 9):

- расположение трикуспидального клапана ближе к верхушке правого желудочка;
- объемная дилатация правого предсердия и атриализованной части правого желудочка;
- увеличение амплитуды открытия трехстворчатого клапана, деформированные эхосигналы от его створок;
- запаздывание захлопывания трехстворчатого клапана по сравнению с митральным клапаном;
- уменьшение скорости раннего диастолического закрытия передней створки трехстворчатого клапана.

Доплеровское ультразвуковое исследование сердца выявляет трикуспидальную недостаточность и ток крови через открытое овальное отверстие.

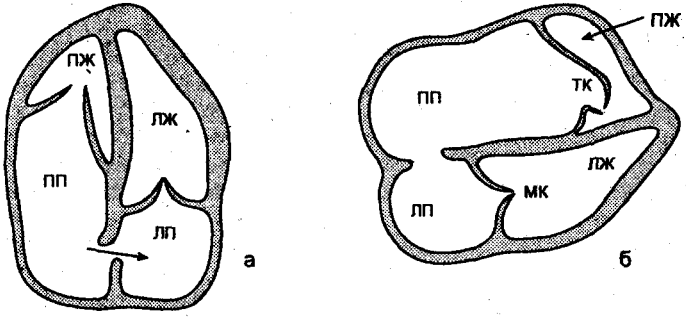

Рис. 9. Аномалия Эбштейна: легкая форма в 4-хкамерной позиции (а), тяжелая форма в субкостальной 4-х камерной позиции (б).

Катетеризация сердца

Катетеризация сердца в настоящее время для диагностики аномалии Эбштейна применяется редко. При катетеризации сердца обнаруживается высокое давление в правом предсердии, снижение давления

в легочной артерии, удается также обнаружить в правом желудочке две различные зоны давления, разделенные эктопированным трехстворчатым клапаном.

При открытом овальном окне выявляется снижение насыщения крови кислородом в левом предсердии по сравнению с нормой (в связи со сбросом крови из правого предсердия в левое предсердие).

Ангиокардиография

Характерными ангиокардиографическими признаками являются:

- интенсивное контрастирование дилатированного правого предсердия и атриализованной части правого желудочка;
- слабое и замедленное контрастирование дистальной части правого желудочка и уменьшение его диаметра.

Течение, прогноз

У большинства взрослых больных аномалия Эбштейна протекает тяжело. Средняя продолжительность жизни составляет около 20-30 лет. Описаны случаи, когда продолжительность жизни достигала 60 лет. Продолжительность жизни у больных с выраженным цианозом и открытым овальным окном сокращена. Основными причинами смерти больных являются тяжелая сердечная недостаточность (чаще правожелудочковая), тяжелые нарушения сердечного ритма, тромбоэмболии, абсцессы мозга, инфекционный эндокардит.

НАРУШЕНИЯ СЕРДЕЧНОГО РИТМА И ПРОВОДИМОСТИ

Нарушения сердечного ритма и проводимости (аритмии сердца) — это группа нарушений формирования и -проведения импульса возбуждения в миокарде, что проявляется нарушением частоты, ритмичности и последовательности возбуждения и сокращения отделов сердца. Аритмией сердца можно назвать любой сердечный ритм, не являющийся регулярным синусовым ритмом нормальной частоты, а также нарушение проводимости электрического импульса по различным участкам проводящей системы сердца.

Нарушения сердечного ритма и проводимости широко распространены. Как указывают Я. Г. Никитин и соавт. (2003), при регистрации обычной электрокардиограммы аритмии сердца встречаются у 0,9 % взрослого населения, а при использований однократного суточного холтеровского мониторирования электрокардиограммы — у 77 %, причем наиболее распространенными видами нарушений сердечного ритма являются экстрасистолия, мерцательная аритмия, пароксизмальная тахикардия.

Этиология

Причины аритмий сердца многообразны. Следует учесть, что причинами нарушений сердечного ритма и проводимости могут быть заболевания как сердечно-сосудистой системы, так и других органов и систем (центральной и вегетативной нервной системы, желудочно-кишечного тракта, гепатобилиарной, моче выводящей, эндокринной, кроветворной систем). Аритмии сердца в ряде случаев могут иметь функциональный генез (например, при стрессе, дисфункции вегетативной нервной системы). Описаны также нарушения ритма сердца неустановленного генеза — так называемые идиопатические ритмы.

Основные причины нарушений ритма сердца и проводимости:

1. Заболевания сердечно-сосудистой системы — ишемическая болезнь сердца, миокардиты; кардиомиопатии (в том числе часто встречающаяся алкогольная кардиомиопатия); миокардиодистрофии; перикардиты; острая и хроническая сердечная недостаточность любого генеза; врожденные и приобретенные пороки сердца; пролапс митрального клапана; первичная (эссенциальная) артериальная гипертензия, особенно при развитии гипертрофии миокарда, первичная артериальная гипотензия.
2. Врожденные аномалий проводящей системы сердца.
3. Нарушения электролитного баланса (изменения содержания в крови калия, магния, кальция, натрия).

Типы электролитных нарушений и обусловленные ими сердечные аритмии представлены в табл. 3.

Табл. 3. Электролитные нарушения и обусловленные ими аритмии сердца

Электролитные нарушения	Тип аритмии
Гиперкалиемия	Синусовая брадикардия, эктопические ритмы (атриовентрикулярный, идиовентрикулярный ритм), замедление атриовентрикулярной и внутрижелудочковой проводимости
Гипокалиемия	Эктопические аритмии, тахикардия
Гипернатриемия	Тахикардия, иногда атриовентрикулярная блокада
Гиперкальциемия	Синусовая брадикардия, замедление атриовентрикулярной проводимости, возможна асистолия
Гипомагниемия	Тахикардия
Гипермагниемия	Брадикардия, замедление атриовентрикулярной проводимости

4. Гипоксия И гипоксемия различного происхождения (хроническое легочное сердце, недостаточность кровообращения любого генеза, анемии различного генеза, тяжело протекающая пневмония).
5. Нервно-рефлекторные влияния на сердечно-сосудистую систему (при заболеваниях желудочно-кишечного тракта, желчевыводящих путей, мочеполовой системы, ЛОР-органов, органов дыхания, позвоночника).
6. Влияние на сердце токсических веществ (углерода оксид, бактериальные токсины, никотин и различные компоненты табачного дыма, злоупотребление алкоголем, промышленные и производственные токсические факторы и др.).
7. Синдром тиреотоксикоза (при диффузном токсическом зобе, токсической аденоме щитовидной железы).
8. Интоксикации лекарственными препаратами, побочные действия лекарственных средств в виде нарушений сердечного ритма (сердечные гликозиды; мочегонные препараты, антидепрессанты, за исключением ксанакса, β-адреноблокаторы и β-адреностимуляторы, хинидин, новокаинамид и другие антиаритмические средства). Установлено, что при лечении антиаритмическими препаратами аритмии могут наблюдаться у 6—16 % больных (аритмогенный или проаритмический эффект антиаритмических препаратов). Любой антиаритмический препарат может проявить аритмогенный эффект (А. Абдалла, Н. А. Мазур, Н. В. Шестаков, 1990), особенно при наличии электролитных нарушений и влиянии других вышеперечисленных этиологических факторов.

Следует отметить, что в ряде случаев нарушения сердечного ритма и проводимости обусловлены комбинированным воздействием нескольких этиологических факторов.

Патогенез

Основными механизмами развития аритмий сердца являются: нарушения образования электрического импульса (усиление или снижение активности синусового узла, патологическое повышение активности эктопических центров автоматизма, триггерная активность); нарушения проведения импульса (замедление проведения и блокады, однонаправленные блокады и механизм re-entry — повторного входа импульса); комбинированные нарушения образования электрического импульса и его проведения.

Нарушение образования электрического импульса

Нарушение образования электрического импульса проявляется изменением функции автоматизма синусового узла, появлением эктопических центров автоматизма и триггерной (наведенной) активности клеток проводящей системы и кардиомиоцитов.

Функция автоматизма — это способность сердца вырабатывать электрические импульсы при отсутствии внешних раздражений (В. В. Мурашко, А. В. Струтынский, 1998). Свойство автоматизма присуще клеткам синусового узла, проводящей системы предсердий, атриовентрикулярного соединения (зоны перехода атриовентрикулярного узла в пучок Гиса), системы Гиса-Пуркинье (нижняя часть пучка Гиса, его ветви и волокна Пуркинье).

В норме водителем сердечного ритма является синусовый узел — центр автоматизма первого порядка. Его клетки имеют максимальную скорость спонтанной диастолической деполяризации по сравнению с другими клетками проводящей системы и вырабатывают электрические импульсы с частотой около 60—80 в 1 минуту.

В патологических условиях (при поражении синусового узла) водителями ритма могут стать участки проводящей системы предсердий и атриовентрикулярного соединения — центры автоматизма второго порядка, вырабатывающие электрические импульсы с частотой 40—60 в 1 мин, или нижняя часть пучка Гиса, его ветви и волокна Пуркинье — центры автоматизма третьего порядка, генерирующие электрические импульсы с частотой 25—45 импульсов в 1 мин.

В основе появления электрических импульсов (потенциала действия) в клетках сократительного миокарда и специализированной проводящей системы лежат изменения свойств клеточной мембраны в отношении тока различных ионов через ионные каналы, располагающиеся в ней.

Ионные каналы — это специализированные белки клеточной мембраны, крупные гликопротеины, которые осуществляют перенос ионов в клетку или их выход из нее. В мембранах клеток сократительного миокарда и специализированной проводящей системы имеются натриевые, калиевые, кальциевые, хлоридные каналы.

В состоянии покоя внутри миокардиальных и специализированных клеток (на внутренней поверхности клеточной мембраны) имеет-

ся отрицательный заряд, а наружная поверхность клеточной мембраны заряжена положительно, что обусловлено перемещением ионов Cl^- в клетку, а ионов K^+ — из клетки. Таким образом, клеточная мембрана невозбужденной клетки поляризована, разность потенциалов (трансмембранный потенциал покоя) между наружной и внутренней поверхностью клеточной мембраны имеет отрицательную величину и составляет около −90 мВ.

При возбуждении клетки меняется проницаемость клеточной мембраны для различных ионов, происходит их перераспределение, потенциал внутри клетки меняется на положительный (деполяризация), а в последующем происходит восстановление потенциала покоя (реполяризация). Таким образом, во время возбуждения клетки развивается трансмембранный потенциал действия.

Фазы трансмембранного потенциала действия

Различают следующие фазы трансмембранного потенциала действия миокардиальной клетки и специализированных клеток проводящей системы.

Фаза 0 — быстрая деполяризация клеточной мембраны с изменением заряда клеточной мембраны: внутренняя поверхность мембраны становится положительной, а наружная — отрицательной. Величина трансмембранного потенциала действия достигает +20 мВ. Происхождение этой фазы связано с открытием натриевых каналов и быстрым поступлением ионов натрия внутрь клетки.

Следующие фазы трансмембранного потенциала действия отражают период реполяризации.

Фаза 1 — фаза начальной быстрой реполяризации, обусловлена выходом из клетки ионов калия через временно активированные калиевые каналы. В этой фазе трансмембранный потенциал действия снижается от +20 мВ до 0 мВ.

Фаза 2 — фаза плато, характеризуется тем, что величина трансмембранного потенциала действия поддерживается на одном уровне в течение всей продолжительности фазы (около 0,2 с) и составляет приблизительно 0 мВ. Эта фаза трансмембранного потенциала действия обусловлена открытием кальциевых каналов «L-типа» и медленным движением ионов кальция внутрь клетки. При этом устанавливается равновесие между продолжающимся током ионов K^+ из клетки и противоположно направленным током ионов Ca^{++} внутрь клетки.

Фаза 3 — фаза быстрой конечной реполяризации, является фазой, завершающей период реполяризации. Во время этой фазы открываются калиевые каналы, проницаемость клеточной мембраны для ионов K^+ возрастает, ионы K^+ перемещаются из клетки наружу. В течение этой фазы восстанавливается прежняя поляризация клеточной мембраны (наружная поверхность ее приобретает положительный, внутренняя поверхность — отрицательный заряд), трансмембранный потенциал действия достигает величины трансмембранного потенциала покоя и составляет около -90 мВ.

Фаза 4 — фаза диастолы, состояние полной реполяризации. В этой фазе происходит восстановление исходной концентрации ионов K^+, Na^+, Ca^{++}, Cl^- вне и внутри клетки благодаря работе Na+-K+-насоса. В начале диастолы ионы калия перемещаются обратно внутрь клетки, а ионы натрия и кальция перемещаются из клетки, кроме того, кальций удаляется в саркоплазматический ретикулум.

В течение 4-й фазы возникают противоположно направленные ионные потоки, которые в определенной мере уравновешивают друг друга, мембранный потенциал кардиомиоцита на протяжении 4-й фазы остается практически одинаковым и оставляет около -90 мВ.

Возбудимость кардиомиоцитов в различные периоды (фазы) трансмембранного потенциала действия различна. В фазах 0, 1, 2 кардиомиоциты совершенно невозбудимы (абсолютный рефрактерный период), в 3-й фазе возбудимость частично восстанавливается (относительный рефрактерный период), а в 4-й фазе миокардиальное волокно полностью возбудимо.

В конце потенциала действия принято выделять короткий период сверхнормальной возбудимости. На электрокардиограмме этот период соответствует окончанию зубца Т или переходу зубца Т в зубец U. В этом периоде даже неинтенсивный электрический импульс может вызвать возбуждение кардиомиоцита.

Целесообразно также выделять период «уязвимости» миокарда предсердий или желудочков. В этом периоде любой электрический стимул, независимо от его интенсивности, может вызвать фибрилляцию предсердий или желудочков.

«Уязвимый» период соответствует фазе быстрой конечной реполяризации (для предсердий — это завершение их реполяризации, что при нормальном интервале P-Q соответствует окончанию комплекса QRS; для желудочков — это часть восходящего колена зубца Т, предшествующего его вершине).

Особенности электрофизиологических процессов в специализированных ритмогенных клетках и клетках проводящей системы

В клетках синусового узла (пейсмекерных клетках, то есть клетках-водителях ритма) и клетках атриовентрикулярного соединения (они могут стать водителем сердечного ритма при угнетении синусового узла) отсутствуют быстрые натриевые каналы, и деполяризация их мембран обусловлена поступлением ионов Ca^{++} внутрь клетки по медленным кальциевым каналам.

Характерной особенностью специализированных ритмогенных клеток (в частности, клеток синусового узла) является способность спонтанно генерировать электрические импульсы. В основе этого явления лежит постепенное уменьшение трансмембранного потенциала покоя в диастоле.

Этот процесс называется спонтанной медленной диастолической деполяризацией. В клетке накапливаются положительные ионы, от-

рицательный заряд на внутренней поверхности клеточной мембраны частично нейтрализуется, разность потенциалов между наружной и внутренней поверхностью клеточной мембраны (то есть трансмембранный потенциал покоя) уменьшается. После достижения критического уровня потенциала покоя (около −60 мВ), начинается быстрая деполяризация мембраны ритмогенной клетки (фаза 0 трансмембранного потенциала действия), что, собственно, и приводит к возбуждению ритмогенных клеток, генерации импульсов.

Естественно, что чем выше скорость спонтанной диастолической деполяризации, тем с большей частотой клетки синусового узла генерируют импульсы для сокращения сердца, и наоборот.

Способностью к спонтанной диастолической деполяризации и, следовательно, к генерации импульсов к сокращению сердца обладают, как было сказано выше, клетки атриовентрикулярного соединения, дистальная часть пучка Гиса, его ветви и волокна Пуркинье. Однако, во-первых, скорость спонтанной диастолической деполяризации у них значительно меньше по сравнению с ритмогенными клетками синусового узла, во-вторых, способность этих клеток к генерации импульсов для сокращения сердца проявляется только при патологии — подавлении активности синусового узла.

Клетки синусового узла и атриовентрикулярного соединения принято называть клетками «медленного ответа», так как спонтанная диастолическая деполяризация в них протекает медленно, а быстрая деполяризация клеточной мембраны осуществляется медленнее, чем в клетках сократительного миокарда. Фаза 0 потенциала действия этих клеток имеет относительно малую крутизну. Наряду с этим реполяризация синусового узла происходит равномернее и быстрее.

Характерной особенностью «медленных» клеток является их способность длительно сохранять состояние рефрактерности, длительность которой значительно превышает длительность потенциала действия.

Миокард предсердий и желудочков, а также специализированные волокна системы Гиса-Пуркинье имеют очень высокую скорость начальной деполяризации (фаза 0 потенциала действия, обусловленная быстрым натриевым током в клетку) — клетки «быстрого ответа».

Вышеизложенные основы образования импульсов в ритмогенных специализированных клетках и нормальной функции автоматизма синусового узла позволяют утверждать, что при сохраненном синусовом ритме частота сокращений сердца определяется скоростью спонтанной диастолической деполяризации, уровнем мембранного потенциала покоя клеток синусового узла, величиной порогового потенциала возбуждения.

Изменения нормального автоматизма синусового узла

Учащение синусового ритма *(синусовая тахикардия)* имеет в своей основе следующие механизмы:

- ускорение спонтанной диастолической деполяризации пейсмекерных клеток синусового узла (этому способствует высокая кон-

центрация катехоламинов при активации симпатоадреналовой системы);

- гипополяризация мембраны клеток синусового узла и уменьшение отрицательной величины потенциала покоя;
- сдвиг порогового потенциала в сторону отрицательных значений (например, при состояниях ишемии, гипоксии, ацидоза).

Урежение синусового ритма (*синусовая брадикардия*) обусловлено:

- уменьшением скорости спонтанной диастолической деполяризации ритмогенных клеток синусового узла (повышение активности парасимпатического и снижение активности симпатического отдела вегетативной нервной системы);
- гиперполяризацией клеточных мембран клеток синусового узла с увеличением отрицательных значений потенциала покоя;
- сдвигом порогового потенциала в сторону положительных значений.

Патологическое повышение активности эктопических центров автоматизма

Патологическое повышение активности центров автоматизма II порядка (атриовентрикулярное соединение) и III порядка (нижняя часть пучка Гиса, его ветви и волокна Пуркинье) возникает в том случае, когда под влиянием этиологических факторов возрастает скорость спонтанной диастолической деполяризации их клеток и уменьшается отрицательное значение трансмембранного потенциала покоя (при гипополяризации клеток). Указанные изменения электрофизиологических свойств приводят к тому, что число импульсов, генерируемых центрами автоматизма II и III порядка, становится достаточным, чтобы Эти центры стали водителем сердечного ритма, особенно при нарушении функции синусового узла. Наиболее часто повышение автоматизма эктопических центров II и III порядка наблюдается при ишемии миокарда, гипокалиемии, гиперкальциемии, гиперактивации симпатоадреналовой системы и гиперкатехоламинемии, при дилатации полостей сердца и механическом растяжении миокардиальных волокон.

Патологический автоматизм центров II и III порядка лежит в основе развития таких нарушений сердечного ритма, как некоторые виды предсердной тахикардии, ускоренных ритмов из атриовентрикулярного соединения и желудочков.

Триггерная активность специализированных клеток и кардиомиоцитов

Нарушение образования электрического импульса может быть связано с постдеполяризациями (постпотенциалами) или триггерной активностью. Под триггерной активностью понимают появление дополнительных осцилляций (осцилляторных колебаний) трансмембранного потенциала во время 3 фазы (реполяризации) основного потенциала действия или после окончания потенциала действия,

когда происходит восстановление диастолического соотношения ионов на наружной и внутренней поверхности клеточной мембраны в ранний период диастолы (4 фаза). Если амплитуда постдеполяризаций достигает порога возбуждения, то создаются условия для возникновения преждевременного потенциала действия и нарушения ритма сердца.

Различают ранние и поздние постдеполяризации. Ранние постдеполяризации возникают в 3 фазе потенциала действия и обусловлены значительным замедлением процессов реполяризации и неравномерным движением ионов через клеточную мембрану, низкой внутриклеточной концентрацией ионов K^+, особенно на фоне урежения синусового ритма.

Ранняя постдеполяризация (ранняя триггерная активность — от англ. trigger — спусковой крючок) может наблюдаться при ишемической болезни сердца, гиперкатехоламинемии, инфаркте миокарда, сердечной недостаточности и особенно часто при синдроме удлиненного Q-T (врожденном или приобретенном при лечении некоторыми антиаритмическими средствами — см. раздел «Синдром удлиненного интервала Q-T»).

Ранняя постдеполяризация (ранняя триггерная активность) может обусловить такие виды аритмий, как экстрасистолия и желудочковая тахикардия типа «пируэт».

Поздняя постдеполяризация (поздняя триггерная активность) возникает после окончания реполяризации основного потенциала действия, то есть в 4 фазе. При определенных условиях амплитуда осцилляций поздних постдеполяризаций достигает величины порогового уровня и вызывает образование эктопического импульса возбуждения. Чаще всего поздние постдеполяризации образуются при перегрузке цитоплазмы кардиомиоцитов ионами Ca^{++}, чему способствует угнетение K^+-Na^+-насоса.

Поздняя триггерная активность лежит в основе аритмий сердца, возникающих под воздействием катехоламинов, при ишемии миокарда, дигиталисной интоксикации. Обычно это отдельные экстрасистолы или аллоритмии, иногда эпизоды пароксизмальной тахикардии.

Нарушение проведения импульса

Нарушение проведения импульса является одним из наиболее важных механизмов возникновения многих сердечных аритмий. После достижения максимальной величины трансмембранного потенциала действия возбуждение (электрический импульс) от специализированных ритмогенных клеток распространяется по всем специализированным волокнам проводящей системы и далее по сократительному миокарду, после чего наступает сокращение сердца. Скорость распространения электрического импульса в системе Гиса-Пуркинье колеблется от 1 до 3 м/с, по мышечным волокнам составляет около 0,9—1,0 м/с, в клетках атриовентрикулярного соединения она значительно ниже — 0,05 м/с.

В основе нарушений проведения по миокардиальному волокну лежат следующие основные механизмы:

- снижение скорости деполяризации клеточной мембраны. В патологических условиях происходит значительное снижение отрицательной величины потенциала покоя и падение крутизны фазы 0 потенциала действия, что связано с уменьшением количества открытых, функционирующих натриевых каналов. Известно, что при уменьшении потенциала покоя до -50 мВ инактивируется большое количество быстрых натриевых каналов и распространение возбуждения резко замедляется или вообще прекращается;
- затухающее (декрементное) проведение возбуждения — постепенное снижение величины потенциала действия по мере распространения электрического импульса по поврежденному миокардиальному волокну. Обычно затухание проведения возбуждения имеет место при резко выраженном повреждении миокарда (тяжелый диффузный миокардит, кардиомиопатия, в периинфарктной зоне при инфаркте миокарда и др.). В этих условиях деполяризация соседних миокардиальных волокон происходит не одновременно, и зона распространения волны возбуждения расщепляется, возникает электрическая неоднородность среды, что может способствовать появлению суправентрикулярных или желудочковых тахиаритмий;
- нарушение взаимодействия между двумя (проксимальным и дистальным) участками миокардиального сократительного или специализированного волокна вследствие появления локального поврежденного, невозбудимого участка с высоким электрическим сопротивлением (например, при очаговом кардиосклерозе, очаговой ишемии миокарда). В этих условиях происходит резкое замедление проведения возбуждения в дистальном участке волокна. Аналогичная ситуация возникает также при значительном повышении электрического сопротивления межклеточных интерполированных (вставочных) дисков-нексусов (в норме они имеют небольшое электрическое сопротивление, благодаря чему электрический импульс свободно проходит между клетками). Указанные механизмы нарушения проводимости лежат в основе развития частичной или полной блокады ножек пучка Гиса и его ветвей.

Повторный вход волны возбуждения и формирование феномена кругового движения

Повторный вход волны возбуждения (re-entry) — такое нарушение распространения волны возбуждения, при котором электрический импульс совершает движение по замкнутому пути (петле, кругу, кольцу), вновь возвращается к месту своего возникновения и повторяет движение (М. С. Кушаковский, 2004). То есть наблюдается повторный или многократный вход одного и того же электрического импульса в каком-либо участке проводящей системы сердца или сократительного миокарда. В настоящее время повторный вход возбуж-

дения признан одним из ведущих механизмов развития большинства видов аритмий.

Для возникновения повторного входа возбуждения необходимы следующие условия:

- наличие двух путей проведения возбуждения, анатомически и/или функционально различающихся, но имеющих общую начальную и конечную точки (в этом случае создается замкнутый электрический контур, петля проведения импульса);
- наличие зоны преходящей или стойкой блокады проведения импульса в одном направлении (обычно антероградной) по одному из путей при сохранении ретроградной проводимости по этому пути в зоне блокады;
- замедленное распространение возбуждения по другому пути проведения.

В норме импульсы из синусового узла распространяются в предсердиях по трем межузловым трактам (Бахмана, Венкенбаха, Тореля) к атриовентрикулярному узлу и по межпредсердному пучку Бахмана — в левое предсердие. Далее импульсы достигают атриовентрикулярного узла, где происходит их физиологическая задержка (не больше, чем на 0,1 с), после чего возбуждение распространяется по пучку Гиса, его ветвям, волокнам Пуркинье и передается на кардиомиоциты (сократительный миокард).

Под воздействием электрического импульса каждый участок проводящей системы и сократительного миокарда возбуждается, деполяризуется только один раз в связи с наличием рефрактерного периода и, следовательно, отсутствием возможности активироваться сразу же после прохождения электрического импульса.

В патологических условиях при поражении проводящих путей появляются вышеуказанные предпосылки для формирования механизма повторного входа возбуждения. В зоне преходящей или стойкой блокады волокна проводящей системы деполяризуются и реполяризуются с различной скоростью, при этом участок проводящей системы как бы функционально раздвоен.

В одной его части возбуждение замедленно проводится в обычном антеградном направлении, а на параллельном участке имеется антеградная блокада, но сохранена возможность ретроградного проведения. Импульс проводится к мышечному волокну по неповрежденной ветви проводящей системы, затем достигает блокированного участка второй ветви и проходит через него ретроградно, и вновь достигает основного пучка проводящей системы. К этому времени основной пучок и его неблокированная ветвь обычно уже выходят из рефрактерного периода, возбуждаются этим внеочередным электрическим импульсом (re-entry, повторный вход), который передается на миокард и возникает преждевременное сокращение — экстрасистола. При продолжающемся сохранении однонаправленной блокады в поврежденной ветви проводящей системы и замедлении проведения возбуждения в неповрежденной ветви создаются благоприятные условия для цирку-

ляции волны возбуждения по замкнутому кругу (петле), что приводит к частым повторным сокращениям сердца — пароксизмальной тахикардии.

Механизм повторного входа волны возбуждения показан на рис. 10.

С помощью электрофизиологических методов исследования установлено, что повторный вход волны возбуждения («re-entry») может

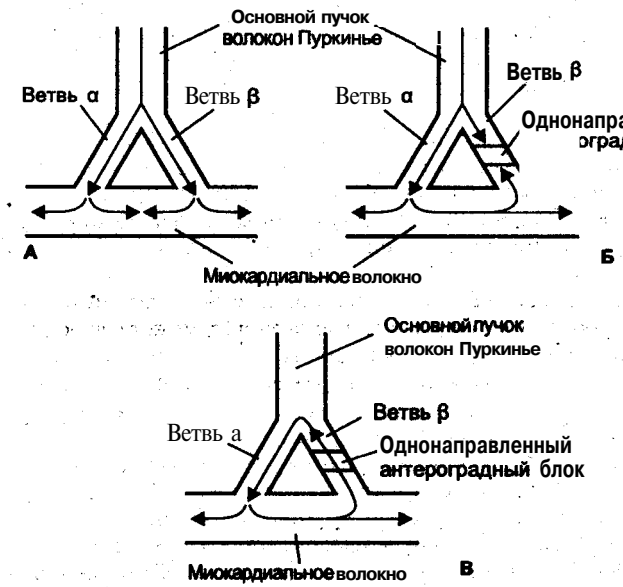

А — норма. Электрический импульс проводится с одинаковой скоростью по ветвям α и β и возбуждение передается на миокардиальное волокно.
Б — распространение волны возбуждения по ветви β блокировано в антероградном направлении, электрический импульс распространяется по неповрежденной ветви α, волна возбуждения охватывает миокардиальное волокно и достигает блокированного участка ветви р.
В — волна возбуждения, достигшая места однонаправленной антероградной блокады ветви β, проводится ретроградно до основного пучка волокон Пуркинье (начала петли re-entry). Основной пучок и его неблокированная ветвь а вышли из состояния рефрактерности, происходит повторное возбуждение ветви α и миокардиального волокна.

*Рис: 10. Механизм повторного входа волны возбуждения (re-entry) на примере **типичной** модели, образованной двумя ветвями волокон Пуркинье и **миокардиальным** волокном.*

возникать в синусовом и атриовентрикулярном узлах, предсердиях, желудочках, при наличии дополнительных путей проведения й в любом участке проводящей системы, если в нем возникает диссоциация проведения возбуждения (И. Г. Фомина, 2003).

В зависимости от протяженности петли повторного входа различают macro-re-entry и micro-re-entry.

М. С. Кушаковский (2004) указывает, что для формирования macro-re-entry (то есть петли повторного входа большой протяженности) необходимы следующие условия:

- наличие устойчивой замкнутой петли, длина которой зависит от периметра анатомического препятствия, вокруг которого движется электрический импульс;
- однонаправленная блокада проведения в одном из сегментов петли re-entry;
- длина движущейся волны возбуждения должна быть короче длины петли; при такой ситуации перед «головой» движущейся по кругу волны возбуждения появляется участок ткани, вышедшей из периода рефрактерности, й способный снова возбуждаться («окно возбудимости», имеющее протяженность до 20 % длины всей петли).

Длина пути циркуляции импульса при macro-re-entry может достигать 7 см й более. Формирование macro-re-entry может наблюдаться при наличии дополнительных проводящих путей (например, при синдроме WPW — см. далее); в атриовентрикулярном соединении; в миокарде предсердий; в периинфарктной зоне; в миокарде, окружающем область аневризмы левого желудочка.

Повторный вход с малой протяженностью пути циркуляции волны возбуждения (micro-re-entry) не связан с существованием какого-либо анатомического препятствия. Длина пути циркуляции волны возбуждения при micro-re-entry составляет около 6—8 мм.

Формирование micro-re-entry лежит в основе развития фибрилляции предсердий и желудочков. При этих нарушениях ритма в миокарде предсердий (при мерцательной аритмии) или в миокарде желудочков (при фибрилляции желудочков) формируется большое количество петель micro-re-entry, которые постоянно меняют свое направление в связи с тем, что на пути волны возбуждения постоянно встречаются участки ткани, находящейся в состоянии рефрактерности. Вследствие вышеизложенного, в миокарде предсердий (при мерцательной аритмии) и в миокарде желудочков (при фибрилляции желудочков) возникает беспорядочное, хаотичное возбуждение отдельных мышечных волокон, при этом, конечно, отсутствует координированное сокращение желудочков или предсердий.

Механизм повторного входа и круговой волны возбуждения лежит в основе возникновения экстрасистолии (при циркуляции единичной волны возбуждения), пароксизмальных тахикардий, фибрилляции и трепетания предсердий.

Комбинированные нарушения образования и проведения импульса

Комбинированное нарушение образования и проведения импульса и его проведения лежит в основе парасистолии. При этом виде аритмии имеется эктопический очаг (центр), работающий в собственном ритме, и этот эктопический центр защищен блокадой входа, то есть зоной нарушения проводимости, которая не дает возможности синусовому узлу подавить его активность. Вследствие указанных факторов создаются необходимые условия для одновременного функционирования двух источников ритма — нормального (синусового узла) и патологического (эктопического центра).

Методы диагностики нарушений ритма сердца и проводимости

Диагностика нарушений сердечного ритма предполагает клиническое исследование больного и использование ряда инструментальных методов исследования, в первую очередь электрокардиографии.

Клиническое исследование

Диагностика нарушений сердечного ритма, конечно, начинается с клинического исследования пациента, включающего анализ данных анамнеза и физикального исследования.

Жалобы больных с нарушениями сердечного ритма неспецифичны. Больные жалуются на ощущение перебоев, замирания в области сердца (обычно при экстрасистолиях); приступообразные сердцебиения (при пароксизмальных тахикардиях), которые могут сопровождаться болями в области сердца (обычно у больных с ишемической болезнью сердца), одышкой, полиурией. Отмечаются головокружения, обморочные состояния (при синдроме слабости синусового узла, выраженной синусовой брадикардии и других формах брадиаритмий, а также при выраженной степени атриовентрикулярной и синоатриальной блокады). Необходимо учитывать и субъективные проявления, обусловленные основными и сопутствующими заболеваниями, которые часто присутствуют у больного с нарушениями сердечного ритма. Важно выяснить, как часто беспокоят больного вышеперечисленные ощущения, какие причины и обстоятельства способствуют их появлению, какими заболеваниями сердечно-сосудистой системы и других органов страдает больной, курит ли он и злоупотребляет ли алкоголем. Необходимо тщательно изучить медицинские документы больного и выяснить, страдал ли он ранее нарушениями сердечного ритма и проводимости и какие антиаритмические средства он принимал ранее или принимает сейчас (следует учитывать возможный проаритмический эффект многих антиаритмических препаратов).

Физикальное *исследование сердечно-сосудистой системы* является важнейшим методом диагностики нарушений сердечного ритма. Важную информацию врач получает при исследовании *пульса*. Необходи-

мо оценить основные свойства пульса (ритмичность, симметричность, частоту, амплитуду или наполнение пульсовой волны, напряжение сосудистой стенки). Как известно, нормальный пульс характеризуется следующими основными свойствами:

- частота пульса 60—80 в 1 мин;
- пульс ритмичен (промежутки между отдельными пульсовыми волнами одинаковые);
- наполнение пульса хорошее — полный пульс (pulsus plenus), одинаковое для всех пульсовых волн; а также одинаковое на обеих лучевых артериях;
- число пульсовых волн на артериях всегда соответствует количеству сокращений сердца, определяемых при его аускультации.

При сердечных аритмиях отмечаются изменения пульса. Пульс становится аритмичным (совершенно беспорядочный при мерцательной аритмии; при экстрасистолии появляется преждевременная, внеочередная пульсовая волна, после которой может следовать продолжительная пауза — постэкстрасистолическая компенсаторная пауза; эпизод внезапного учащения пульса при пароксизмальной тахикардии).

Изменения напряжения и наполнения пульса во многом зависят от основного заболевания, приведшего к нарушению сердечного ритма. Например, малый пульс (pulsus parvus — т.е. малый подъем пульсовой волны) наблюдается при аортальном и митральном стенозе, гиповолемии, левожелудочковой недостаточности. При резком снижении сердечного выброса (например, при кардиогенном шоке) величина (наполнение) пульса очень мала, пульс едва определяется — pulsus filiformis (нитевидный пульс). Если у больного с вышеназванной патологией появляется сердечная аритмия, то пульс, кроме того, что имеет малую величину, становится аритмичным (например, при мерцательной аритмии) или внезапно резко учащенным (при пароксизмальной тахикардии), или приобретает другие дополнительные свойства в зависимости от характера присоединившегося нарушения сердечного ритма. При значительной брадикардии наполнение пульса может оказаться увеличенным (при отсутствии тяжелой сердечной недостаточности и снижения сердечного выброса).

При физикальном исследовании сердца (перкуссия, аускультация) определяются изменения, обусловленные, прежде всего, патологией сердечно-сосудистой системы, обусловившей нарушение сердечного ритма.

Однако нередко и сама аритмия вызывает изменения со стороны тонов сердца. Так, например, при брадиаритмиях можно обнаружить ослабление I тона (в связи с увеличением диастолического наполнения желудочков и уменьшением амплитуды движений закрывающихся во время систолы митрального и трикуспидального клапанов). При тахиаритмиях I тон может оказаться усиленным при отсутствии тяжелого поражения миокарда (усиление I тона объясняется уменьшением диастолического наполнения желудочков и увеличе-

нием амплитуды движений закрывающихся во время систолы митрального и трикуспидального клапанов). При мерцательной аритмии тоны сердца возникают неритмично, беспорядочно, громкость I тона постоянно меняется. При экстрасистолах хорошо прослушиваются внеочередные I и II тоны, а при рано возникающих экстрасистолах только I тон. При нарушениях сердечного ритма может определяться расщепление или раздвоение тонов сердца (например, при блокадах ножек пучка Гиса). Нарушения сердечного ритма в ряде случаев могут изменять и аускультативную картину пороков сердца (например, при мерцательной аритмии исчезает пресистолический шум, присущий митральному стенозу).

Необходимо еще раз подчеркнуть важность тщательного анализа данных, получаемых при аускультации сердца у больных с нарушениями ритма сердца.

Подробно аускультативная кардиальная симптоматика при нарушениях ритма сердца описана далее в разделах, посвященных диагностике отдельных видов аритмий.

Электрокардиография

Электрокардиография является незаменимым и обязательным методом исследования при нарушениях сердечного ритма. Электрокардиографические критерии диагностики различных нарушений ритма сердца должен знать каждый терапевт, особенно если речь идет о хизнеугрожающих аритмиях.

Электрокардиограмму записывают обязательно в 12 отведениях (стандартные отведения I, II, III; однополюсные усиленные отведения от конечностей aVR, aVL, aVF; грудные отведения — V_1, V_2, V_3, V_4, V_5, V_6). Для более точной диагностики характера аритмии сердца (например, редкие экстрасистолии, политопные экстрасистолии, проходящие сииноатриальные и атриовентрикулярные блокады, миграция водителя ритма) целесообразно проводить длительную запись электрокардиограммы в одном или нескольких отведениях в течение 10-20 с (чаще во II стандартном отведении).

При анализе электрокардиограммы у больных с нарушениями сердечного ритма обязательно определяют частоту сердечного ритма, производят оценку ритма, выявляют его источник, определяют длительность интервала P-Q (P-R), ширину комплекса QRS (внутрижелудочковая проводимость), оценивают форму и направленность зубца P, желудочковый комплекс (морфология комплекса QRS), продолжительность интервала Q-T (для диагностики синдрома удлиненного Q-T).

Электрокардиографические критерии различных видов аритмии сердца представлены далее в соответствующих разделах.

Иногда приходится записывать электрокардиограмму до и после физической нагрузки (например, для дифференциальной диагностики органической и функциональной атриовентрикулярной блокады, синдрома слабости синусового узла, для диагностики экстрасистолии «покоя» и др.).

Проба с физической нагрузкой выполняется по той же методике, что и для диагностики ИБС с использованием велоэргометра или тредмила. Следует отметить, что тесты с физической нагрузкой могут индуцировать суправентрикулярные и желудочковые тахиаритмии как у здоровых, так и у больных ИБС, как правило, при большой частоте сокращений сердца, однако у больных ИБС все-таки при частоте сокращений сердца менее 130 в 1 мин.

Нарушения сердечного ритма при проведении пробы с физической нагрузкой возникают почти у SO % больных ишемической болезнью сердца, причем в отличие от здоровых лиц значительно чаще наблюдаются политопные экстрасистолы, «пробежки» или настоящие эпизоды пароксизмальной тахикардии.

У больных с постинфарктным кардиосклерозом при выполнении пробы с физической нагрузкой возможно появление фибрилляции предсердий, устойчивой желудочковой тахикардии, что имеет плохое прогностическое значение.

В настоящее время разработана методика записи непродолжительных фрагментов электрокардиограммы с дальнейшей передачей полученных данных самим больным по телефону с последующей их расшифровкой врачом. С помощью специального портативного прибора больной записывает фрагменты электрокардиограммы в момент появления аритмии, которую субъективно ощущает.

Холтеровское мониторирование

Холтеровское мониторирование электрокардиограммы имеет огромное значение в диагностике нарушений сердечного ритма. Метод был разработан Норманном Холтером в 1961 г. и предполагает непрерывную регистрацию электрокардиограммы в течение длительного времени (обычно в течение 24-48 часов). Регистрация электрокардиограммы производится с помощью специального портативного устройства на магнитную ленту при малой скорости ее движения, затем кассета с записью помещается в электрокардиоанализатор и далее осуществляется компьютерный анализ полученных данных. Длительное мониторирование электрокардиограммы по Холтеру позволяет диагностировать нарушения сердечного ритма (как бессимптомные, так и клинически проявляющиеся), в определенной мере сделать заключение об обстоятельствах их появления (например, после психоэмоционального стресса, физической нагрузки, приема алкоголя или после других факторов), о времени суток, когда аритмии возникают наиболее часто. Метод позволяет диагностировать прогностически неблагоприятные аритмии (например, желудочковые экстрасистолии высоких градаций, желудочковую тахикардию типа «пируэт» при удлинении интервала Q-T и др.), а также ишемические изменения электрокардиограммы, синдром слабости синусового узла, связать эпизоды синкопальных состояний с брадиаритмиями, нарушениями проводимости (синоаурикулярной и атриовентрикулярной блокадами). Холтеровское электрокардиографическое мониторирование позволяет также оценить эффективность антиаритмической терапии.

В настоящее время разработаны следующие показания к длительному мониторированию электрокардиограммы по Холтеру:

- уточнение диагноза синкопальных состояний, связанных с нарушениями сердечного ритма и проводимости;
- выяснение причин таких субъективных проявлений как приступы сердцебиений, перебоев и ощущений замирания в области сердца, головокружений (эта симптоматика может быть обусловлена нарушениями ритма сердца);
- исследование вариабельности сердечного ритма как маркера риска внезапной смерти;
- определение вида, частоты и общей продолжительности за сутки нарушений сердечного ритма;
- оценка сердечного ритма и его нарушение у больных с повышенным риском внезапной сердечной смерти, в частности, при гипертрофической кардиомиопатии, синдроме удлиненного интервала Q-T, после недавно перенесенного инфаркта миокарда, осложненного сердечной недостаточностью, аритмиями сердца;
- оценка эффективности антиаритмической терапии;
- контроль функции и эффективности имплантированного кардиостимулятора.

Противопоказаний к суточному холтеровскому электрокардиографическому мониторированию нет.

Определение поздних потенциалов желудочков

Поздние потенциалы желудочков — это низкоамплитудные сигналы с амплитудой до 20 микровольт в конце комплекса QRS или на продолжении сегмента S-T. Они отражают зону замедленного фракционированного проведения (замедленную деполяризацию) в пораженном миокарде желудочков и являются маркерами субстрата желудочковой тахикардии, возникающей по механизму re-entry (В. А. Сулимов, В. Ю. Калашников, 2002). На обычной электрокардиограмме поздние потенциалы желудочков не регистрируются. Для их выявления используется неинвазивный метод — электрокардиография высокого разрешения с компьютерной обработкой усредненного электрокардиографического сигнала (временной, спектральный анализ, спектрально-временное картирование).

У больных с угрожающими жизни желудочковыми аритмиями поздние потенциалы желудочков выявляются достаточно часто — в 60—70 % случаев. Установлено, что выявление поздних потенциалов желудочков у больных инфарктом миокарда свидетельствует о 5-кратном риска развития жизнеопасных аритмий по сравнению с теми больными, у которых поздние потенциалы желудочков не регистрируются.

В настоящее время существуют следующие показания для использования сигнал-усредненной электрокардиографии:

- определение риска появления жизнеопасных желудочковых аритмий у больных, перенесших инфаркт миокарда, но имеющих в

настоящий момент нормальный синусовый ритм и нормальную внутрижелудочковую проводимость;

- синкопальные состояния у больных ишемической болезнью сердца;
- определение риска устойчивых желудочковых аритмий у больных с неишемической кардиомиопатией;
- оценка эффективности хирургического лечения устойчивых желудочковых тахиаритмий;
- оценка эффективности антиаритмической терапии у больных с желудочковыми аритмиями (показание не общепризнанное, требующее дальнейших доказательств).

Определение вариабельности сердечного ритма

Вариабельность сердечного ритма — это выраженность колебаний частоты сердечного ритма по отношению к ее среднему уровню. Вариабельность сердечного ритма определяется взаимодействием симпатического и парасимпатического отделов вегетативной нервной системы. Известно, что вагусная активность препятствует возникновению жизнеугрожающих желудочковых аритмий, особенно у больных, перенесших инфаркт миокарда или страдающих сахарным диабетом.

В настоящее время можно считать окончательно подтвержденным представление о том, что сниженная вариабельность сердечного ритма является независимым и устойчивым предиктором смерти от жизнеугрожающих аритмий у больных, перенесших инфаркт миокарда.

Наиболее достоверным методом изучения вариабельности сердечного ритма является компьютерный временной и частотный анализ вариабельности интервалов R-R электрокардиограммы, записанной в течение 24 часов с помощью метода суточного холтеровского электрокардиографического мониторирования. О высоком риске устойчивой желудочковой тахикардии и внезапной сердечной смерти свидетельствует величина стандартного отклонения средней всех синусовых интервалов R-R за 24 часа (SDNN)< 50 мс или «индекс вариабельности» менее 15. Прогностическое значение указанных показателей возрастает еще более, если у больного имеется значительное снижение фракции выброса левого желудочка (< 35 %) и определяются поздние потенциалы желудочков (с помощью сигнал усредненной электрокардиографии).

Изучение альтерации волны Т

Изучение альтерации волны Т — новый метод изучения риска возникновения спонтанных желудочковых аритмий. Суть метода заключается в изучении колебаний амплитуды зубца Т в течение определенного времени, лучше в течение 24 часов. Некоторые исследователи указывают, что выраженная альтерация зубца Т является предиктором развития жизнеугрожающих желудочковых аритмий сердца и, следовательно, внезапной сердечной смерти. Пока еще этот метод не нашел широкого применения в клинической практике, так как требует дальнейшего изучения и уточнения.

Электрофизиологические методы исследования

К электрофизиологическим методам исследования относится инвазивное внутрисердечное электрофизиологическое исследование и чреспищеводное электрофизиологическое исследование. С помощью этих методов исследования производится детальное изучение электрофизиологических свойств различных отделов миокарда и проводящей системы сердца, а также источника и механизма различных нарушений сердечного ритма, диагностика дополнительных аномальных проводящих путей.

Внутрисердечное электрофизиологическое исследование

В основе внутрисердечного электрофизиологического исследования лежит катетеризация правых полостей сердца и регистрация электрических процессов различных отделов сердца и проводящих путей. Производится пункция основной вены плеча, подключичной или бедренной вены (чаще бедренной) и под рентгеновским контролем в правые отделы сердца вводится один или несколько катетеров-электродов (в зависимости от цели исследования).

Чаще всего применяется следующее расположение электродов:

- первый электрод устанавливается на уровне медиальной створки трехстворчатого клапана, что позволяет зарегистрировать электрическую активность нижнего отдела правого предсердия, потенциал пучка Гиса (Н-потенциал), возбуждение желудочков (V-потенциал);
- второй электрод устанавливается в высоком боковом отделе правого предсердия (вблизи синусового узла), с его помощью регистрируется электрокардиограмма верхних отделов правого предсердия, а также осуществляется программируемая стимуляция правого предсердия;
- третий электрод располагается в полости правого желудочка и позволяет зарегистрировать электрограмму правого желудочка или произвести программируемую его стимуляцию.

В некоторых случаях электрод-катетер проводится через правую подключичную вену, далее в устье коронарного синуса. Такое положение электрода регистрирует электрическую активность левого предсердия.

Таким образом, проводя электрофизиологическое исследование с указанным расположением катетеров-электродов, можно получить электрограммы различных отделов предсердий, пучка Гиса, правого желудочка.

Анализ электрограммы пучка Гиса в сопоставлении с поверхностной электрокардиограммой позволяет оценить следующие важнейшие показатели:

- время проведения электрического импульса по предсердиям (время от начала зубца Р на электрокардиограмме до начала осцилляций А на электрограмме пучка Гиса — в норме 15—50 мс);

- время проведения возбуждения по атриовентрикулярному соединению (от начала осцилляций А на электрограмме пучка Гиса до начала осцилляций Н на электрограмме пучка Гиса — в норме 50–120 мс);
- время проведения электрического импульса по общему стволу пучка Гиса (соответствует продолжительности осцилляций Н на электрограмме пучка Гиса — в норме 15-20 мс); -
- время проведения импульса по пучку Гиса, его ветвям и волокнам Пуркинье (от начала осцилляций Н электрограммы пучка Гиса до первых осцилляций желудочкового комплекса — в норме 30–55 мс).

Увеличение указанных показателей свидетельствует о нарушении проведения возбуждения в соответствующих отделах проводящей системы. Для определения скорости проведения возбуждения в правом предсердии оценивают величину интервала между осцилляциями верхних и нижних отделов правого предсердия, а также величину интервала между моментом нанесения искусственного электрического стимула и началом предсердного ответа.

Определить состояние проводимости в атриовентрикулярном соединении можно также, применяя нарастающую электрическую стимуляцию предсердий. При достижении определенной частоты электрических импульсов развивается атриовентрикулярная блокада II степени, I типа (частота электрических импульсов при стимуляции предсердий, приводящая к появлению этой блокады, называется точкой Венкенбаха). В норме точка Венкенбаха равняется 140–150 импульсов в 1 мин, а при замедлении атриовентрикулярной проводимости — 130 импульсов (электрических стимулов) в 1 мин и даже меньше.

В ходе внутрисердечного электрофизиологического исследования часто также используется программированная электрическая кардиостимуляция, как правило, при рецидивирующих пароксизмальных тахикардиях или при синдроме брадиаритмии.

Используя специальные программы электрической кардиостимуляции, можно определить длительность рефрактерных периодов как в антеградном, так и в ретроградном направлениях, сделать заключение о механизме развития пароксизмальной тахиаритмии, локализации эктопических очагов, необходимости хирургического лечения аритмии. Программированная электрическая кардиостимуляция нередко применяется и для купирования пароксизмальных нарушений ритма и проводимости.

Для определения точной локализации дополнительных путей проведения, а также пути движения (циркуляции) волны возбуждения по предсердиям и желудочкам, электрофизиологическое исследование дополняется эндокардиальным и эпикардиальным картированием. Эндокардиальное картирование осуществляется путем установки электродов-катетеров по окружности левого и правого атриовентрикулярных колец, эпикардиальное картирование является интраоперационным.

5 Зак. 1688

Основными показаниями к проведению внутрикардиального электрофизиологического исследования у больных с нарушениями сердечного ритма и проводимости являются:

- выяснение механизма развития аритмии и обстоятельств, ее провоцирующих, а также факторов, способствующих ее купированию; определение скорости антеградного и ретроградного проведения в различных отделах сердца;
- топическая диагностика аритмогенного очага или аномальных дополнительных путей проведения (как правило, перёд хирургическим лечением или катетерной абляцией);
- уточнение аритмогенного происхождения синкопальных состояний;
- выбор антиаритмического препарата для лечения аритмии и контроль его эффективности;
- пароксизмальные тахиаритмии, устойчивые к антиаритмической терапии, особенно часто рецидивирующие, требующие хирургического лечения (электрофизиологическое исследование может помочь в определении тактики хирургического лечения);
- точная топическая диагностика нарушений проводимости (атриовентрикулярное соединение, общий ствол или ножки пучка Гиса);
- оценка функции синусового узла;
- определение продолжительности рефрактерных периодов синусового узла, атриовентрикулярного узла, предсердий, желудочков.

Чреспищеводное электрофизиологическое исследование

«Чреспищеводное электрофизиологическое исследование — совокупность методов электрической стимуляции сердца через пищевод, которые вместе с регистрацией чреспищеводной электрокардиограммы во время нарушений ритма сердца позволяют оценить функциональное состояние различных отделов проводящей системы сердца и получить определенную информацию о возможных механизмах развития аритмий» (В. А. Сулимов, В. Ю. Калашников, 2002).

При чреспищеводном электрофизиологическом исследовании в пищевод вводят электрод, устанавливают его на уровне предсердий и далее осуществляют программированную электрическую стимуляцию предсердий (анатомическая близость пищевода и левого предсердия позволяет это осуществить).

Чреспищеводная электрокардиостимуляция сердца и чреспищеводная электрокардиография позволяют изучить электрофизиологические особенности возникновения суправентрикулярных пароксизмальных тахиаритмий, оценить состояние синусового узла, атриовентрикулярной проводимости, выявить и ориентировочно локализовать дополнительный пучок Кента, функционирующий в антероградном направлении, а также диагностировать скрыто протекающую ишемическую болезнь сердца. Кроме того, чреспищеводная электрокардиостимуляция применяется для купирования пароксизмальных суправентрикулярных тахиаритмий сердца.

Основными показаниями к чреспищеводному электрофизиологическому исследованию (чреспищеводной кардиостимуляции) являются;

- диагностика синдрома слабости синусового узла;
- диагностика дополнительных путей проведения;
- определение электрофизиологических особенностей пароксизмальной суправентрикулярной тахикардии;
- оценка риска возникновения мерцательной аритмии с высокой частотой сокращений желудочков у больных с синдромом преждевременного возбуждения желудочков;
- выбор и оценка эффективности антиаритмической терапии у больных с пароксизмальными суправентрикулярными аритмиями;
- купирование пароксизмальных суправентрикулярных тахиаритмий;
- диагностика скрыто протекающей ишемической болезни сердца;
- дифференциальная диагностика пароксизмальной тахикардии с широкими комплексами QRS и желудочковой тахикардией, антидромной тахикардией при синдроме WPW; суправентрикулярной тахикардией с функциональной блокадой ножки пучка Гиса (во всех этих случаях регистрируется пищеводная электрокардиограмма).

Классификация нарушений ритма сердца и проводимости

Общепринятой классификации нарушений сердечного ритма и проводимости нет. Как правило, во всех классификациях авторы придерживаются принципа подразделения аритмий сердца на 3 основных группы:

1) нарушения образования импульса,
2) нарушения проводимости,
3) комбинированные нарушения ритма.

Наиболее удобной для практического врача является классификация нарушений ритма сердца и проводимости М. С. Кушаковского и Н. Б. Журавлевой (1981) в модификации В. В. Мурашко и А. В. Струтынского (1998), которая учитывает и основные патофизиологические механизмы развития аритмий сердца. Дальнейшее изложение материала производится в соответствии с этой классификацией.

Классификация нарушений сердечного ритма и проводимости

I. Нарушение образования импульса

А. Нарушение автоматизма синусового узла (номотопные аритмии)

1. Синусовая тахикардия
2. Синусовая брадикардия
3. Синусовая аритмия
4. Синдром слабости синусового узла

Б. Эктопические (гетеротопные) ритмы, обусловленные преобладанием автоматизма эктопических центров.

1. Медленные выскальзывающие (замещающие) комплексы и ритмы:

а) предсердные;

б) из атриовентрикулярного соединения;

в) желудочковые.

2. Ускоренные эктопические ритмы (непароксизмальные тахикардии)

а) предсердные;

б) из атриовентрикулярного соединения;

в) желудочковые.

В. Эктопические (гетеротопные ритмы, преимущественно обусловленные механизмом re-entry — повторного входа волны возбуждения).

1. Экстрасистолия (предсердная, из атриовентрикулярного соединения, желудочковая)

2. Пароксизмальная тахикардия (предсердная, из атриовенртрикулярного соединения, желудочковая)

3. Трепетание предсердий

4. Мерцание (фибрилляция) предсердий

5. Трепетание и фибрилляция желудочков

II. Нарушения проводимости

1. Синоатриальная блокада

2. Внутрипредсердная (межпредсердная) блокада

3. Атриовентрикулярная блокада (I ст., II ст., III ст.)

4. Внутрижелудочковые блокады (блокады ножек пучка Гиса)

5. Асистолия желудочков

6. Синдромы преждевременного возбуждения желудочков

III. Комбинированные нарушения сердечного ритма

1. Парасистолия

2. Эктопические ритмы с блокадой выхода

3. Атриовентрикулярные диссоциации.

Прежде чем будет изложена клиническая и электрокардиографическая диагностика отдельных форм нарушений сердечного ритма, необходимо охарактеризовать нормальный синусовый ритм (рис. 11).

Нормальный синусовый ритм имеет следующую электрокардиографическую характеристику:

- частота сердечных сокращений в спокойном состоянии у большинства здоровых людей колеблется от 60 до 90 в 1 мин;
- зубец Р всегда предшествует желудочковому комплексу QRS во всех отведениях;
- форма зубцов Р во всех электрокардиографических циклах в одном и том же отведении всегда одинакова;
- зубец Р в отведениях I, II, aVF, V_3–V_6 положительный, в отведении aVR — отрицательный. Однако зубец Р в отведении aVL может оказаться отрицательным при вертикальном положении электрической оси сердца даже при нормальном синусовом ритме;
- расстояние между желудочковыми комплексами (интервал R-R) постоянное, одинаковое (возможно незначительное колебание расстояния R-R (наибольшее и наименьшее расстояние R-R должны отличаться не более, чем на 10 %).

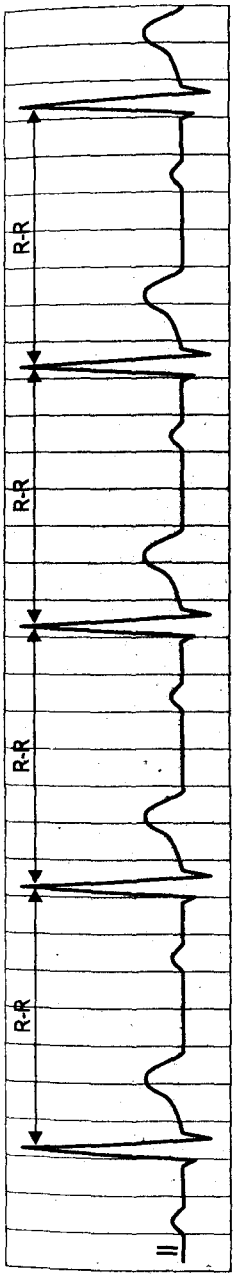

Рис. 11. Нормальный синусный ритм.

1. Зубцы P положительные одиновые во всех циклах.
2. Все интервалы R-R равны.

КЛИНИЧЕСКАЯ И ИНСТРУМЕНТАЛЬНАЯ ДИАГНОСТИКА ОТДЕЛЬНЫХ ВИДОВ АРИТМИЙ СЕРДЦА

Нарушения автоматизма синусового узла (номотопные аритмии)

СИНУСОВАЯ ТАХИКАРДИЯ

Синусовая тахикардия — учащение сердечной деятельности от 90 до 160 сокращений в 1 мин при сохраненном правильном синусовом ритме. Синусовая тахикардия обусловлена повышением автоматизма синусового узла. Единого мнения о частоте сокращений сердца при синусовой тахикардии нет. Многие полагают, что при этом нарушении сердечного ритма частота сокращений сердца может колебаться от 90 до 150-180 в 1 мин.

Этиология синусовой тахикардии Многообразна. Оценивая клиническое значение синусовой тахикардии конкретно у каждого больного, следует прежде всего учесть, что она может быть физиологической или патологической ответной реакцией сердечно-сосудистой системы на ряд воздействий, а также может вызываться кардиальными или экстракардиальными факторами.

Физиологической можно считать синусовую тахикардию, возникающую при активации симпатической нервной системы во время психоэмоционального напряжения, физических нагрузок, при злоупотреблении кофе или чаем. Физиологическая синусовая тахикардия имеет благоприятное течение, частота сокращений сердца становится нормальной после прекращения воздействия этиологического фактора.

Во всех остальных ситуациях синусовая тахикардия является патологической и может иметь кардиальное или экстракардиальное происхождение.

Патологическая синусовая тахикардия характеризуется тем, что сохраняется в покое (конечно, усиливаясь при физической нагрузке), как правило, сопровождается неприятными субъективными ощущениями.

Наиболее частыми кардиальными причинами, вызывающими появление синусовой тахикардии, являются такие заболевания сердечно-сосудистой системы, как инфаркт миокарда, нестабильная стенокардия, миокардиты, кардиомиопатии (в том числе алкогольные и от физического перенапряжения); хроническая сердечная недостаточность различного генеза (в том числе при декомпенсированных пороках сердца), гипоксия.

Очень часто синусовая тахикардия обусловлена влиянием экстракардиальных факторов и наблюдается при повышенной функции щитовидной железы, лихорадке, анемиях любого происхождения, при приеме некоторых лекарственных препаратов (кофеина, эфедрина, атропина, эуфиллина и др.), при воздействии на сердечно-сосудистую

систему токсических факторов (интенсивное курение, алкогольный эксцесс и др.). Очень часто синусовая тахикардия наблюдается у больных нейроциркуляторной дистонией (тахикардиальный вариант).

Патогенез синусовой тахикардии заключается в увеличении скорости спонтанной диастолической деполяризации клеток синусового узла, что способствует более быстрому достижению уровня порогового потенциала, усилению автоматизма синусового узла и учащению синусового ритма.

Клиническая картина

Очень часто синусовая тахикардия сопровождается неприятными ощущениями. Больные жалуются на сердцебиения, боли в области сердца (у больных с ишемической болезнью сердца тахикардия может провоцировать приступ стенокардии, у больных с нейроциркуляторной дистонией могут появиться колющие боли в области верхушки сердца постоянного характера); многих пациентов беспокоит ощущение тяжести в области сердца и чувство нехватки воздуха. Указанные *субъективные проявления* значительно усиливаются при психоэмоциональной или физической нагрузке. Следует подчеркнуть, чтв вышеназванные жалобы могут быть значительно выражены как у больных с яркой клинической картиной нейроциркуляторной дистонии, вегетативной дисфункцией, так и у больных с органической сердечной патологией.

При *объективном исследовании* у больных с нейроциркуляторной дистонией можно обнаружить *erythema pudoris* («пятна стыдливости») — пятнистую гиперемию кожи в области шеи, верхних отделов грудной клетки, появляющуюся и усиливающуюся во время врачебного исследования. Нередко обнаруживаются потливость кожи и пульсация сосудов шеи. Остальные данные внешнего осмотра больных определяются, конечно, основным заболеванием, обусловившим появление синусовой тахикардии.

Пульс на лучевых артериях ритмичный, учащенный.

При *перкуссии* границы сердца остаются нормальными при синусовой тахикардии, имеющей функциональную природу или обусловленной экстракардиальными причинами. Исключение составляет, конечно, диффузный токсический зоб, при тяжелых формах которого наблюдаются выраженная миокардиодистрофия и расширение левой границы относительной тупости сердца.

Данные *аускультации* сердца определяются в первую очередь основным заболеванием сердечно-сосудистой системы (например, пороком сердца, сердечной недостаточностью) Однако существуют следующие характерные особенности аускультативной картины сердца, обусловленные самой синусовой тахикардией:

- усиление громкости I тона на верхушке сердца, что связано с некоторым уменьшением кровенаполнения левого желудочка в диастолу и увеличением вследствие этого экскурсии створок митрального клапана в систолу (при органической патологии миокарда,

при недостаточности митрального клапана, при сердечной недостаточности усиления громкости I тона, конечно, не будет);

- появление маятникообразного ритма, эмбриокардии или каниклокардии; о маятникообразном ритме говорят тогда, когда громкость (сила) I и II тонов одинакова при равной продолжительности систолы и диастолы желудочков; эмбриокардия характеризуется тем, что продолжительность систолы и диастолы одинакова, но I тон все-таки громче, чем II; каниклокардия («кроличий ритм сердца») напоминает ритм сердца кролика, при этом хорошо выслушивается лишь I тон сердца при большой частоте сердечных сокращений;
- значительное ослабление или даже полное исчезновение ранее существовавших сердечных шумов (например, при пороках сердца).

Необходимо отметить, что длительно существующая синусовая тахикардия у больных с органическим заболеванием миокарда способствует развитию сердечной недостаточности.

Электрокардиографические признаки синусовой тахикардии:

- увеличение числа сокращений сердца до 90—160 в 1 мин.;
- сохранение правильного синусового ритма (правильное ритмичное чередование зубца P и комплекса QRST во всех циклах, наличие зубца P перед каждым комплексом QRST, интервалы R-R все время одинаковые, но укорочены по сравнению с нормальным синусовым ритмом);
- атриовентрикулярное проведение 1 : 1 с укорочением интервала P-Q(R);
- небольшое увеличение амплитуды и некоторая заостренность зубцов P при частоте сокращений сердца больше 100—120 в 1 мин;
- приближение зубца P к зубцу T или волне U и иногда даже его слияние с ними при резко выраженной тахикардии;
- отклонение электрической оси сердца вправо (выражено умеренно, признак непостоянный, может отмечаться при выраженной и длительной синусовой тахикардии);
- нисходящее смещение сегмента P-Q(R) и косовосходящее смещение сегмента S-T книзу от изолинии в ряде случаев необходимо дифференцировать с косовосходящим смещением S-T при ишемической болезни сердца (см. гл. «Ишемическая болезнь сердца» 1 руководства «Диагностика болезней внутренних органов»);
- снижением амплитуды зубца T (наблюдается обычно при заболеваниях миокарда, но может быть и при синусовой тахикардии другой этиологии).

Электрокардиографическая картина синусовой тахикардии представлена на рис. 12.

При выраженной синусовой тахикардии может возникнуть необходимость дифференциальной диагностики ее с пароксизмальной тахикардией. При этом необходимо учитывать, что для пароксизмальной тахикардии характерны внезапное начало и внезапное окончание приступа сердцебиений, число сокращений сердца обычно больше 160

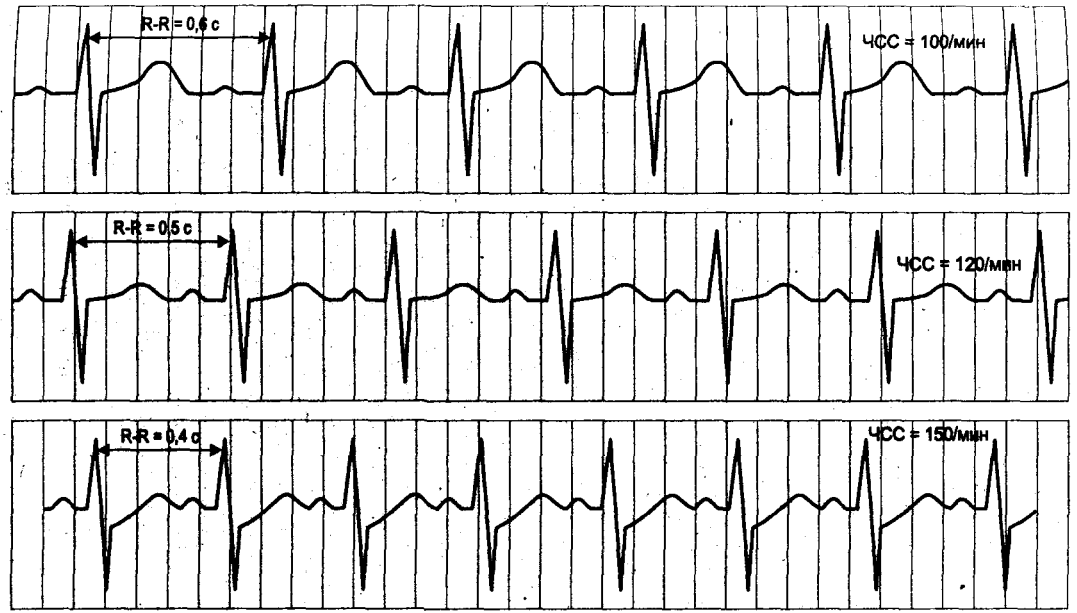

Рис. 12. ЭКГ при синусовой тахикардии.

1. Интервал R-R укорочен.
2. Возможно повышение P и снижение T.
3. Возможно смещение S-T книзу косовосходящее за счет начальной части S-T.
4. Возможно укорочение PrQ и приближение T к P, даже их слияние.

в 1 мин, отсутствует дальнейшее учащение сердечного ритма при физической нагрузке, массаж каротидного синуса замедляет частоту сердечного ритма при суправентрикулярной пароксизмальной тахикардии и не оказывает влияния при синусовой тахикардии.

СИНУСОВАЯ БРАДИКАРДИЯ

Синусовая брадикардия — уменьшение частоты сердечных сокращений менее 60 в 1 мин при сохраненном правильном синусовом ритме. Синусовая брадикардия обусловлена снижением функции автоматизма синусового узла. Причины синусовой брадикардии многообразны. Следует выделять физиологическую брадикардию здоровых людей и брадикардию патологическую, обусловленную экстракардиальными и кардиальными причинами.

Физиологическая брадикардия наблюдается у здоровых людей во время сна, при психологической релаксации (йога), а также у хорошо физически развитых, тренированных лиц и спортсменов. Возможна функциональная наследственно-конституциональная брадикардия. Патологическая брадикардия, обусловленная экстракардиальными причинами, связана с высоким тонусом блуждающего нерва или угнетением активности синусового узла вследствие токсических влияний на него. Брадикардия, обусловленная высоким тонусом блуждающего нерва, наблюдается при повышении внутричерепного давления (опухоли головного мозга, инсульт, черепно-мозговая травма); воспалительных заболеваниях центральной нервной системы (менингит, менингоэнцефалит); при дисфункции гипоталамуса (гипоталамический синдром); при язвенной болезни; при первичной артериальной пшотензии. Брадикардия, связанная с токсическим угнетением синусового узла, развивается при брюшном тифе, вирусном гепатите, обтурационной желтухе, сепсисе, хронической почечной недостаточности, печеночной недостаточности, отравлении фосфорорганическими веществами. Угнетающее влияние на синусовый узел оказывают некоторые лекарственные вещества: брадикардия развивается при передозировке β-адреноблокаторов, сердечных гликозидов, ритмзамедляющих антагонистов кальция, резерпина, клофелина, опиатов и других препаратов. Угнетение активности синусового узла и брадикардия могут иметь дисметаболический генез (при гипотиреозе, гипопитуитаризме, голодании, гипотермии, метаболическом алкалозе, гиперкальциемии, гиперкалиемии).

Часто синусовая брадикардия является отражением тяжелой интракардиальной патологии: инфаркта миокарда и других форм ишемической болезни сердца, различных форм кардиосклероза, иногда кардиомиопатий. Следует помнить, что синусовая брадикардия может быть проявлением синдрома слабости синусового узла (см. далее соответствующий раздел).

М. С. Кушаковский (2004) предлагает выделять следующие этиологические варианты (формы) синусовой брадикардии:

- нейрогенная (вагусная) форма с выделением центрогенного и рефлекторного подвариантов;
- конституционально-наследственная или семейная (может повторяться в нескольких поколениях, например, семья Наполеона Бонапарта) с устойчивым вегетативным дисбалансом с преобладанием тонуса блуждающего нерва;
- эндокринная и обменная формы (при гипотиреозе, недостаточности аденогипофиза, голодании, гипотермии, электролитных нарушениях);
- токсическая (при экзогенной или эндогенной интоксикации);
- лекарственная форма (препараты, вызывающие брадикардию, указаны выше);
- миогенная (органическая) форма, связанная с заболеваниями миокарда.

Нередко возникает необходимость дифференцировать синусовую брадикардию, обусловленную высоким тонусом блуждающего нерва, от синусовой брадикардии, связанной с органической патологией сердца. При этом следует учесть, что синусовая брадикардия, развивающаяся вследствие высокого тонуса блуждающего нерва, уменьшается при физической нагрузке, введении атропина, часто сочетается с дыхательной аритмией. Синусовая брадикардия, обусловленная органическим поражением сердца, не сопровождается дыхательной аритмией. При синусовой брадикардии органического генеза физическая нагрузка, введение атропина почти не влияют или влияют незначительно на частоту сокращений сердца.

В патогенезе синусовой брадикардии ведущую роль играют увеличение уровня максимального диастолического потенциала покоя и уменьшение порогового потенциала возбуждения, что и вызывает снижение автоматизма синусового узла и урежение частоты сокращений сердца.

Клиническая картина

Больные с синусовой брадикардией *жалуются* на общую слабость, нередко сниженную работоспособность (обычно эти жалобы наблюдаются при патологической брадикардии и не характерны для физиологической брадикардии), головокружения, потемнение перед глазами, иногда обморочные состояния. Возможны боли в области сердца (обычно при артериальной гипотензии, которая приводит к снижению коронарного кровотока).

Разумеется, некоторые субъективные и объективные симптомы при синусовой брадикардии обусловлены основным заболеванием.

При *осмотре* больных часто обращает на себя внимание характерный признак ваготонии — холодные, влажные ладони. При синусовой брадикардии характерен редкий, ритмичный *пульс*, при частоте пульса 35–30 в 1 мин (или даже ниже) можно определенно считать, что брадикардия не является синусовой.

***Артериальное** давление* у больных с синусовой брадикардией, как правило, снижено.

Расположение границ относительной тупости сердца при *перкуссии* определяется заболеванием сердца, вызвавшим появление синусовой брадикардии (например, при сужении устья аорты и характерной для этого порока синусовой брадикардии левая граница относительной тупости сердца смещена кнаружи от левой среднеключичной линии в связи с гипертрофией левого желудочка).

Тоны сердца обычной звучности (реже — несколько приглушены), ритмичные.

Для уточнения диагноза имеют значение следующие ***функциональные** пробы*.

***Ортостатическая** проба* — определение разницы в частоте сердечных сокращений в горизонтальном и вертикальном положении. В норме она составляет обычно 10—15 в минуту (при брадикардии органического происхождения разница отсутствует).

При вагусной брадикардии оказываются положительными *пробы Ашнера-Даныши* (усиление брадикардии при давлении на глазные яблоки), *проба **Чермака-Геринга*** (усиление брадикардии при давлении на область сонного синуса), *дыхательная проба* (ускорение темпа сердечной деятельности при вдохе и замедление — при выдохе), *проба с физической нагрузкой* (учащение сердечной деятельности при физических нагрузках), ***атропиновая** проба* (учащение сердечной деятельности через 30 мин после подкожного введения 0,5-1 мл 0,1 % раствора атропина).

Электрокардиографические признаки синусовой брадикардии (рис. 13):

- уменьшение числа сердечных сокращений до 59 в 1 минуту и меньше;
- увеличение длительности интервала R-R;
- правильный синусовый ритм (перед каждым комплексом QRST имеется положительный зубец P нормальной формы и длительность интервалов R-R одинаковая во всех сердечных циклах;
- атриовентрикулярное проведение 1 : 1 с возможным небольшим удлинением интервала P-Q до 0,20—0,21 с;

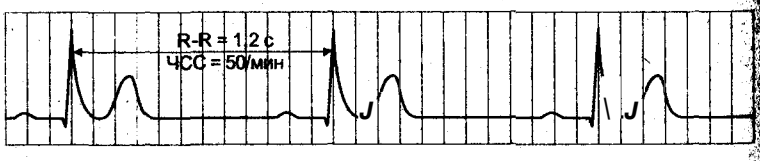

*Рис. 13. Синусовая **брадикардия**.*

1. Число сокращений сердца 60 в 1 мин и реже.
2. Зубцы ЭКГ нормальные.
3. Удлинение интервала R–R.
4. Может удлиняться P-Q до 0,21 с
5. Возможны признаки ваготонии: сглаживание P, небольшой подъем S-T с вогнутостью книзу, увеличение амплитуды T (особенно в V_1–V_4).

- нерезко выраженный подъем сегмента S-T над изолинией с вогнутостью книзу (признак ваготонии);
- небольшое увеличение амплитуды зубца T (иногда и его ширины);
- повышение амплитуды зубца U.

При констатации брадикардии можно предположить синусовую брадикардию, диагноз ее подтверждается с помощью электрокардиографии. Однако следует помнить, что брадикардия с регулярными сердечными сокращениями наблюдается также при ритме из атриовентрикулярного соединения и идиовентрикулярном ритме, синоатриальной блокаде степени 2 : 1, атриовентрикулярной блокаде. Дифференцировать эти виды аритмий и синусовую брадикардию можно только с помощью электрокардиографии.

СИНУСОВАЯ АРИТМИЯ

Синусовая аритмия — неправильный (нерегулярный) синусовый ритм, характеризующийся периодами постепенного учащения и урежения ритма вследствие образования электрических импульсов в синусовом узле с периодически меняющейся частотой. Различают две формы синусовой аритмии: циклическую (дыхательную) и нециклическую (не связанную с дыханием).

Циклическая (дыхательная) форма синусовой аритмии, или дыхательная аритмия, характеризуется четкой зависимостью от фаз дыхания (учащение сердцебиений на вдохе и замедление на выдохе) и связана с дисбалансом вегетативной нервной системы с отчетливым преобладанием активности блуждающего нерва. Дыхательная аритмия часто сочетается с синусовой брадикардией. Дыхательная аритмия наблюдается у молодых здоровых людей, у тренированных спортсменов, часто в периоде полового созревания, а также у больных с нейроциркуляторной дистонией, неврозами. Характерными особенностями дыхательной аритмии является ее исчезновение на электрокардиограмме во время задержки дыхания, усиление ее под влиянием β-адреноблокаторов и исчезновение под влиянием атропина.

Нециклическая синусовая аритмия (не связанная с дыханием) чаще наблюдается у лиц пожилого возраста при засыпании или пробуждении, может регистрироваться при различных заболеваниях сердца (ишемической болезни, миокардитах, кардиомиопатиях и др.). прогностическое значение нециклической синусовой аритмии более серьезное по сравнению с безобидной дыхательной аритмией. В отличие от функциональной дыхательной аритмии, нециклическая (не дыхательная) синусовая аритмия не исчезает после задержки дыхания, не усиливается под влиянием β- блокаторов и не исчезает под влиянием атропина.

Электрокардиографические признаки циклической (дыхательной) синусовой аритмии (рис. 14):

1. Сохранение признаков синусового ритма (зубец P имеет нормальную форму и всегда предшествует комплексу QRST).

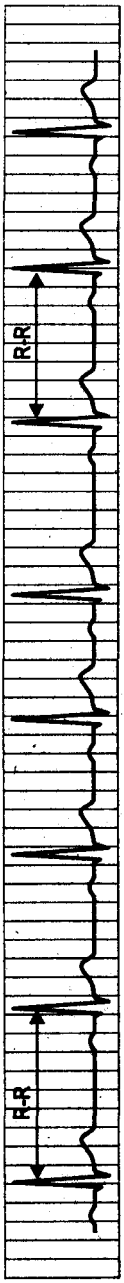

Рис. 14. Дыхательная синусовая аритмия.

2. Учащение сердечных сокращений на вдохе и урежение на выдохе.
3. Длительность интервалов R-R колеблется в зависимости от фаз дыхания, причем дыхательные колебания длительности интервалов R-R превышают 0,15 с.
4. Исчезновение дыхательной аритмии при задержке дыхания или под влиянием атропина.

Электрокардиографические признаки нециклической (не дыхательной) синусовой аритмии:

1. Сохранение признаков синусового ритма (зубец P всегда имеет нормальную форму и предшествует комплексу QRST).
2. Отсутствует связь синусовой аритмии с дыханием.
3. Синусовая аритмия сохраняется при задержке дыхания.
4. Изменение продолжительности интервалов R-R в разных электрокардиографических циклах больше 0,15 с, причем изменение длительности R-R происходит или постепенно (периодическая форма) или скачкообразно (апериодическая форма).
5. Синусовая аритмия не исчезает после введения атропина и не усиливается после применения β-адреноблокаторов.

СИНДРОМ СЛАБОСТИ СИНУСОВОГО УЗЛА

Синдром слабости синусового узла (дисфункция синусового узла) — снижение способности или полная неспособность клеток-пейсмекеров синусового узла вырабатывать импульсы для сокращения сердца или обеспечивать регулярное их проведение на перинодальную ткань предсердий.

Классификация

Классификация синдрома слабости синусового узла представлена в табл. 4.

Разделы классификации будут обсуждены далее.

Этиология

В зависимости от этиологии различают 3 этиологических варианта синдрома слабости синусового узла:

- первичный (развивается вследствие органического поражения синусового узла или под влиянием лекарственных и токсических воздействий на синусовый узел);
- вторичный (обусловлен дисфункцией вегетативной нервной системы с отчетливой ваготонией);
- идиопатический.

Первичный синдром слабости синусового узла у людей пожилого возраста наиболее часто обусловлен ишемической болезнью сердца. Принято считать, что на долю ишемической болезни сердца приходится более половины всех случаев синдрома слабости синусового узла. По данным М. С. Кушаковского и соавт. (1989), синдром слабости синусового узла развивается у 5 % больных в остром периоде инфаркта миокарда.

Табл. 4. Классификация синдрома слабости синусового узла

Этиологические варианты
1. Первичный • органическая дисфункция синусового узла • лекарственная (токсическая) дисфункция синусового узла 2 Вторичный (вагусная дисфункция синусового узла) 3. Идиопатический
Клинические варианты
1. Латентный 2 Компенсированный 3. Декомпенсированный
Длительность течения
1. Острый (преходящий) 2 Перемежающийся 3. Хронический
Нарушения сердечного ритма (клинико-электрокардиографические варианты)
1. Стойкая синусовая брадикардия 2 Паузы остановки синусового узла 3. Синоаурикулярная (синоатриальная) блокада II ст. 4. Брадисистолическая форма мерцательной аритмии 5. Медленное и нестойкое восстановление синусового узла после электрической или фармакологической кардиоверсии & Синдром брадикардии-тахикардии

Органическое поражение синусового узла может наблюдаться при ряде других заболеваний. К развитию синдрома слабости синусового узла могут приводить: воспалительные заболевания миокарда; инфильтративные процессы в миокарде (сенильный амилоидоз, гемохроматоз); развитие фиброза в сердечной мышце; саркоидоз; системные заболевания соединительной ткани и системные васкулиты, при которых сердце вовлекается в патологический процесс; болезнь Рейтера; анкилозирующий спондилоартрит; прогрессирующая мышечная дистрофия; тяжелый тиреотоксикоз; сахарный диабет; различные операции на грудной клетке и легких.

М. С. Кушаковский (2004) указывает, что около 25-40 % всех случаев синдрома слабости синусового узла составляют склеродегенеративные (не ишемические) его поражения (сенильный идиопатический интерстициальный фиброз области синусового узла) в сочетании с внутрисердечным кальцинозом. Такая форма поражения синусового узла сочетается с вовлечением в патологический процесс дистальных участков специализированной проводящей системы и наблюдается преимущественно у лиц пожилого и старческого возраста.

Нередко появление синдрома слабости синусового узла связано с воздействием на него определенных лекарственных веществ, применяемых в больших дозах. Синдром слабости синусового узла может развиваться при интоксикации сердечными гликозидами, хинидином,

β-адреноблокаторами, трициклическими антидепрессантами, солями лития (используются в психиатрической практике), блокаторами кальциевых каналов (верапамилом, дилтиаземом), симпатомиметиками (резерпин, клофелин), циметидином.

Синдром слабости синусового узла токсического генеза развивается при интоксикации фосфорорганическими соединениями (обычно это бытовые отравления хлорофосом, карбофосом), ядовитыми грибами.

В развитии синдрома слабости синусового узла лекарственного и токсического генеза часто имеет значение одновременно и поражение синусового узла, и дисфункция вегетативной нервной системы.

Вторичный синдром слабости синусового узла обусловлен дисфункцией вегетативной нервной системы — чрезмерным повышением тонуса блуждающего нерва («вагусный» синдром слабости синусового узла), которое может быть физиологическим или патологическим. Физиологическое повышение тонуса блуждающего нерва может наблюдаться у людей, физически тренированных, регулярно занимающихся аэробными физическими упражнениями, а также у некоторых лиц во время сна, при мочеиспускании, дефекации, кашле, тошноте, глотании, рвоте, при значительном натуживании, нырянии.

Патологическое повышение тонуса блуждающего нерва может быть обусловлено рядом заболеваний и патологических состояний. Гипертонус блуждающего нерва часто связан с резким повышением чувствительности к его стимуляции (например, при вазовагальных синкопальных состояниях, при синдроме каротидного синуса, при глоссофарингеальных синкопальных состояниях — подробно эти состояния описаны в гл. «Синкопальные состояния» томе 6 руководства «Диагностика болезней внутренних органов»). Значительное повышение тонуса блуждающего нерва может быть следствием рефлекторных влияний, возникающих при грыже пищеводного отверстия диафрагмы или дивертикуле пищевода, рвоте, икоте, поперхивании, а также может наблюдаться при повышении внутричерепного давления (например, при инсультах, субарахноидальном кровоизлиянии, опухоли головного мозга). Чрезмерная стимуляция блуждающего нерва может быть также связана с массажем синокаротидной области, электрической кардиоверсией. Повышение тонуса блуждающего нерва иногда имеет место при гиперкалиемии, гипотиреозе, гипотермии, сепсисе.

При *идиопатическом* синдроме слабости синусового узла не удается обнаружить признаков заболевания сердца (вероятно, речь идет об идиопатическом поражении синусового узла, проводящей системы или миокарда предсердий).

Клиническая картина

Как указано в классификации, различают следующие клинические варианты синдрома слабости синусового узла:

- латентный: клинические проявления отсутствуют, а электрокардиографические признаки выявляются только при инвазивном предсердном электрофизиологическом исследовании;

- компенсированный: клинические проявления отсутствуют, но имеются электрокардиографические признаки синдрома слабости синусового узла;
- декомпенсированный: имеются электрокардиогафические признаки синдрома слабости синусового узла и клинические проявления, причем те и другие по времени тесно коррелируют, совпадают.

Далее будет описана симптоматика клинически выраженного синдрома слабости синусового узла, то есть декомпенсированной формы. Остальные варианты излагаются в разделах «Электрокардиография» и «Диагностика».

Синдром слабости синусового узла чаще встречается у людей пожилого возраста, но может наблюдаться и в других возрастных группах, в том числе у детей.

Существует несколько клинико-электрокардиографических вариантов синдрома слабости синусового узла, но все они объединяются одним важнейшим признаком — брадикардией, которая во многом обусловливает клиническую симптоматологию.

Больные *жалуются* на выраженные головокружения, потемнение в глазах, обморочные состояния, общую слабость, утомляемость, снижение физической и умственной работоспособности, памяти. У многих больных могут появиться жалобы на одышку (вначале при физической нагрузке, а в дальнейшем даже в покое), пастозность и отеки в области нижних конечностей, обусловленные развитием сердечной недостаточности. Чем выраженнее синдром слабости синусового узла, тем более значительны вышеуказанные проявления. Они связаны, с одной стороны, с брадикардией, с другой стороны — с хронотропной недостаточностью:

Как известно, важнейшим показателем функционального состояния сердца является минутный объем крови, который равен произведению ударного объема на частоту сокращения сердца. У больных с синдромом слабости синусового узла в связи с выраженной брадикардией отмечается уменьшение сердечного выброса, что способствует плохому кровоснабжению головного мозга и развитию сердечной недостаточности. Большую роль в происхождении сердечной недостаточности играет так называемая «хронотропная несостоятельность» или хронотропная недостаточность, то есть неспособность к адекватному увеличению частоты сокращений сердца под влиянием симпатоадреналовой стимуляции. В Покое у больных с синдромом слабости синусового узла в течение определенного времени сердечный выброс (минутный объем кровообращения) обеспечивается компенсаторным увеличением ударного объема. Однако при повышении интенсивности физической нагрузки частота сокращений сердца при синдроме слабости синусового узла не возрастает («хронотропная несостоятельность»), следовательно, не обеспечивается должный сердечный выброс, развивается хроническая сердечная недостаточность, которую можно обозначить как хронотропная сердечная недостаточность. Следует отме-

тить, что у больных с первичной формой синдрома слабости синусового узла сердечная недостаточность обусловлена не только хронотропной несостоятельностью, но и органическим поражением миокарда левого желудочка. Кроме того, следует учесть, что при длительном выраженном снижении частоты сердечных сокращений и увеличении ударного объема происходит перегрузка сердца объемом, что постепенно приводит к нарушению также диастолической и систолической функции желудочков и развитию сердечной недостаточности.

У больных с синдромом Шорта (тахибрадиаритмией) развитию сердечной недостаточности способствует также появление мерцательной аритмии.

Механизм развития сердечной недостаточности при синдроме слабости синусового узла представлен на рис. 15.

У ряда больных с синдромом слабости синусового узла нарастают симптомы стенокардии (речь вдет, прежде всего, о больных, страдающих ишемической болезнью сердца), что связано с уменьшением минутного объема крови (сердечного выброса). В анамнезе многих больных имеются указания на падения и частые переломы костей, а при синдроме Шорта (брадитахисистолической форме синдрома слабости синусового узла, часто сопровождающейся пароксизмами мерцательной аритмии) — на перенесенные ранее инсульты вследствие тромбоэмболии сосудов головного мозга.

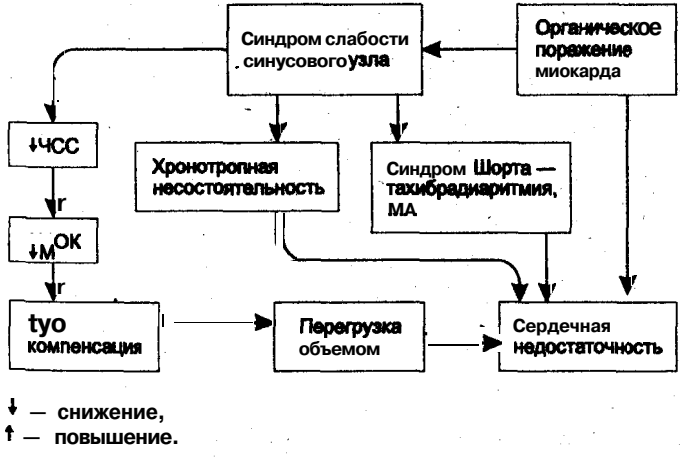

Рис. 15. Механизм развития сердечной недостаточности при синдроме слабости синусового узла. ЧСС — частота сокращений сердца; УО — ударный объем; МОК — минутный объем кровообращения, МА — мерцательная аритмия.

При *объективном исследовании* больных с синдромом слабости синусового узла, осложнившемся развитием сердечной недостаточности, можно видеть акроцианоз, отеки в области нижних конечностей.

При пальпации определяется редкий регулярный (правильный) *пульс* (при синусовой брадикардии), или редкий аритмичный (беспорядочный) пульс (при брадисистолической форме мерцательной аритмии или при пароксизме мерцания предсердий у больных с синдромом Шорта), или продолжительные паузы на фоне редкого пульса, выпадение пульсовых волн при синоатриальной блокаде II степени, эпизодах остановки синусового узла.

Аускультативная кардиальная симптоматика при синдроме слабости синусового узла, как и данные исследования пульса зависят от клинической формы. Характерна выраженная брадикардия при правильной ритмичной деятельности сердца (при стойкой синусовой брадикардии); беспорядочная аритмичная сердечная деятельность (при брадисистолической постоянной форме мерцательной аритмии или пароксизме мерцания при синдроме Шорта); паузы в сердечной деятельности и отсутствие тонов сердца (при синоаурикулярной блокаде и остановке синусового узла).

Для синдрома слабости синусового узла характерно также отсутствие учащения сердечного ритма и пульса при физической нагрузке (за исключением вторичной формы с функциональной ваготонией).

Крайними проявлениями синдрома слабости синусового узла являются *приступы Морганьи-Адамс-Стокса* и *внезапная сердечная смерть* (описана в соответствующей главе руководства «Диагностика болезней внутренних органов»).

Синдром Морганьи-Адамс-Стокса — приступы потери сознания и судорог, обусловленные быстрым развитием тяжелой ишемии головного мозга вследствие значительного снижения сердечного выброса у больных с нарушениями сердечного ритма.

В зависимости от вида нарушения сердечного ритма выделяют следующие 3 клинико-патогенетические формы синдрома Морганьи-Адамс-Стокса:

а) *брадикардитическую* (олигоасистолическую, адинамическую) форму, которая развивается при остановке, отказе синусового узла, при синоаурикулярной блокада II ст. II типа и полной атриовентрикулярной блокаде III степени с частотой сокращений желудочков 20 в 1 мин и менее;

б) *тахикардитическую* (тахиаритмическую, тахисистолическую) форму, которая развивается при трепетании и мерцании желудочков, при пароксизмальной желудочковой тахикардии, при пароксизмальной суправентрикулярной тахикардии или пароксизме мерцания-трепетания предсердий с частотой сокращений желудочков свыше 2S0 в 1 мин при синдроме Вольфа-Паркинсона-Уайта;

в) *смешанную* форму, которая развивается при чередовании тахиа-

ритмии (желудочковой или предсердной) с периодами асистолии желудочков; синдром Морганьи-Адамса-Стокса возникает обычно в момент внезапного перехода тахикардии в асистолию желудочков.

Независимо от патогенетической формы клиническая картина синдрома Морганьи-Адамса-Стокса одинакова и определяется продолжительностью жизнеопасных нарушений сердечною ритма, вызывающих развитие этого синдрома.

Клиническая симптоматика *в течение 3—5 с* от начала жизнеугрожающей аритмии соответствует внезапному развитию липотимического (предобморочного) состояния и характеризуется:

- появлением внезапной, резко выраженной общей слабости, темных кругов перед глазами, шума и звона в ушах, головной боли, тошноты, рвоты;
- дезориентацией, нарушением координации;
- выраженной бледностью кожи, нередко потливостью;
- падением артериального давления;
- нарушением сердечного ритма (резко выраженной брадикардией или асистолией при брадикардитической форме или тахиаритмией при тахикардитической форме, точный вид аритмии распознается только с помощью электрокардиографии.

В течение 10—20 с от начала жизнеугрожающей аритмии развивается обморок (синкопальное состояние), больной без сознания, появляются следующие клинические признаки:

- бледность кожи, цианоз губ, акроцианоз;
- резкое падение артериального давления;
- значительное снижение мышечного тонуса, однако у некоторых больных могут отмечаться клонические подергивания лица, туловища;
- поверхностное, едва заметное дыхание;
- сердечная аритмия сохраняется в соответствии с той или другой формой синдрома Морганьи-Адамса-Стокса (точный диагноз возможен только при электрокардиографическом исследовании).

В течение 20—40 с после развития жизнеугрожающей аритмии больной по-прежнему остается без сознания, дыхание поверхностное, артериальное давление резко снижено или даже не определяется, появляются генерализованные судороги (эпилептиформные), возможны непроизвольное мочеиспускание или дефекация; по-прежнему сохраняются нарушения сердечного ритма (изложены выше), характер которых уточняется с помощью ЭКГ.

В последующем при сохранении жизнеугрожающей аритмии в течение 1—5 мин наступает клиническая смерть:

- больной без сознания;
- зрачки расширяются; роговичные рефлексы исчезают;
- интенсивный цианоз преимущественно верхней половины тела;
- дыхание Чейн-Стокса или Биота, редкое или клокочущее;
- пульс на сонных артериях отсутствует.

Если больной подключен к кардиостимулятору или имеется возможность экстренно записать электрокардиограмму, определяются нарушения сердечного ритма в зависимости от патогенетической формы синдрома Морганьи-Адамса-Стокса (см. выше).

Дисфункция синусового узла может развиваться также при *синдроме гиперчувствительности каротидного синуса*. Каротидный синус представляет собой небольшой участок вегетативной нервной системы, расположенный в начале внутренней сонной артерии над областью деления общего ствола сонной артерии. При раздражении рецепторов каротидного синуса происходит значительное повышение тонуса блуждающего нерва, что обусловливает основные проявления синдрома гиперчувствительности каротидного синуса — брадикардию и артериальную гипотензию. У здоровых людей массаж области каротидного синуса вызывает преходящее (менее 3 с) замедление синусового ритма и небольшое снижение систолического артериального давления. При синдроме гиперчувствительности каротидного синуса даже незначительное его раздражение (например, сдавление шеи воротничком, резкий поворот головы) может вызвать резко выраженную брадикардию (вплоть до остановки сердца) и значительное падение артериального давления.

Основными причинами, вызывающими синдром гиперчувствительности каротидного синуса, являются:

- выраженный атеросклероз сонных артерий (одна из наиболее частых причин у лиц пожилого возраста);
- артериальная гипертензия (особенно при сочетании с атеросклерозом сонных артерий);
- воспалительные процессы, кровоизлияния, травмы, опухоли в области шеи;
- стеноз устья аорты;
- лечение лекарственными средствами, усиливающими чувствительность каротидного синуса (сердечные гликозиды, хинидин, инсулин, особенно в больших дозах);
- вегетососудистая дистония с преобладанием тонуса блуждающего нерва.

Следует отметить, что у 8—12 % здоровых людей может отмечаться повышенная чувствительность рецепторов каротидного синуса и клинические проявления синдрома каротидного синуса могут появиться при резком повороте головы, при ношении тугих воротничков, под влиянием острого психоэмоционального стресса, страха (например, при венепункции), физического переутомления.

Клинические проявления синдрома каротидного синуса обусловлены брадикардией, артериальной гипертензией, ишемией головного мозга. Больных беспокоят выраженная общая слабость, головокружения, обморочные состояния, потемнение в глазах, эпизоды потери сознания. Указанные явления могут провоцироваться психоэмоциональными стрессовыми ситуациями, физическими нагрузками, резкими поворотами головы. При пальпации определяется редкий пульс,

а при развитии синоаурикулярной блокады II ст. на фоне редкого пульса обнаруживаются продолжительные периоды выпадения пульса. При аускультации сердца выявляется брадикардия, а при синоаурикулярной блокаде — брадикардия и продолжительные паузы в сердечной деятельности с отсутствием тонов сердца при аускультации (до 3 с и даже больше). Обычно чаще всего при синдроме каротидного синуса в клинической картине доминируют асистолия разной продолжительности или брадикардия, но иногда возможно падение давления крови без замедления синусового ритма.

Если у больного произошло угнетение синусового узла, развилась синоаурикулярная блокада и при этом угнетены центры автоматизма II и III порядков, появляются приступы Морганьи-Адамса-Стокса; возможен даже летальный исход вследствие асистолии желудочков.

Электрокардиографическое исследование

Как указано в классификации (см. табл. 4), выделяют следующие клинико-эхокардиографические варианты синдрома слабости синусового узла:

1. стойкая синусовая брадикардия;
2. паузы остановки синусового узла;
3. синоатриальная блокада II ст.;
4. брадисистолическая форма мерцательной аритмии;
5. синдром брадитахикардии (синдром Шорта);
6. медленное и нестойкое восстановление синусового ритма после электрической или фармакологической кардиоверсии.

1. Стойкая синусовая брадикардия

Для этой формы синдрома слабости синусового узла характерна постоянная выраженная брадикардия с частотой сокращений желудочков < SO в 1 мин в периоде бодрствования (ночью во время сна возможно еще большее замедление сердечного ритма). Важной клинической особенностью синусовой брадикардии при синдроме слабости синусового узла и отличием от физиологической брадикардии является ее стойкость, постоянство и отсутствие адекватного увеличения частоты сокращений сердца при физической нагрузке (увеличение меньше, чем на 20 % по сравнению с исходной частотой сокращений сердца). Определенную роль в диагностике этой формы синдрома слабости синусового узла может играть атропиновая проба, которая заключается в том, что после определения исходной частоты сокращений сердца больному вводят внутривенно атропин в дозе 0,04 мг/кг и снова подсчитывают частоту сокращений сердца в 1 мин. При брадикардии функционального генеза наблюдается учащение сердечного ритма больше 90 в 1 мин, при синдроме слабости синусового узла или по-прежнему сохраняется стойкая брадикардия, или имеет место лишь небольшое учащение сердечных сокращений, никогда не достигающее величины 90 в 1 мин.

Электрокардиограмма при синусовой брадикардии как форме синдрома слабости синусового узла полностью соответствует электрокардиограмме, представленной на рис. 13.

2. Паузы остановки синусового узла

Синдром слабости синусового узла с периодами остановки синусового узла (sinus arrest), то есть с полным прекращением автоматической его деятельности имеет следующие характерные электрокардиографические особенности:

- появление без каких-либо закономерностей пауз, в которых отсутствуют зубцы Р и комплексы QRST, то есть паузы представлены продолжительной изолинией;
- отсутствие (в отличие от синоаурикулярной блокады) постепенного укорочения сердечного цикла;
- отсутствие кратности продолжительности пауз длительности предшествующего интервала Р-Р;
- длительность паузы 3 с и более;
- появление пауз возможно на фоне синусовой брадикардии.

Электрокардиограмма при синдроме слабости синусового узла с периодами остановки синусового узла представлена на рис. 16.

Следует отметить, что в период паузы (во время остановки синусового узла) возможно появление выскальзывающих комплексов из атриовентрикулярного соединения или из желудочков.

3. Синоатриальная блокада

Синоатриальная блокада — нарушение проводимости, при которых электрические импульсы, вырабатываемые в синоатриальном (синусовом) узле, не способны выйти за пределы узла или выходят из синоатриального узла медленнее, чем в норме.

При синоатриальной блокаде нарушено проведение импульса от синусового узла к предсердиям. Синоатриальная блокада является одной из форм синдрома слабости синусового узла и, по мнению многих кардиологов, определяет его тяжесть.

Различают 3 степени синоатриальной блокады.

Синоатриальная блокада I степени

Синоатриальная блокада I степени характеризуется тем, что каждый электрический импульс, рождающийся в синусовом узле, покидает его, но на это затрачивается значительно больше времени, чем в норме, следовательно, проведение импульса от синусового узла к миокарду предсердий замедлено. Синоатриальная блокада I степени не имеет клинических проявлений и не распознается с помощью обычного электрокардиографического исследования, так как электрические процессы, происходящие в самом синусовом узле, не регистрируются на поверхности тела человека. Для диагностики синоатриальной блокады I степени применяется электрофизиологическое исследование с

параллельной регистрацией внутрисердечной электрограммы области синусового узла и электрокардиограммы.

Синоатриальная блокада II степени

Синоатриальная блокада II степени характеризуется блокированием одного или нескольких синусовых импульсов подряд.

М. С. Кушаковский (2004) выделяет *три типа синоатриальной блокады II степени*: I, II и далеко зашедший тип II.

Синоатриальная блокада II степени I типа — это прогрессирующее от цикла к циклу увеличение времени проведения импульса от синусового узла к миокарду предсердий, завершающееся полной блокадой проведения очередного импульса (в этот момент регистрируется пауза). Характерной особенностью классической синоаурикулярной блокады II степени I типа является то, что наряду с увеличением от комплекса к комплексу абсолютного времени синоаурикулярного проведения прирост этого времени (инкремент) уменьшается от комплекса к комплексу (М. С. Кушаковский, 2004).

Синоаурикулярная блокада II степени I типа имеет следующие электрокардиографические признаки:

- ритм синусовый (перед каждым желудочковым комплексом имеется нормальный зубец P во всех электрокардиографических циклах, предшествующих паузе), но неправильный, так как время от времени выпадают сердечные циклы, появляется пауза (период Венкенбаха), в которой отсутствуют зубец P и комплекс QRST);
- продолжительность паузы короче, чем удвоенный интервал P-P, предшествующий паузе;
- после длинной паузы интервал P-P постепенно укорачивается;
- первый интервал P-P после паузы продолжительнее последнего интервала P-P, предшествующего паузе;
- перед паузой наблюдается постепенное укорочение интервалов P-P, пауза появляется после самого короткого интервала P-P в атипичных случаях возможно удлинение интервалов P-P перед паузой).

Синоаурикулярная блокада II степени I типа с периодами (паузами) Венкенбаха представлена на рис. 17.

Синоатриальная блокада II степени II типа (блокада Мобитца) — это внезапное блокирование одного или нескольких синусовых импульсов без предшествующего прогрессирующего изменения времени проведения импульса от синусового узла к миокарду предсердий и продолжительности интервалов P-P.

Характерными особенностями электрокардиограммы при синоаурикулярной блокаде II степени II типа являются:

- ритм синусовый (перед каждым желудочковым комплексом имеется нормальный зубец P во всех электрокардиографических циклах, предшествующих паузе), но нерегулярный в связи с появлением пауз, то есть выпадением сердечных циклов, во время пауз отсутствуют зубцы P и комплексы QRST;

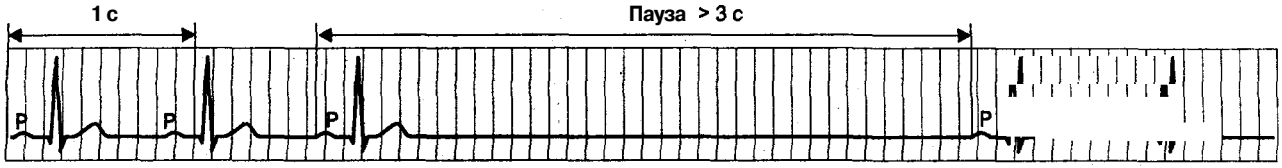

Рис. 16. Синдром слабости синусового узла с остановкой синусового узла:

- продолжительность паузы > 3 с и не кратна длительности P-P;
- отсутствует постепенное укорочение величины сердечного цикла перед появлением паузы.



Рис. 17. Синоатриальная (синоаурикулярная) блокада II ст. I типа. Прогрессирующее от цикла к циклу увеличение времени проведения импульса от синусового узла к миокарду предсердий, завершающееся полным блокированием очередного импульса (регистрируется пауза).

ЭКГ признаки:

- постепенное укорочение интервалов P-P;
- пауза (с отсутствием зубца P и комплекса QRS) после самого короткого интервала P-P (период Венкебаха);
- пауза короче, чем удвоенный интервал P-P, предшествующий паузе;
- первый интервал P-P после паузы продолжительнее интервала P-P, предшествующего паузе;
- после паузы интервал P-P постепенно укорачивается.

- появлению паузы не предшествует изменение длительности интервалов Р-Р, интервалы Р-Р в предшествующих паузе комплексах одинаковые;
- пауза кратна двум или трем интервалам Р-Р;
- во время длительной паузы возможно появление «выскальзывающих» комплексов из атриовентрикулярного соединения или желудочков;
- после паузы длительность Р-Р в последующих комплексах одинакова.

Электрокардиограмма при синоаурикулярной блокаде II степени II типа представлена на рис. 18.

Синоатриальная блокада II степени II типа далеко зашедшая характеризуется теми же признаками, что вышеизложенная синоатриальная блокада II степени II типа, но продолжительность паузы значительно более выражена и кратна 4-5 интервалам Р-Р (см. рис. 19).

Синоатриальная блокада III степени

Синоатриальная блокада III степени (полная синоатриальная блокада) распознается только с помощью специальных электрофизиологических методов исследования и записью потенциалов пейсмекерных клеток. Полная синоатриальная блокада на электрокардиограмме характеризуется длинной паузой, которую невозможно отличить от остановки синусового узла. Иногда на электрокардиограмме при синоаурикулярной блокаде III степени регистрируется медленный замещающий ритм, чаще из атриовентрикулярного соединения.

4. Брадисистолическая форма мерцательной аритмии

Многие исследователи считают брадисистолическую форму мерцательной аритмии разновидностью синдрома слабости синусового узла. Мерцательная аритмия описана в соответствующем разделе.

Существует мнение (Е. Н. Амосова, 2002), что полная синоатриальная блокада или остановка синусового узла могут проявиться постоянной брадисистолической формой мерцательной аритмии, которая при этом рассматривается в качестве выскальзывающего предсердного ритма.

5. Синдром брадитахикардии (синдром Шорта)

Этот вариант синдрома слабости синусового узла характеризуется чередованием синусовой брадикардии и суправентрикулярных тахиаритмий (чаще всего — мерцания предсердий). Чередование брадикардии и тахикаритмий можно зарегистрировать на одной электрокардиограмме, но чаще — при суточном электрокардиографическом мониторировании. М. С. Кушаковский (2004) выделяет два варианта синдрома брадитахикардии.

При первом варианте наблюдается быстрая смена синусовой брадикардии короткими пароксизмами трепетания предсердий (реже — другими видами тахиаритмий). Такие чередования брадикардии и тахиарит-

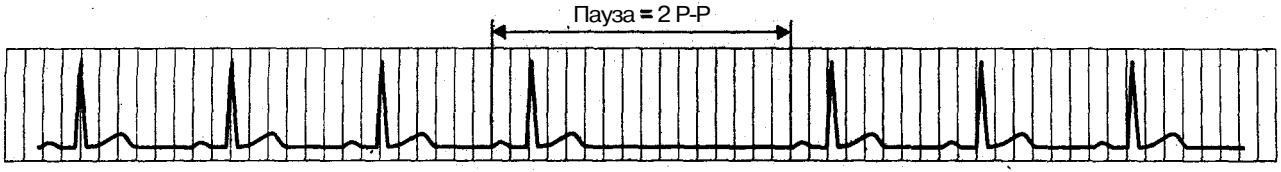

Рис. 18. ***Синоатриальная (синоаурикулярная)*** *блокада II* ***ст. II*** *типа. Внезапное блокирование одного или нескольких синусовых импульсов без предшествующего прогрессирующего* ***изменения*** *времени проведения импульса от синусового узла к миокарду предсердий.*

ЭКГ признаки:

- интервалы P-P в предшествующих паузе комплексах **одинаковы;**
- **пауза (с** отсутствием **зубца P** и **комплекса QRS) кратна двум и более интервалам P-P;**
- после паузы длительность P-P в последующих комплексах **одинакова.**

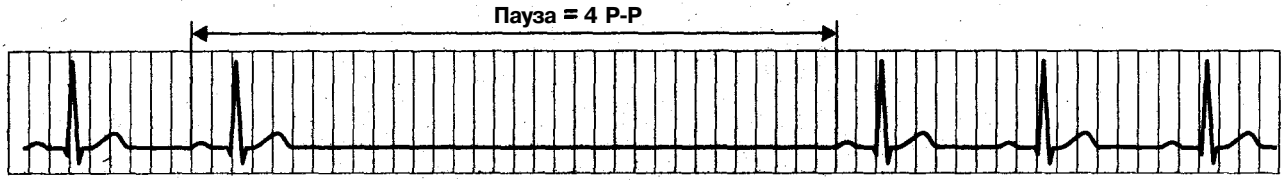

Рис. ***19. Синоаурикулярная блокада II степени II типа далеко зашедшая (длительность паузы кратна 4 P-P).***

мий происходят неоднократно в течение суток, причем после прекращения пароксизма тахиаритмии может регистрироваться продолжительная пауза, после которой вновь появляется пароксизм тахиаритмии.

Второй тип (вариант) синдрома брадитахикардии характеризуется тем, что у больного имеются периоды длительной синусовой брадикардии (нередко в течение многих часов, иногда дней), которая внезапно сменяется приступами тахиаритмии различной длительности, а затем внезапно развивается брадикардия.

Во время эпизодов тахиаритмий чаще всего регистрируется фибрилляция предсердий, реже — трепетание предсердий и еще реже — суправентрикулярная тахикардия или желудочковая тахикардия.

Электрокардиограмма при синдроме брадитахикардии представлена на рис. 20.

Диагностика

Диагноз синдрома слабости синусового узла основывается на анализе клинической картины, данных электрокардиографии, включая суточное мониторирование электрокардиограммы по Холтеру, в ряде случаев — результатов электрофизиологического исследования сердца и фукнциональных проб.

Клиническая картина и электрокардиографические данные изложены выше.

Мониторирование электрокардиограммы в течение суток по Холтеру

Этот метод исследования имеет большое значение для подтверждения связи эпизодов головокружения и синкопальных состояний у больных с умеренно выраженным или неубедительным (предполагаемым) синдромом слабости синусового узла. При суточном мониторировании электрокардиограммы по Холтеру значительно повышаются возможности диагностировать синдром слабости синусового узла.

Признаками синдрома слабости синусового узла при суточном мониторировании электрокардиограммы являются:

- регистрация эпизодов синусовой брадикардии менее 40 в 1 мин в дневное время и менее 30 в 1 мин во время сна *или*
- регистрация синусовых пауз (асистолии) продолжительностью более 3 с.

В ряде случаев для подтверждения диагноза синдрома слабости синусового узла мониторирование электрокардиограммы приходится проводить 48 и более часов и иногда повторно.

Проба с физической нагрузкой

Проба с физической нагрузкой (как правило, с дозированной нагрузкой на велоэргометре или тредмиле) применяется широко и позволяет отличить первичный синдром слабости синусового узла (органического генеза) от вторичного (связанного с высоким тонусом блуждающего нерва).

Рис. 20. Синдром брадитахикардии. Синусовая брадикардия сменилась пароксизмом мерцания предсердий.

У больных с первичной формой синдрома слабости синусового узла во время пробы с физической нагрузкой максимальная частота сокращений сердца возрастает, но менее чем на 20 % по сравнению с исходной (до физической нагрузки), как указывает М. С. Кушаковский (2004) — до 50-60, у некоторых больных — до 80-100 в 1 мин.

У здоровых людей физическая нагрузка приводит к увеличению частоты сердечных сокращений не менее чем на 15-20 % по сравнению с исходной. Можно сказать, что проба с физической нагрузкой выявляет хронотропную несостоятельность сердца у больных с синдромом слабости синусового узла. П. Х. Джанания и соавт. (2000) сообщают, что наличие хронотропной недостаточности можно констатировать, если максимальная частота сокращений сердца во время физической нагрузки составляет менее чем 0,7 × (220 - возраст).

У больных со вторичной формой синдрома слабости синусового узла (вследствие высокого тонуса блуждающего нерва), реакция синусового узла на физическую нагрузку (увеличение частоты сердечных сокращений) мало отличается от нормы или находится на нижней границе нормы.

Следует учесть, что перед проведением пробы с физической нагрузкой больные должны прекратить прием β-адреноблокаторов и сердечных гликозидов (эти препараты тормозят активность синусового узла).

Электрофизиологическое исследование сердца

Это исследование выполняется у больных, у которых диагноз синдрома слабости синусового узла не удалось подтвердить другими методами исследования, а имеющаяся клиническая картина в большой степени позволяет предполагать наличие данного синдрома слабости синусового узла. Кроме того, электрофизиологическое исследование сердца применяется для уточнения степени тяжести синдрома слабости синусового узла и его этиологической формы (первичный, вторичный).

Электрофизиологическое исследование позволяет определить активность синусового узла, о чем судят на основании времени восстановления функции синусового узла. Суть метода заключается в следующем. Проводится чреспищеводная электрокардиостимуляция с помощью электрода, установленного на уровне левого предсердия. Вначале электрокардиостимулятором сердцу навязывается искусственный ритм, превышающий исходный собственный синусовый ритм на 10 ударов в минуту, стимуляцию проводят на протяжении 1—2 минут. Затем постепенно увеличивают частоту искусственных стимулов в виде нескольких серий продолжительностью около 1 мин и доводят частоту сокращений сердца до 150-170 в 1 мин. После этого электрокардиостимуляцию прекращают и измеряют время, в течение которого происходит восстановление функции синусового узла (ВВФСУ).

Это время равно интервалу от предсердного возбуждения в ответ на последний стимул электрокардиостимулятора до первого спонтанного возбуждения синусового узла (ему соответствует зубец Р элект-

рокардиограммы), то есть, по сути, измеряется продолжительность паузы после прекращения частой стимуляции предсердий.

В норме ВВФСУ не превышает 1400 мс и количественно отражает функцию автоматизма синусового узла. Увеличение ВВФСУ более 1400 мс (особенно более 1500 мс) указывает на наличие синдрома слабости синусового узла.

Продолжительность ВВФСУ зависит от исходной частоты синусового ритма, поэтому более правильно судить о функции автоматизма синусового узла на основании корригированного ВВФСУ, которое равняется разности между длительностью ВВФСУ и величиной исходного интервала Р-Р. О синдроме слабости синусового узла свидетельствует корригированное ВВФСУ, превышающее 500—600 мс.

Для дифференциальной диагностики вторичного (вследствие гипертонуса блуждающего нерва) и первичного (органического) синдрома слабости синусового узла применяют пробу с атропином. Вначале определяют ВВФСУ, затем, если оно удлинено, вводят внутривенно 1 мл 0,1 % раствора атропина, после чего через 5 минут производят повторное определение ВВФСУ. При вторичном (вследствие гипертонуса блуждающего нерва) синдроме слабости синусового узла ВВФСУ нормализуется, частота сокращений сердца увеличивается. При первичной (органической) форме синдрома слабости синусового узла ВВФСУ после внутривенного введения атропина не изменяется.

С помощью метода электрофизиологического исследования можно определить также время синоатриального проведения (ВСАП), диагностировать синоатриальную блокаду, в частности I степени (см. соответствующие руководства по аритмиям сердца).

Фармакологические пробы

А. Проба с внутривенным введением атропина — применяется для дифференциальной диагностики вторичной и первичной форм синдрома слабости синусового узла. Методика выполнения пробы следующая. Подсчитывается исходное число сокращений сердца в 1 мин. Затем больному вводят внутривенно атропина сульфат в дозе 1 мл 0,1 % раствора и снова определяют частоту сокращений сердца. Атропин обладает ваголитическим эффектом, и у здоровых людей частота сердечных сокращений увеличивается не менее чем на 25—30 % по сравнению с исходной. У больных с первичной (органической) формой синдрома слабости синусового узла частота сердечных сокращений после введения возрастает незначительно и никогда не превышает 90 в 1 мин. При вагусной (вторичной) форме синдрома слабости синусового узла после внутривенного введения атропина частота сердечного ритма возрастает до величины более 90 в 1 мин и может даже приблизиться к величинам, характерным для здоровых лиц.

Б. Симпатомиметическая проба производится с внутривенным введением изопропилнорадреналина гидрохлорида (изопротеренола, изадрина). Препарат обладает симпатомиметическим эффектом. Частота сердечных сокращений определяется до и после внутривенного вливания

2–3 мкг изопротеренола за 1 мин. У здоровых людей через 2-4 мин после введения препарата отмечается учащение пульса до величины более 90 в 1 мин, при синдроме слабости синусового узла число сердечных сокращений меняется незначительно, не достигает указанной величины.

Можно использовать также пробу с изадрином под язык. У здоровых лиц через 15–30 мин после приема под язык 5 мг изадрина частота сокращений сердца увеличивается на 10–15 в 1 мин.

У больных с синдромом слабости синусового узла выполнение пробы приводит к слабому учащению сердечной деятельности, число сокращений сердца увеличивается меньше, чем на 10-15 в 1 мин.

В. Полная вегетативная фармакологическая блокада (определение истинной, собственной частоты ритма синусового узла)

Выполнение этой фармакологической пробы имеет огромное диагностическое значение, так как позволяет оценить истинный синусовый ритм (истинный ритм синусового узла) и дифференцировать первичную (органическую) и вторичную (вагусную) формы синдрома слабости синусового узла.

Истинный синусовый ритм или собственная (внутренняя) частота синусового ритма — это количество электрических импульсов, которые вырабатывает синусовый узел в условиях полного исключения влияний вегетативной нервной системы, то есть в условиях полной вегетативной фармакологической блокады.

Определение истинного синусового ритма производится по методу Jose и Collison (1970) в модификации Jordan и Mandel (1980).

Вначале больному вводится внутривенно р-адреноблокатор обзидан (для блокады симпатического отдела вегетативной нервной системы) в дозе 0,2 мг/кг массы тела со скоростью 1 мг в 1 минуту. Через 10 мин после окончания введения обзидана внутривенно вводят атропина сульфат (для блокады парасимпатического отдела вегетативной нервной системы) в дозе 0,04 мг/кг массы тела в течение 1-2 минут. Через 5 минут достигается полная вегетативная блокада синусового узла, которая сохраняется около 30 минут. В течение этого времени синусовый узел функционирует со своей собственной внутренней частотой.

По данным Jose и Collison (1970), истинный синусовый ритм (собственная частота ритма синусового узла) зависит от возраста и составляет 105 в 1 мин в возрасте от. 19 до 30 лет и 85 в 1 мин в возрасте от 55 до 64 лет.

Предложено рассчитывать должную истинную частоту ритма синусового узла для данного возраста по формуле:

$$\text{ДИРСУ} = 118{,}1 - (0{,}57 \times \text{возраст}),$$

где ДИРСУ — должный истинный ритм синусового узла, и затем сравнивать с полученным результатом у пациента.

Полученный результат считается нормальным, если в возрасте старше 45 лет он варьирует в диапазоне ДИРСУ ± 18 %, а в возрасте до 45 лет ДИРСУ ± 14 %.

6 Зак. 1688

Величина истинного ритма синусового узла меньшая, чем нижняя граница должной величины, позволяет считать, что синдром слабости синусового узла имеет органическую природу. Нормальная величина истинного ритма синусового узла указывает на вагусную природу синдрома слабости синусового узла.

Эктопические (гетеротопные) ритмы, обусловленные преобладанием автоматизма эктопических центров

МЕДЛЕННЫЕ ВЫСКАЛЬЗЫВАЮЩИЕ (ЗАМЕЩАЮЩИЕ) РИТМЫ И КОМПЛЕКСЫ

Медленные выскальзывающие (замещающие) ритмы и комплексы — это несинусовые, эктопические отдельные комплексы (сокращения) или эктопические несинусовые ритмы, возникающие на фоне угнетения функции синусовогр узла и на фоне выраженных брадикардий любого генеза, в том числе при синоаурикулярной блокаде, а также при атриовентрикулярной блокаде II—III степени и при синдроме слабости синусового узла.

В этой ситуации отдельные выскальзывающие (замещающие) сокращения или ритмы исходят из предсердий, атриовентрикулярного соединения или из желудочков, то есть из центров автоматизма II и III порядка, являются эктопическими гетеротопными и могут рассматриваться как вынужденно-компенсаторные, так как защищают сердце от длительных периодов асистолии, вызванных угнетением синусового узла. С этой точки зрения эти гетеротопные комплексы или ритмы, обусловленные преобладанием автоматизма эктопических центров, более правильно называть замещающими, а не выскальзывающими, и далее мы будем пользоваться термином «замещающие комплексы и ритмы».

Этиология замещающих комплексов и ритмов разнообразна, они могут наблюдаться при различных видах органической и функциональной патологии сердца (см. разделы «Этиология нарушений ритма сердца и проводимости» и «Синдром слабости синусового узла»).

Клинико-электрокардиографическая диагностика замещающих комплексов

В клинической картине доминирует симптоматика основного заболевания, вызвавшего это нарушение ритма. В связи с брадикардией и длительной паузой, предшествующей появлению замещающего комплекса, больные испытывают головокружение, потемнение перед глазами, с появлением замещающего (выскальзывающего) сокращения эти явления могут временно исчезать, затем вскоре появляются вновь, так как синдром брадикардии продолжает существовать.

При пальпации пульса и аускультации сердца определяется аритмия, но в отличие от экстрасистолии пауза перед замещающими сокращениями не короткая, а длинная, в замещающем сокращении может быть усилен I тон.

Как указывалось выше, замещающие комплексы (сокращения) могут происходить из предсердий, атриовентрикулярного соединения (чаще всего) или из желудочков.

Электрокардиограмма *при предсердных замещающих комплексах* имеет следующие характерные особенности:

- появлению замещающего комплекса предшествует удлиненная пауза (интервал R-R, предшествующий замещающему комплексу, удлинен), интервал R-R, следующий за выскальзывающим комплексом, нормальный или укорочен;
- в выскальзывающем (замещающем) комплексе желудочковый комплекс не изменен, а зубец Р подвержен изменениям — меняется его форма и полярность (зубец Р деформирован, двухфазный или отрицательный).

Замещающие предсердные комплексы могут возникать в различных отделах левого или правого предсердия. Большого практического значения определение участка предсердий, из которого исходит замещающий комплекс, не имеет. Тем не менее, некоторые авторы приводят определенные электрокардиографические признаки, позволяющие предположить, в каком участке предсердий «рождается» замещающий импульс. Так, например, М, С. Кушаковский (2004) указывает на следующие признаки нижнепредсердного замещающего импульса: зубец Р отрицательный в отведениях II, III, aVF, причем, эта электрокардиографическая симптоматика одинакова независимо от того, из какого предсердия (левого или правого) исходит замещающий импульс.

Если зубец Р замещающего комплекса в отведении V_1 имеет типичную форму «щит и меч», можно предполагать, что он исходит из левого предсердия (описание этого признака изложено далее в разделе «Клинико-электрокардиографическая диагностика замещающих ритмов»).

В практической деятельности терапевту целесообразно предположить наличие предсердного замещающего комплекса на основании деформации в нем зубца Р или его негативности и не пытаться точно указать тот участок предсердий, из которого он исходит.

Замещающий предсердный комплекс показан на рис. 21.

Электрокардиограмма *при замещающих комплексах из атриовентрикулярного соединения* имеет следующие характерные особенности:

- появлению замещающего комплекса предшествует удлиненная пауза: интервал R-R, предшествующий замещающему комплексу, удлинен; интервал R-R, следующий за замещающим комплексом, нормальный или укорочен;
- в замещающем комплексе желудочковый комплекс не изменен, зубец Р или не виден, если речь идет о замещающем комплексе из атриовентрикулярного соединения с одновременным возбуждением

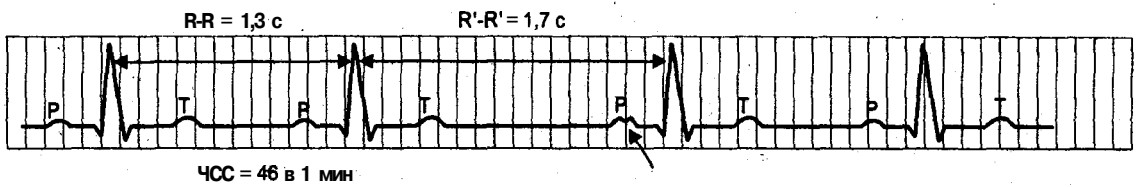

Рис. 21. Замещающий предсердный комплекс (показан стрелкой) на фоне синдрома слабости синусового узла (стойкая брадикардия 46в 1 мин). В замещающем предсердном комплексе зубец P деформирован. Интервал R'-R', предшествующий замещающему комплексу, значительно длиннее (1,7с) по сравнению с обычным R-R.

предсердий и желудочков, или зубец Р отрицательный и расположен позади желудочкового комплекса при замещающем комплексе с предшествующим возбуждением желудочков; редко встречаются замещающие комплексы из атриовентрикулярного соединения с предшествующим возбуждением предсердий (зубец Р в этом случае отрицательный и располагается перед желудочковым комплексом).

ЭКГ при замещающих комплексах из атриовентрикулярного соединения представлена на рис. 22.

Электрокардиограмма *при замещающих комплексах из желудочков* характеризуется следующими признаками:

- появлению замещающего желудочкового комплекса предшествует удлиненная пауза (интервал R-R, предшествующий замещающему желудочковому комплексу, удлинен; интервал R-R, следующий за замещающим комплексом, нормальный или укорочен);
- замещающий комплекс имеет форму желудочковой экстрасистолы: комплекс QRS расширен (> 0,12 с), расщеплен и дискордантен по отношению к ST-T; определение источника «выскальзывающего» (замещающего) комплекса (из левого или правого желудочка производится так же, как при желудочковой экстрасистолии — см. далее).

Замещающий желудочковый комплекс представлен на рис. 23.

Клинико-электрокардиографическая диагностика замещающих ритмов

О медленных замещающих ритмах принято говорить в том случае, когда под влиянием эктопических автоматических центров II или III порядка возникает более трех сокращений (комплексов) подряд. При эктопических замещающих ритмах импульсы для возбуждения сердца могут исходить из предсердий, атриовентрикулярного соединения или из желудочков. Соответственно различают эктопические замещающие ритмы предсердные, из атриовентрикулярного соединения и желудочковые.

Эктопические центры автоматизма (водители ритма) обладают различной способностью к генерации электрических импульсов и, следовательно, обусловливают различную частоту сердечных сокращений.

Так, верхние отделы обоих предсердий вырабатывают электрические импульсы с частотой 55-60 в 1 мин; нижние отделы предсердий — 45-50 в 1 мин; атриовентрикулярное соединение при ритме с одновременным возбуждением предсердий и желудочков — 40—45 (иногда 50) в 1 мин; при ритме с предшествующим возбуждением желудочков — 35-40 (иногда 45) в 1 мин; ножки пучка Гиса и сеть волокон Пуркинье от 20-25 до 30 (иногда 35) в 1 мин.

Как правило, замещающие сердечные ритмы наблюдаются при органических заболеваниях сердечно-сосудистой системы (ишемическая болезнь сердца, артериальная гипертензия, миокардиты, кардиомиопатии, кардиосклерозы и др.) и редко — при функциональных нарушениях.

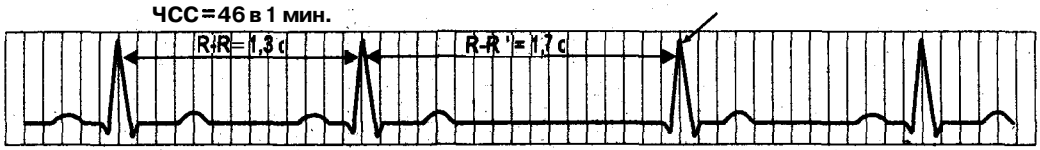

Рис. 22 Замещающий комплекс из атриовентрикулярного соединения с одновременным возбуждением предсердий и желудочков (показан стрелкой) на фоне синдрома слабости синусового узла (стойкая брадикардия 46 в 1 мин). В замещающем комплексе зубец P не виден, интервал R-R', предшествующий замещающему комплексу, значительно длиннее (1,7с) по сравнению с обычным R-R.

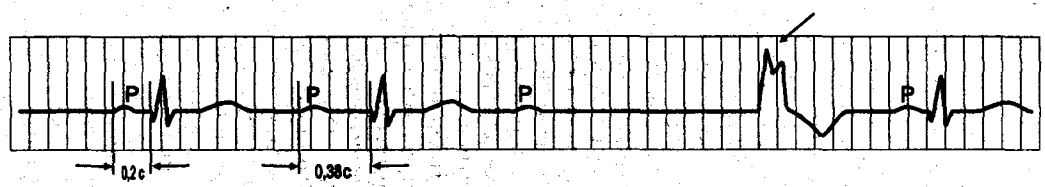

Рис. 23 . Замещающий желудочковый комплекс при атриовентрикулярной блокаде II степени. Замещающий комплекс

Клиническая картина при замещающих сердечных ритмах определяется основным заболеванием. Специфических жалоб и симптомов нет. Часто беспокоят головокружения, обморочные состояния. Можно лишь отметить редкий ритмичный пульс и брадикардию при аускультации сердца, наиболее значительно выраженные при замещающих ритмах из атриовентрикулярного соединения и особенно при желудочковом замещающем ритме.

Электрокардиограмма при предсердном замещающем ритме

Электрокардиограмма при предсердном замещающем ритме имеет следующие особенности:

- ритм сокращений желудочков правильный, расстояния R-R одинаковые, число сокращений сердца составляет около 60 в 1 мин, но при нижнепредсердном ритме понижается до 45–50 в 1 мин;
- каждому желудочковому комплексу предшествует зубец P, однако он изменен (двухфазный, деформированный или отрицательный);
- желудочковый комплекс не изменен;
- интервал P-Q нормальной продолжительности, однако, при нижнепредсердном замещающем ритме может оказаться укороченным.

Точная топическая диагностика предсердного замещающего ритма (из левого или правого предсердия) не всегда возможна, да и не обязательна для практического врача. Достаточно просто констатировать наличие предсердного ритма. Тем не менее отдельные авторы приводят некоторые электрокардиографические признаки лево- и правопредсердного ритмов.

Так, В. Н. Орлов (1989) приводит следующие электрокардиографические признаки левопредсердного, правопредсердного ритмов и ритма из коронарного синуса.

Для *правопредсердного ритма* характерны следующие изменения на электрокардиограмме:

- зубцы P отрицательные в отведениях с V_1 до V_6 или во II, III, aVF или одновременно во II, III, aVF и с V_1 по V_6.

При *ритме коронарного синуса* водителем ритма становятся клетки, локализованные в нижнем отделе правого предсердия и коронарном синусе, который находится в правом предсердии вблизи атриовентрикулярного отверстия. Электрические импульсы распространяются по предсердиям ретроградно вверх. На электрокардиограмме ритм коронарного синуса характеризуется следующими признаками:

- зубцы P во II, III и aVF отведениях отрицательные;
- зубцы P в отведениях I, aVR положительные;
- зубцы P в грудных отведениях с V_1 по V_6 или положительные, или двухфазные с первоначальной положительной фазой (±);
- интервал P-Q укорочен (обычно меньше 0,12 с) в связи с тем, что коронарный синус расположен недалеко от атриовентрикулярного узла (многие авторы считают, что длительность интервала P-Q может быть нормальной);

- нормальная форма желудочкового комплекса QRST.

Электрокардиограмма при ритме коронарного синуса приведена на рис. 24.

При *левопредсердном ритме* на электрокардиограмме регистрируется отрицательный зубец Р в отведениях II, III, aVF и в грудных отведениях с V_3 по V_6, зубец Р в отведении aVR положительный. Может отмечаться отрицательный зубец Р в отведениях I и aVL.

Как видно из приведенных данных, электрокардиограмма при эктопическом ритме из нижних отделов правого и левого предсердий и при ритме коронарного синуса одинакова: отрицательный зубец Р регистрируется в отведениях II, III, aVF, а в отведениях aVR и I он положительный. Поэтому принято говорить, что при наличии такой электрокардиограммы эктопический ритм является нижнепредсердным.

М. С. Кушаковский (2004) приводит электрокардиографические признаки, характерные для нижнего левопредсердного эктопического ритма:

- отрицательные зубцы Р в отведениях II, III, aVF, иногда в I, часто в V_5–V_6;
- положительный зубец Р в отведении aVR;
- особая форма зубца Р в отведении V_1 («купол и шпиль» или «щит и меч»), причем этот признак считается специфическим для нижнего левопредсердного ритма; зубец P_{V_1} начинается в виде куполообразного подъема высотой от 0,1 до 0,25 мВ (отражение активации левого предсердия) и заканчивается узким пиком, имеющим амплитуду 0,22–0,45 мВ (отражение возбуждения правого предсердия); расстояние между вершинами этих компонентов составляет 0,03-005 с.

Электрокардиограмма, характерная для замещающего нижнего левопредсердного ритма, представлена на рис. 25.

Электрокардиограмм при замещающих ритмах из атриовентрикулярного соединения

М. С. Кушаковский (2004) выделяет 4 электрокардиографических варианта замещающих ритмов и комплексов из атриовентрикулярного соединения:

а) с одновременным возбуждением предсердий и желудочков;
б) с предшествующим возбуждением желудочков;
в) с предшествующим возбуждением предсердий;
г) с предшествующим возбуждением желудочков и полной ретроградной блокадой проведения импульса на предсердия.

Электрокардиографическими признаками замещающего ритма из атриовентрикулярного соединения с одновременным возбуждением предсердий и желудочков являются следующие:

- отсутствие зубцов Р (отрицательный зубец Р наслаивается на комплекс QRS, располагается внутри него и потому не виден на обычной электрокардиограмме, но может быть обнаружен на внутрипредсердной или чреспищеводной электрокардиограмме);

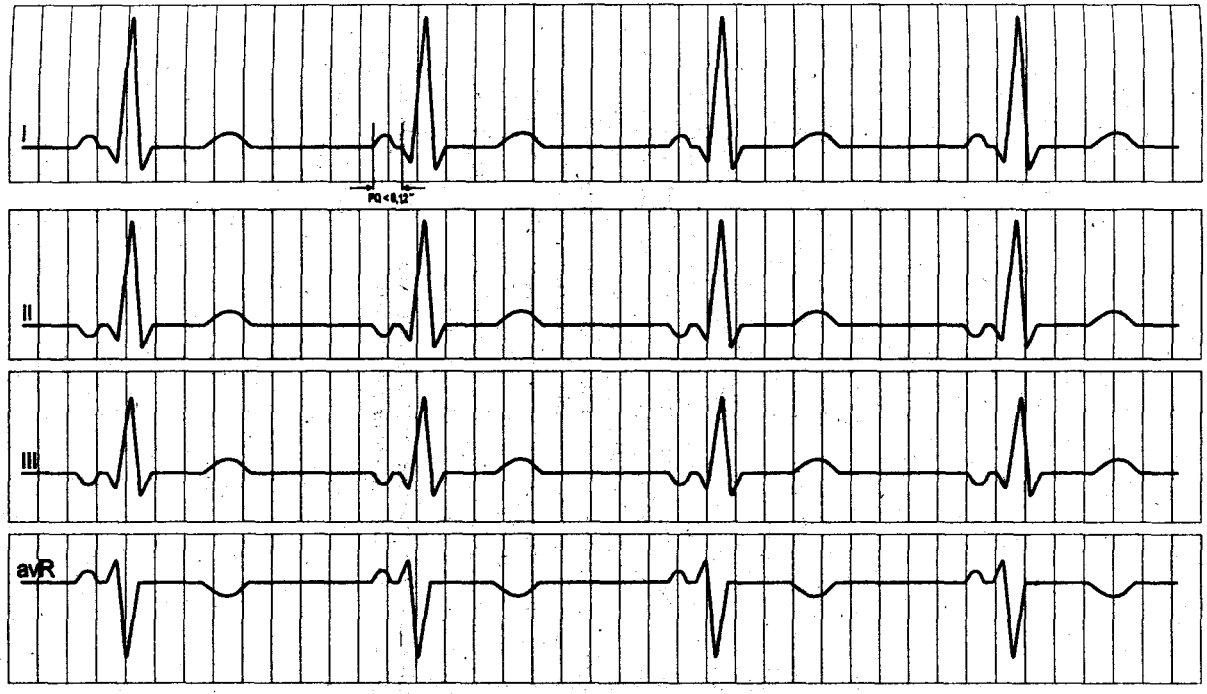

Рис. 24. Электрокардиограмма при ритме коронарного синуса. Зубцы P_I (+), зубцы P_{II-III} (-), зубец P_{aVR} (+), интервал P-Q укорочен.

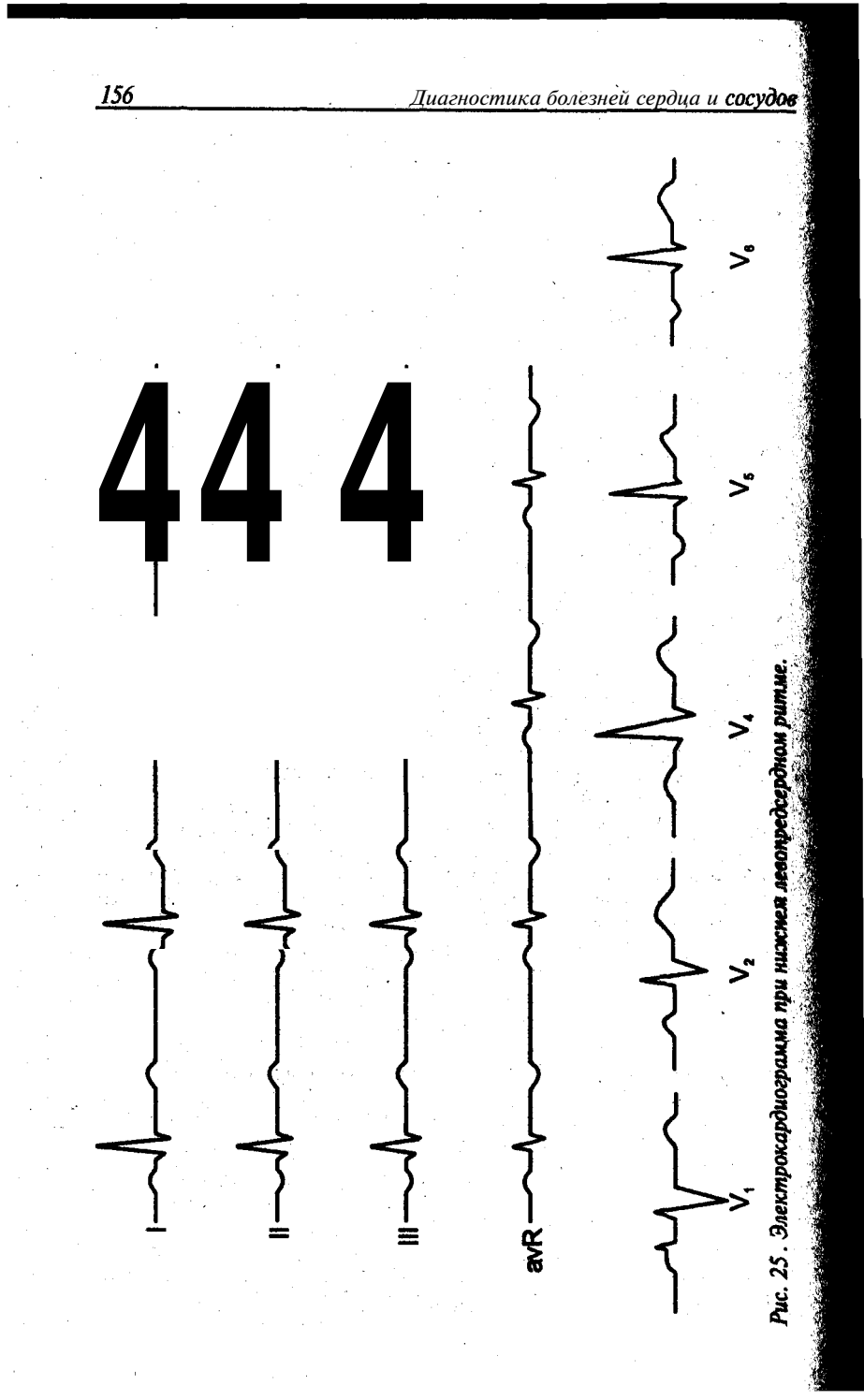

Рис. 25. Электрокардиограмма при низкем левопредсердном ритме.

- нормальный комплекс QRS (иногда могут наблюдаться незначительные изменения формы комплекса QRS за счет наслаивания на него зубца P);
- правильный, регулярный ритм желудочков (постоянная длительность интервала R-R на протяжении всей записи электрокардиограммы);
- частота сокращений сердца около 40-45 в 1 минуту.

Электрокардиограмма при замещающем ритме из атриовентрикулярного соединения с одновременным возбуждением предсердий и желудочков представлена на рис. 26.

Для ритма из атриовентрикулярного соединения с предшествующим возбуждением желудочков характерны следующие электрокардиографические проявления:

- зубцы P отрицательные и расположены после комплекса QRS, в отведении aVR зубец P положителен;
- комплекс QRS нормальной формы и ширины, располагается перед отрицательным зубцом P;
- ритм желудочков правильный, регулярный (интервалы R-R одинаковы на протяжении всей записи;
- частота сокращений сердца —35—40 в 1 мин;
- интервал R(Q)-P — время ретроградного вентрикулярно-атриального проведения (от начала зубца R(Q) до начала отрицательного зубца P) обычно равно 0,08-0,10 с, не превышает 0,2 с; более продолжительный интервал R(Q)-P указывает на ретроградную вентрикулярно-атриальную блокаду I ст.

Электрокардиограмма при ритме атриовентрикулярного соединения с предшествующим возбуждением желудочков представлена на рис. 27.

Замещающий ритм из атриовентрикулярного соединения с предшествующим возбуждением желудочков и полной ретроградной вентрикулярно-аурикулярной блокадой встречается довольно редко. В этих случаях на электрокардиограмме отсутствуют ретроградные отрицательные зубцы P и соответствующие им предсердные волны не регистрируются также на предсердной электрокардиограмме. Вместо ретроградных отрицательных зубцов P после комплекса QRS в некоторых циклах могут регистрироваться приходящие своевременно синусовые зубцы P (положительные зубцы P в отведениях II, III, aVF).

Замещающий ритм из атриовентрикулярного соединения с предшествующим возбуждением предсердий считается сравнительно редким вариантом, и для его возникновения необходимо наличие одного из условий: или выраженное ускорение ретроградного проведения импульса из атриовентрикулярного соединения к предсердиям, или замедление антеградного проведения импульса к желудочкам. Электрокардиограмма при замещающем ритме из атриовентрикулярного соединения с предшествующим возбуждением предсердий практически сходна с электрокардиограммой при нижнепредсердном ритме. Надежно различить эти два вида замещающих ритмов можно лишь с помощью электрограммы предсердий.



Рис. 26. Электрокардиограмма при замещающем ритме из атриовентрикулярного соединения с одновременным возбуждением предсердий и желудочков (возникает при одинаковой скорости орто- и ретроградной проводимости):

- отсутствует зубец P;
- правильный регулярный ритм (одинаковые интервалы R-R);
- отсутствие изменений комплекса QRS;
- число сокращений сердца 40 в 1 мин.

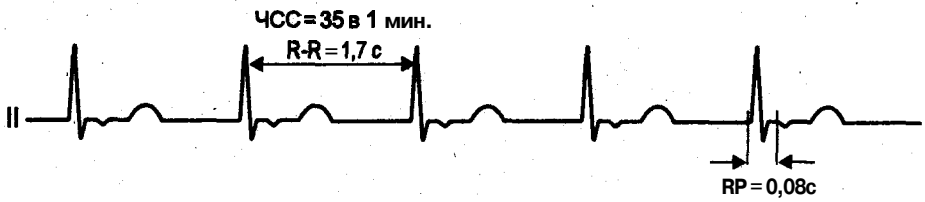

Рис. 27. Электрокардиограмма при замещающем ритме из атриовентрикулярного соединения с предшествующим возбуждением желудочков:

- зубцы P отрицательные, расположены после комплекса QRS;
- комплекс QRS не изменен;
- ритм желудочков правильный, частота сокращений желудочков 35 в 1 мин;
- вентрикулярно-атриальная проводимость не нарушена (интервал RP= 0,08 с).

Многие специалисты ставят знак равенства между ритмом из атриовентрикулярного соединения с предшествующим возбуждением предсердий и нижнепредсердным ритмом.

Основными электрокардиографическими признаками ритма из атриовентрикулярного соединения с предшествующим возбуждением предсердий являются:

- отрицательный зубец Р в отведениях I, II, III, aVL, aVF, V_{4-6};
- отрицательный зубец Р предшествует желудочковому комплексу;
- положительный зубец Р в отведении aVR;
- неизмененный комплекс QRS;
- ритм желудочков правильный, расстояние R-R одинаково на протяжении всей электрокардиограммы;
- интервал P-Q укорочен;
- частота сокращений сердца — 45—50 в 1 мин.

Электрокардиограмма при замещающем ритме из атриовентрикулярного соединения с предшествующим возбуждением предсердий представлена на рис. 28.

Электрокардиограмма при замещающем желудочковом (идиовентрикулярном) ритме

При этом нарушении сердечного ритма центром автоматизма (водителем сердечного ритма) становится проводящая система желудочков: ножки и ветви пучка Гиса, сеть Пуркинье. Наиболее часто идиовентрикулярный ритм возникает при дистальной полной атриовентрикулярной блокаде и указывает на тяжелое поражение миокарда. Идиовентрикулярный ритм нередко предшествует асистолии сердца и требует электрокардиостимуляции.

Электрокардиографическими признаками замещающего идиовентрикулярного ритма являются:

- редкий ритм сокращений сердца (число сердечных сокращений колеблется от 20—25 до 35 в 1 мин в зависимости от локализации центра автоматизма в более высоких или низких отделах проводящей системы желудочков; самая низкая частота сокращений сердца отмечается при локализации эктопического центра автоматизма в волокнах Пуркинье);
- расширение и деформация комплекса QRS по типу блокады ножки пучка Гиса (ширина комплекса более 0,12 с, самый большой, главный зубец комплекса QRS направлен дискордантно по отношению к интервалу S-T и зубцу Т; комплекс QRS деформирован). Деформация желудочкового комплекса объясняется неодновременным возбуждением желудочков: первым возбуждается желудочек, в котором находится эктопический водитель ритма; после этого медленно возбуждается второй желудочек. Определение источника водителя ритма (правый или левый желудочек) производится так же, как при желудочковой экстрасистолии (см. далее). Если форма желудочкового комплекса похожа на правожелудочковую экстрасистолу или блокаду левой ножки пучка Гиса, эктопический водитель ритма расположен в

правом желудочке, если же форма желудочкового комплекса похожа на левожелудочковую экстрасистолу или блокаду правой ножки пучка Гиса, речь идет об идиовентрикулярном ритме с локализацией эктопического центра автоматизма в левом желудочке;

- регулярный, правильный ритм желудочков (интервалы R-R одинаковы на протяжении всей электрокардиограммы);
- отсутствие закономерной связи комплексов QRS с зубцами Р (при замещающем идиовентрикулярном ритме в сочетании с полной атриовентрикулярной блокадой); в этом случае регистрируются положительные зубцы Р, которые возникают регулярно с частотой, большей, чем частота желудочковых комплексов (то есть предсердия работают в своем обычном ритме, источником которого является синусовый узел, а желудочки — в медленном ритме под влиянием импульсов из центра автоматизма, располагающегося в одном из желудочков); интервалы Р-Р равны;
- отсутствие зубца Р при полном угнетении функции автоматизма синусового узла предсердий и атриовентрикулярного соединения; как правило, импульс из желудочков ретроградно на предсердия не распространяется; в редких случаях возможно ретроградное проведение электрического импульса из желудочков на предсердия и появление отрицательного зубца Р после желудочкового комплекса.

Электрокардиограмма при идиовентрикулярном ритме представлена на рис. 29.

УСКОРЕННЫЕ ЭКТОПИЧЕСКИЕ РИТМЫ (НЕПАРОКСИЗМАЛЬНЫЕ ТАХИКАРДИИ)

Ускоренные эктопические ритмы (непароксизмальные тахикардии) — это неприступообразное учащение сердечного ритма, обусловленное патологическим возрастанием активности эктопических центров автоматизма, локализованных в предсердиях, атриовентрикулярном соединении или желудочках.

Ускоренные эктопические ритмы, как правило, наблюдаются при тяжелом поражении миокарда (диффузный миокардит, инфаркт миокарда, хроническая ишемия миокарда, кардиомиопатия), интоксикации сердечными гликозидами, при гипоксии, гиперкатехоламинемии, хирургических операциях на открытом сердце и не являются замещающими, а отражают увеличенный (патологический) автоматизм эктопических центров. Повышение функции автоматизма эктопических центров обусловлено повышением частоты спонтанной деполяризации их клеток. В зависимости от локализации эктопического центра автоматизма различают ускоренные эктопические ритмы предсердные, из атриовентрикулярного соединения, желудочковые.

По сравнению с замещающими эктопическими ритмами при ускоренных эктопических ритмах наблюдается бо́льшая частота сокращений сердца.

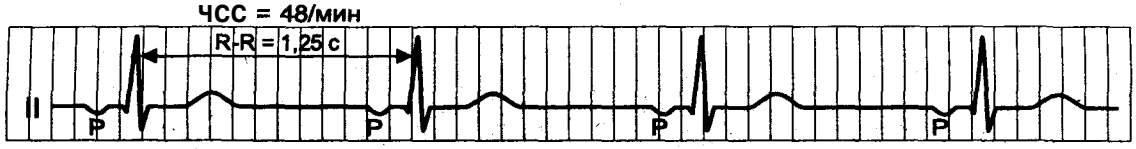

Рис. 28. Электрокардиограмма при ритме из атриовентрикулярного соединения с предшествующим возбуждением предсердий:

- зубец P отрицательный, располагается перед желудочковым комплексом;
- комплексы QRS не изменены;
- ритм желудочков правильный, регулярный (интервалы R-R одинаковые);
- частота сокращений сердца 48 в 1 мин.

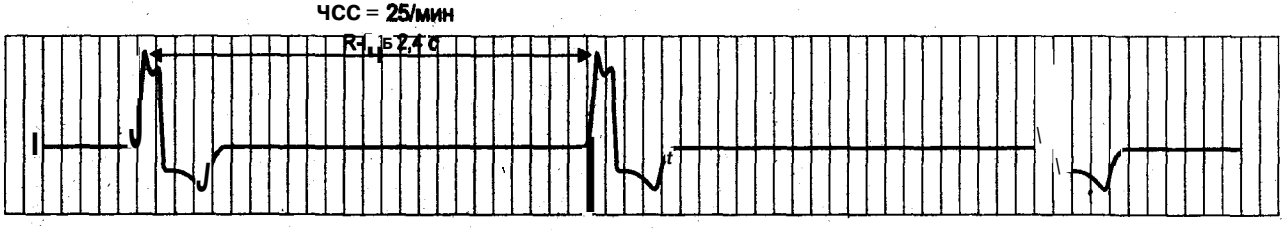

Рис. 29. Электрокардиограмма при идиовентрикулярном ритме (водитель ритма в правой ножке пучка Гиса):

- редкий ритм сокращений желудочков 25 в 1 мин;
- правильный, регулярный ритм желудочков (R-R одинаковые на протяжении всей электрокардиограммы);
- желудочковый комплекс деформирован (по типу блокады ножки пучка Гиса), расширен, интервал S-T и зубец T дискордантны по отношению к главному зубцу желудочкового комплекса;
- зубец P отсутствует.

Принято считать, что верхним пределом частоты сокращений сердца при ускоренных эктопических ритмах является 120—130 в 1 мин. По мнению М. С. Кушаковского (2004) эта граница не может быть жесткой, строго ограниченной. Нижний предел частоты сердечных сокращений при этом нарушении сердечного ритма также не определен и может колебаться от 60 до 90 в 1 мин. Следует отметить, что частота ускоренных эктопических ритмов, конечно, зависит, в первую очередь от количественной способности продуцировать электрические импульсы. Однако в любом случае частота сокращений сердца при ускоренных эктопических ритмах (непароксизмальной тахикардии) ниже, чем при пароксизмальной тахикардии.

Электрокардиографические признаки ускоренных эктопических ритмов — предсердных, из атриовентрикулярного соединения, желудочковых — абсолютно идентичны ЭКГ-признакам пароксизмальных тахикардий — предсердных, из атриовентрикулярного соединения, желудочковых (см. раздел «Пароксизмальные тахикардии»). Однако существуют клинические особенности ускоренных эктопических ритмов, отличающие их от пароксизмальных тахикардий, и они заключаются в следующем:

- постепенное начало («период разогрева») и окончание. В связи с этим у больных отсутствует ощущение учащенного сердцебиения (для пароксизмальной тахикардии характерны внезапное начало и внезапное окончание);
- меньшая частота сокращений сердца (120-130 в 1 мин) по сравнению с пароксизмальной тахикардией, при которой число сердечных сокращений обычно превышает 140—160 в 1 мин;
- сохранение синусовых реакций при суправентрикулярных ускоренных эктопических ритмах, то есть изменение частоты сердечного ритма при перемене положения тела, глубоком дыхании, физической или психоэмоциональной нагрузке, ингаляции амилнитрита (при суправентрикулярной пароксизмальной тахикардии частота сердечного ритма не меняется);
- чувствительность предсердных ускоренных ритмов к вагусным воздействиям («вагусные» пробы замедляют сердечный ритм), что не характерно для предсердной пароксизмальной тахикардии.

МИГРАЦИЯ СУПРАВЕНТРИКУЛЯРНОГО ВОДИТЕЛЯ РИТМА

Миграция суправентрикулярного водителя ритма — это постепенное перемещение источника возбуждения сердца (водителя сердечного ритма) от синусового узла к предсердиям, атриовентрикулярному соединению и обратно. Миграция суправентрикулярного водителя ритма наблюдается при повышенном тонусе блуждающего нерва у молодых людей (при этом отсутствует органическая патология миокарда),

а также часто при различных заболеваниях сердца (миокардит любого генеза, кардиомиопатии, миокардиодистрофии, ишемическая болезнь сердца), синдроме слабости синусового узла.

Патофизиологической основой миграции суправентрикулярного ритма является неодинаковая (меняющаяся) скорость диастолической деполяризации в синусовом узле, предсердиях (в предсердных специализированных клетках), в области атриовентрикулярного соединения.

Клиническая картина миграции суправентрикулярного водителя ритма не имеет каких-либо специфических проявлений. Можно лишь отметить небольшую и непостоянную аритмию пульса (колебания длительности интервалов между пульсовыми волнами).

Основные клинические проявления обусловлены, конечно, заболеванием, вызвавшим миграцию суправентрикулярного водителя ритма.

Электрокардиографическая картина миграции суправентрикулярного водителя ритма характеризуется следующими признаками:

- последовательное изменение формы, амплитуды и полярности зубцов P от одного сердечного цикла к другому. Вначале зубец P в одном или нескольких электрокардиографических комплексах нормальный, положительный (водителем ритма является синусовый узел). Далее появляются электрокардиографические комплексы с измененным, деформированным, но положительным зубцом P (водитель ритма в предсердиях), затем зубец P может стать отрицательным в отведениях II, III, aVF (водитель ритма переместился в нижние отделы предсердий). В последующем регистрируются электрокардиографические комплексы, указывающие на перемещение водителя ритма в атриовентрикулярное соединение (при локализации водителя ритма в атриовентрикулярном соединении и одновременном возбуждении предсердий и желудочков зубец P не регистрируется, а при предшествующем возбуждении желудочков после комплекса QRS регистрируется отрицательный зубец P; в редких случаях при перемещении водителя ритма в атриовентрикулярное соединение возможно предшествующее возбуждение предсердий, и тогда отрицательный зубец P располагается перед желудочковым комплексом). После указанных «блужданий», перемещений водителя ритма снова наблюдается синусовый ритм;
- меняющаяся длительность интервала P-Q; вначале он постепенно укорачивается в отдельных циклах, затем нормализуется; изменение длительности интервала P-Q обусловлено постоянным перемещением водителя ритма от синусового узла к атриовентрикулярному соединению и обратно;
- нерезко выраженные колебания длительности интервала R-R, что свидетельствует о небольшой аритмии желудочков, связанной с различной способностью к автоматизму центров, становящихся водителем ритма при его миграции.

Электрокардиограмма при миграции суправентрикулярного водителя ритма представлена на рис. 30.

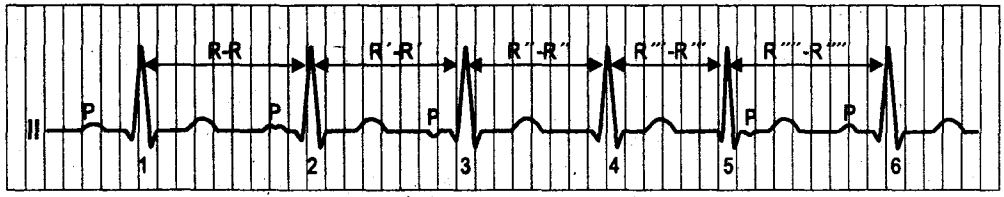

Рис. JO. Миграция водителя ритма.

Перемещение источника ритма от синусового узла к А-В-соединенению и обратно (синусовый узел, коронарный синус, верхняя часть А-В-соединения, иногда средняя и нижняя часть)

ЭКГ-признаки:

1. Постепенно изменяющаяся длина интервала P-Q (при перемещении водителя к А-В-соединению P-Q укорачивается)
2. Изменяется форма, амплитуда и направление зубца P
3. Нерезко выраженные колебания интервалов R-R (P-P)

1) водитель ритма в синусовом узле;
2) водитель ритма в предсердиях;
3) водитель ритма в нижних отделах предсердий;
4) водитель ритма в атриовентрикулярном соединении (предсердия и желудочки возбуждаются одновременно);
5) водитель ритма в атриовентрикулярном соединении (возбуждение желудочков предшествует возбуждению предсердий);
6) водителем ритма является синусовый узел.

АТРИОВЕНТРИКУЛЯРНАЯ ДИССОЦИАЦИЯ

Атриовентрикулярная диссоциация — форма нарушения сердечного ритма; при которой наблюдается независимая активация **предсердий** и желудочков импульсами различного происхождения (М. С. **Кушаковский,** 2004). При **атриовентрикулярной** диссоциации предсердия сокращаются под влиянием импульсов, исходящих из синусового узла, предсердных центров или из атриовентрикулярного соединения, а желудочки — под влиянием импульсов, генерируемых в **атриовентрикулярном** соединении или в желудочковых центрах.

Различают *2варианта атриовентрикулярной* ***диссоциации***:

- неполная **атриовентрикулярная** диссоциация **или атриовентрикулярная** диссоциация с захватами желудочков;
- полная атриовентрикулярная диссоциация (без захвата желудочков) или **изоритмическая** атриовентрикулярная диссоциация.

Неполная атриовентрикулярная диссоциация

Неполная атриовентрикулярная диссоциация с захватом желудочков — такой вариант атриовентрикулярной диссоциации, при которой предсердия и желудочки работают независимо друг от друга (диссоциация), но сохранена проводимость от предсердий к желудочкам и синусовый импульс может пройти через **атриовентрикулярное** соединение (когда оно не в рефрактерном Состоянии) и вызвать сокращение желудочков (захват или **интерференция).**

Старое название этого вида нарушений — диссоциация с интерференцией. В основе неполной атриовентрикулярной диссоциации с захватом желудочков обычно лежит один из следующих механизмов:

- угнетение автоматизма синусового узла, причем количество импульсов в единицу времени, генерируемых синусовым **узлом,** уменьшается до величины, меньшей, чем физиологический автоматизм атриовентрикулярного соединения;
- уменьшение количества импульсов, достигающих атриовентрикулярного соединения, вследствие синоатриальной или атриовентрикулярной блокады (при этом количество **импульсов,** вырабатываемых в синусовом узле, нормальное);
- изначально ускоренный ритм атриовентрикулярного соединения или ускоренный **идиовентрикулярный** ритм вследствие первичного повышения активности эктопических центров.

При атриовентрикулярной диссоциации активность нижележащих эктопических центров выше активности синусового **узла.**

В некоторых случаях **указанные** механизмы могут сочетаться. **Необходимо** также отметить, что при атриовентрикулярной диссоциации ретроградное **(вентрикулярно-атриальное)** проведение импульсов нарушено, вместе с тем антеградное **(атриовентрикулярное)** — сохранено, то есть существует однонаправленная блокада. Сохранение антеградного проведения импульсов создает условия для того, **чтобы** импульс из синусового узла **вызвал** сокращение **«захват»** желудочков.

Это возможно только тогда, когда миокард и проводящая система желудочков выходят из состояния рефрактерности, обусловленной более частыми электрическими импульсами из атриовентрикулярного соединения или из желудочковых центров.

В определенной мере атриовентрикулярная диссоциация сходна с ритмом из атриовентрикулярного соединения. Однако в отличие от атриовентрикулярной диссоциации при ритме из атриовентрикулярного соединения сохраняется ретроградное вентрикулоатриальное проведение. В отличие от полной атриовентрикулярной блокады при атриовентрикулярной диссоциации не нарушено проведение электрического импульса через атриовентрикулярное соединение.

Атриовентрикулярная диссоциация обычно развивается при выраженном поражении миокарда (при активном ревмокардите, кардиомиопатиях, инфаркте миокарда), при интоксикации сердечными гликозидами, при опухоли сердца, передозировке антиаритмических препаратов, при пороках сердца. Изредка атриовентрикулярная диссоциация наблюдается у здоровых молодых людей, как проявление высокого тонуса блуждающего нерва.

Специфических клинических проявлений атриовентрикулярной диссоциация не имеет. При аускультации сердца временами у больных прослушивается громкий, «пушечный» тон Стражеско (усиленный I тон вследствие одновременного сокращения предсердий и желудочков). Иногда видна пульсация шейных вен.

Электрокардиографические признаки неполной атриовентрикулярной диссоциации с захватом желудочков:

- наличие двух независимых ритмов: из атриовентрикулярного соединения (комплексы QRS) и синусового (зубец P) — атриовентрикулярная диссоциация;
- отсутствие закономерной связи между зубцами P и комплексом QRS;
- правильный (регулярный) ритм предсердий (интервалы P-P одинаковы) и желудочков (интервалы R-R одинаковы);
- периодический «захват» желудочков (интерференция), то есть периодически желудочковый комплекс связан с предшествующим зубцом P;
- частота сокращений желудочков больше, чем предсердий.

Электрокардиограмма при неполной атриовентрикулярной диссоциации с захватом желудочков представлена на рис. 31.

Полная атриовентрикулярная диссоциация

Полная (изометрическая) атриовентрикулярная диссоциация без захвата желудочков характеризуется тем, что предсердия и желудочки возбуждаются автономно различными водителями ритма, но с одинаковой частотой. Импульсы из синусового узла не могут вызвать сокращения желудочков, так как желудочки активируются импульсами, исходящими из атриовентрикулярного соединения. В то же время ни один из импульсов, генерируемых в атриовентрикулярном соединении, не проводится ретроградно к предсердиям.

Электрокардиографическими признаками полной (изометрической) атриовентрикулярной диссоциации без захвата желудочков являются:

- правильный, регулярный ритм желудочков (интервалы R-R одинаковые);
- частота сокращений предсердий и желудочков одинакова (количество зубцов P и комплексов QRS одинаково, интервалы R-R=интервалам P-P);
- зубец P или полностью располагается на комплексе QRS, или перемещается вблизи комплекса QRS, располагаясь чуть впереди или позади него («флирт» зубца P с комплексом QRS), при этом зубец P положителен;
- связь комплекса QRS с зубцом P отсутствует, сцепления желудочков нет.

Электрокардиограмма при полной (изоритмической) атриовентрикулярной диссоциации представлена на рис. 32.

Эктопические (гетеротопные) ритмы, преимущественно обусловленные механизмом повторного входа волны возбуждения

ЭКСТРАСИСТОЛИЧЕСКАЯ АРИТМИЯ

Экстрасистолическая аритмия — нарушение сердечного ритма, заключающееся в преждевременном возбуждении и сокращении всего сердца или его отделов (экстрасистолия) под влиянием эктопических импульсов из различных участков проводящей системы.

Экстрасистолия — самое частое нарушение сердечного ритма. Этиология экстрасистолий полностью совпадает с этиологией аритмий в целом (см. в начале главы «Нарушения сердечного ритма и проводимости»). Основными патофизиологическими механизмами экстрасистолических аритмий являются механизм re-entry (повторного входа в участках миокарда или проводящей системы с различной скоростью проведения электрического импульса и однонаправленной блокадой его проведения) и триггерная активность (постдеполяризации мембран клеток предсердий, атриовентрикулярного соединения, желудочков). Они изложены в разделе «Этиология и патогенез нарушений сердечного ритма». Электрические импульсы для преждевременного сокращения сердца (экстрасистолии) могут возникать в предсердиях, атриовентрикулярном соединении, желудочках, соответственно, различают экстрасистолы предсердные, из атриовентрикулярного соединения, желудочковые.

Экстрасистолы могут постоянно исходить из одного и того же участка сердца, в этом случае они называются монотопными (моноформными, монофокусными) экстрасистолами и имеют одинаковую форму, одинаковый (постоянный) интервал сцепления, или предэкстрасистолический интервал. Интервал сцепления — это интервал от начала последнего перед экстрасистолой синусового зубца до начала зубца P в экстрасистоле (при

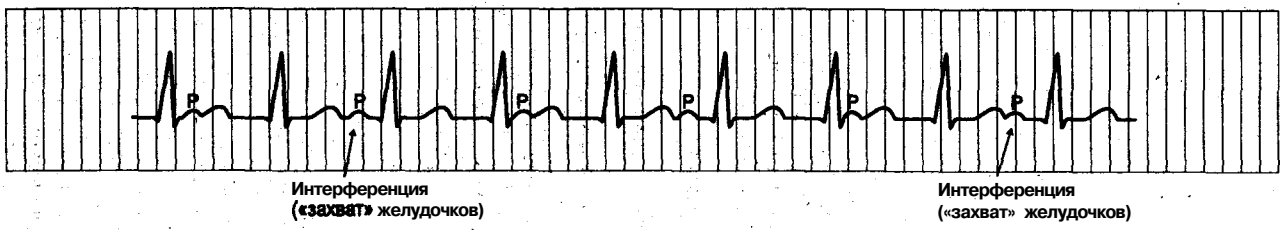

Рис. 31. Электрокардиограмма при неполной втриовентрикулярной диссоциации с «захватом» желудочков (диссоциация с интерференцией):

- два самостоятельных ритма — синусовый (зубец P) и из атриовентрикулярного соединения (комплекс QRS);
- ритм предсердий и желудочков правильный (интервалы R-R равны, интервалы P-P равны);
- частота сокращений желудочков больше, чем частота сокращений предсердий;
- периодическая связь желудочковых комплексов с зубцами P («захват» желудочков, интерференция).

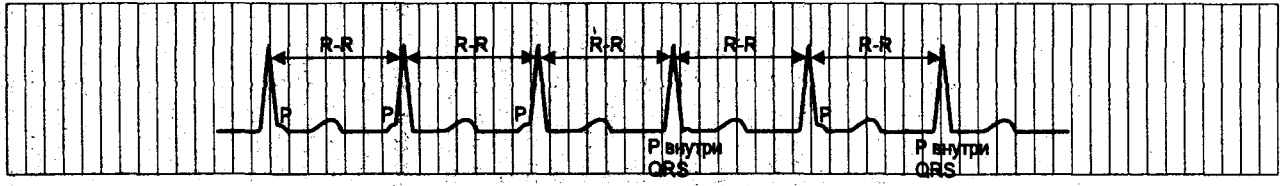

Рис. 32. Полная изометрическая атриовентрикулярная диссоциация без захвата желудочков:

- правильный ритм желудочков (R-R одинаковы);
- правильный ритм предсердий (P-P одинаковы, зубец P располагается внутри QRS или рядом с ним — на восходящем или нисходящем колене зубца R);
- число сокращений предсердий и желудочков одинаково.

предсердных экстрасистолах) или от предэкстрасистолического желудочкового комплекса до желудочкового комплекса в экстрасистоле при экстрасистолах из атриовентрикулярного соединения или желудочковых.

Возможны политопные (полиморфные, полифокусные) экстрасистолы, имеющие различную форму и различные интервалы сцепления. Политопные экстрасистолы возникают в различных участках сердца.

Экстрасистолы могут возникать в различные периоды диастолы: в ранней фазе диастолы, вскоре после окончания нормального предшествующего сокращения (ранние экстрасистолы), в середине диастолы или в конце ее (поздние экстрасистолы).

После экстрасистол обычно наблюдается удлиненная по сравнению с обычной компенсаторная пауза, которая бывает или неполная, или полная. При полной компенсаторной паузе сумма величин предэкстрасистолического и постэкстрасистолического интервалов равна двум основным интервалам R-R, при неполной — она менее двух R-R. Иногда после экстрасистолы не следует компенсаторная пауза, в этом случае экстрасистола называется интерполированной (вставочной) экстрасистолой.

У многих больных с экстрасистолией наблюдается аллоритмия — правильное чередование экстрасистол и нормальных (своевременных) сокращений сердца. Различают следующие виды аллоритмий или аллоритмических экстрасистолий:

- бигеминия — экстрасистола возникает после каждого нормального (очередного) сокращения сердца;
- тригеминия — экстрасистола следует после каждых двух нормальных (очередных) сокращений сердца;
- квадригеминия — экстрасистола регистрируется после каждых трех нормальных сокращений сердца.

В зависимости от частоты появления экстрасистол различают экстрасистолы одиночные (единичные) и множественные (количество экстрасистол превышает 5 в 1 минуту), а также групповые (подряд следует несколько экстрасистол).

Клиническая картина

Экстрасистолия является самым частым нарушением сердечного ритма. Многими больными экстрасистолия не ощущается и может выявляться случайно при электрокардиографическом исследовании. Однако большинство больных жалуются на ощущение толчков, ударов, перебоев в области сердца в момент появления экстрасистол. В период выраженной (полной) компенсаторной паузы больные отмечают головокружения, тошноту, потемнение в глазах, иногда сжимающие боли в области сердца. Многие больные в момент компенсаторной паузы жалуются на ощущение «остановки», «замирания» сердца, а затем отмечают сильный толчок в области сердца, обусловленный постэкстрасистолическим сокращением сердца. Первое постэкстрасистолическое сокращение сердца характеризуется увеличением ударного объема в связи с увеличением времени диастолического наполнения желудочков во время продолжительной компенсаторной паузы.

При пальпации пульса определяется преждевременная пульсовая волна (амплитуда ее снижена) с последующей паузой или ощущается выпадение пульсовой волны. Пульсовая волна, следующая за паузой, то есть соответствующая первому постэкстрасистолическому сокращению сердца, имеет значительно более высокую амплитуду, чем обычные пульсовые волны.

При аускультации сердца над верхушкой во время экстрасистолы определяются два преждевременных тона, причем I тон в экстрасистоле усилен в результате малого наполнения желудочков, II тон — ослаблен в связи с уменьшением выброса крови в аорту и легочную артерию. При рано возникающих экстрасистолах и, следовательно, небольшом выбросе крови из желудочков клапаны аорты и легочной артерии не открываются, И тон не образуется, и, таким образом, во время экстрасистолического сокращения над верхушкой сердца выслушивается только один первый тон. Нормальное сокращение сердца (предшествующее появлению экстрасистолы) и рано возникающая экстрасистола обусловливают трехчленную мелодию («там-та-та») — I и II тон предшествующего экстрасистолу сокращения и I тон экстрасистолического сокращения.

Оценивая клинико-электрокардиографическую симптоматику экстрасистол, необходимо в зависимости от этиологии различать функциональные и органические экстрасистолы (табл. 5).

Предсердные экстрасистолы

Для предсердных экстрасистол характерны следующие особенности электрокардиограммы:

- преждевременное, внеочередное появление зубца и следующего за ним комплекса QRST;
- нормальная или измененная форма зубца Р в экстрасистолическом комплексе (зубец Р может быть заостренным, двугорбым, сглаженным, зазубренным, отрицательным или нормальным, в зависимости от локализации участка предсердий, в котором возникает экстрасистола). Если экстрасистола исходит из верхних отделов предсердий, зубец Р в ней обычно положительный. Нижнепредсердные экстрасистолы характеризуются отрицательным зубцом Р в отведениях II, III, aVF. При экстрасистоле, исходящей из нижних отделов левого предсердия, регистрируются отрицательные зубцы в отведениях II, III, aVF, I, V_{5-6}, а также особая форма зубца Р типа «щит и меч» или «купол и шпиль» в отведении V_1;
- разная продолжительность интервала P-Q(R) в экстрасистолическом комплексе в зависимости от локализации участка предсердий, из которого исходит экстрасистола; интервал P-Q(R) может быть нормальным при верхнепредсердной экстрасистоле или короче 0,12—0,10 с при нижнепредсердных экстрасистолах;
- нормальная форма и ширина желудочкового комплекса QRST в экстрасистоле (иногда наблюдается небольшая его аберрантность);

Табл. 5. Дифференциально-диагностические различия между функциональными и органическими экстрасистолами

Признаки	Функциональные экстрасистолы	Органические экстрасистолы
Основные этиологические факторы	Нейроциркуляторная дистония, психоэмоциональные стрессовые ситуации, дисфункция вегетативной нервной системы	Органические заболевания миокарда: миокардиты, кардиомиопатии, миокардиосклероз любого генеза, ИБС, сердечная недостаточность, интоксикации любого генеза
Возраст больных	Чаще молодые, практически здоровые лица	Чаще лица среднего, пожилого и старческого возраста
Условия появления экстрасистол, связь с физической нагрузкой	Чаще после психоэмоциональных стрессовых ситуаций, могут возникать в покое и исчезать после физической нагрузки	В периоде активного воспалительного процесса в миокарде, обострения ИБС и других органических заболеваний миокарда; как правило, провоцируются физической нагрузкой, исчезают или уменьшаются в покое
Частота сокращений сердца	Часто сочетаются с брадикардией	Часто сочетаются с тахикардией
Частота экстрасистол	Обычно редкие	Частые, нередко групповые
Субъективное восприятие экстрасистол больным	Часто сопровождаются выраженными, неприятными ощущениями («замирание», «удар» в области сердца, перебои, ощущения «остановки сердца»)	Субъективные проявления выражены неинтенсивно, могут вообще отсутствовать
Локализация и форма экстрасистол	Как правило, монотопные, чаще желудочковые	Обычно политопные, могут быть предсердные, из атриовентрикулярного соединения, желудочковые
Время возникновения по отношению к началу диастолической паузы	Поздние	Ранние (типа R на T)
Связь с предшествующим желудочковым комплексом	Стабильная	Прочная связь отсутствует

Табл. 5. Дифференциально-диагностические различия между функциональными и органическими экстрасистолами (окончание)

Наличие изменений интервала S-T и зубца T («ишемический» T) в постэкстрасистолическом комплексе	Отсутствуют	Часто имеются
Ширина и амплитуда желудочкового комплекса в экстрасистоле (желудочковой)	Ширина не > 0,12 с, амплитуда главного зубца ≥ 20 мм	Ширина > 0,12 с, амплитуда главного зубца ≥ 10 мм, QRS сильно расщеплен, деформирован
Влияние атропина	Часто исчезают	Как правило, не исчезают

- компенсаторная пауза обычно неполная (сумма пред- и постэкстрасистолического интервалов меньше суммы двух обычных интервалов R-R).

Предсердные экстрасистолы могут быть рано возникающими. Ранние предсердные экстрасистолы характеризуются следующими электрокардиографическими особенностями:

- зубец P экстрасистолы может наслаиваться на зубец T предэкстрасистолического комплекса;
- экстрасистола может оказаться блокированной (в экстрасистоле после зубца P отсутствует желудочковый комплекс);
- компенсаторная пауза может отсутствовать (интерполированная вставочная предсердная экстрасистола);
- интервал P-Q(R) в экстрасистоле может быть удлинен (не всегда);
- желудочковый комплекс QRST в предсердной экстрасистоле может быть измененным, зазубренным, аберрантным в связи с тем, что в момент экстрасистолии внутрижелудочковая проводящая система (чаще правая ножка пучка Гиса) еще может находиться в состоянии частичной рефрактерности. Аберрантность желудочкового комплекса чаще проявляется в правых грудных отведениях (желудочковый комплекс экстрасистолы в V_1–V_2 может иметь форму rSr' или rSR').

Важно отметить, что предсердные экстрасистолы могут быть монотопными и политопными. Монотопные предсердные экстрасистолы имеют одинаковую форму зубца P, а для политопных характерны различная форма, деформация, меняющаяся полярность зубца P и различная величина постэкстрасистолических компенсаторных пауз.

Ранние, частые и политопные предсердные экстрасистолы считаются прогностически неблагоприятными и опасными, так как являются предвестниками развития фибрилляции предсердий (мерцательной аритмии).

Электрокардиограммы при предсердных экстрасистолах представлены на рисунках 33, 34, 35, 36, 37.

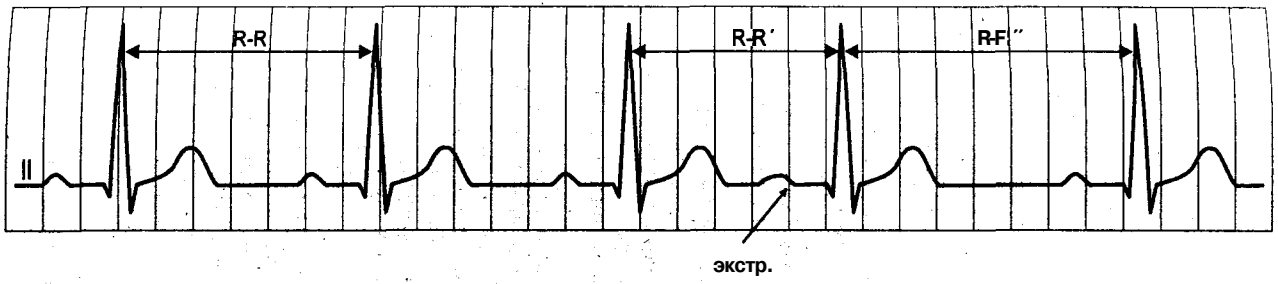

Рис. 33. Электрокардиограмма при предсердной экстрасистолии.

1. Экстрасистолический комплекс имеет положительный зубец Р, нормальный желудочковый комплекс.
2. Компенсаторная пауза неполная (длительность предэкстрасистолического интервала R-R' + длительность постэкстрасистолического интервала R-R'' меньше длительности двух нормальных R-R).
3. Зубец Р экстрасистолы (Рэ) немного шире (+ 1 мм) и меньшей амплитуды (-0,2 мм), по сравнению с остальными

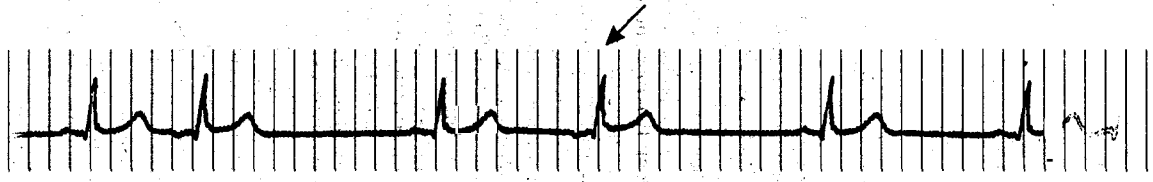

Рис. 34. Предсердные экстрасистолы (зубец Р в экстрасистолах отрицательный).

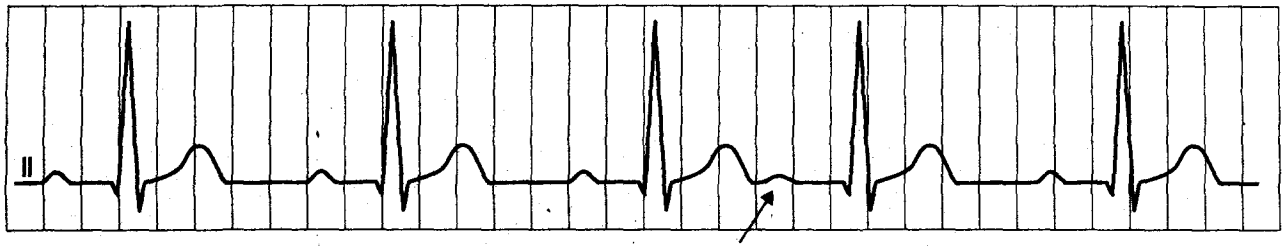

экстр.

Ранняя предсердная экстрасистола
(P приближен к T предыдущего комплекса, P-Q удлинен)

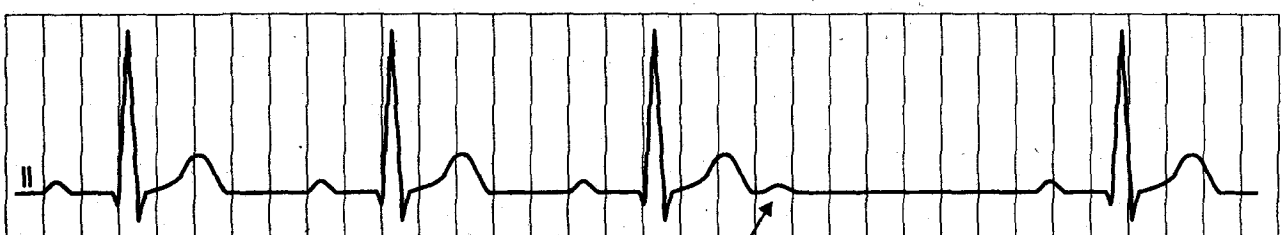

экстр.

Блокированная предсердная экстрасистола (за ней не следует QRST)

Рис. 35. Электрокардиограмма при ранней и блокированной предсердной экстрасистоле.

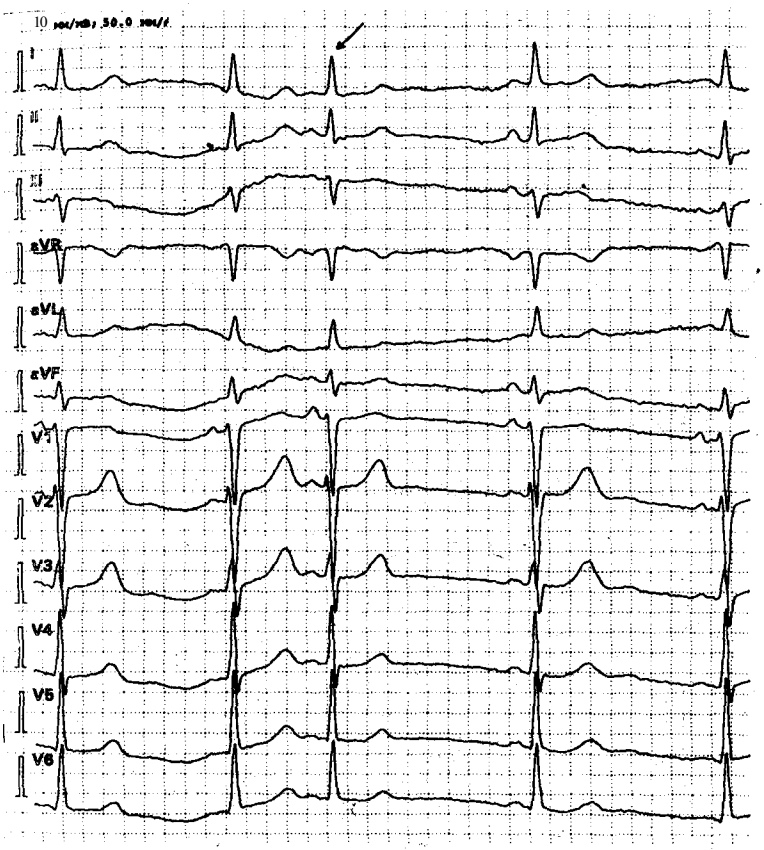

Рис. 36. Предсердная экстрасистола (указана стрелкой).



Рис. 37. Предсердные экстрасистолы (указаны стрелками).

Экстрасистолы из атриовентрикулярного соединения

При экстрасистолах, возникших в атриовентрикулярном соединении, электрический импульс распространяется ретроградно на предсердия и антероградно на желудочки. В связи с ретроградным распространением возбуждения на предсердия зубец Р в экстрасистоле отрицательный, а антероградное распространение возбуждения на желудочки обусловливает нормальную (обычную) форму желудочкового комплекса QRST (в редких случаях наблюдается его аберрация, но, как правило, не резко выраженная). Вид экстрасистол из атриовентрикулярного соединения зависит также от скорости распространения импульса к предсердиям. С учетом сказанного можно выделять следующие виды экстрасистол из атриовентрикулярного соединения:

- с одновременным возбуждением предсердий и желудочков;
- с предшествующим возбуждением желудочков;
- с предшествующим возбуждением предсердий.

Экстрасистолы из атриовентрикулярного соединения с одновременным возбуждением предсердий и желудочков

В этих экстрасистолах импульс из атриовентрикулярного соединения доходит до предсердий и желудочков одновременно, поэтому зубец Р сливается с комплексом QRS экстрасистолы и не виден, но может быть выявлен на чреспищеводной ЭКГ и предсердной электрограмме. В связи с тем, что электрический импульс распространяется на желудочки обычным путем (антероградно), желудочковый комплекс в экстрасистоле обычно не изменен, однако, иногда возможна его аберрантность (зазубренность, даже расщепление комплекса QRS).

Электрокардиографические признаки экстрасистолы из атриовентриуклярного соединения с одновременным возбуждением предсердий и желудочков:

- ретроградный зубец Р в экстрасистоле не виден (скрывается внутри желудочкового комплекса);
- комплекс QRS в экстрасистоле не деформирован, иногда аберрантен за счет наложения на него зубца Р;
- компенсаторная пауза после экстрасистолы неполная (сумма пред- и постэкстрасистолического интервалов R-R меньше суммы двух обычных интервалов R-R.

Электрокардиограммы при экстрасистолах из атриовентрикулярного соединения с одновременным возбуждением предсердий и желудочков представлены на рис. 38.

Экстрасистолы из атриовентрикулярного соединения с предшествующим возбуждением желудочков

При этом виде экстрасистол из атриовентрикулярного соединения импульс достигает желудочков раньше, чем предсердий, в связи с этим зубец Р в экстрасистоле располагается после комплекса QRS.

Электрокардиографические признаки экстрасистол из атриовентрикулярного соединения с предшествующим возбуждением желудочков:

- зубец Р в экстрасистоле отрицательный, расположен после комплекса QRS и может наслаиваться на интервал S-T, иногда даже на зубец Т;
- комплекс QRS и зубец Т в экстрасистоле не изменены (возбуждение передается к желудочкам обычным путем);
- интервал R-P в экстрасистоле при отсутствии нарушений вентрикулярно-атриальной проводимости обычно имеет продолжительность 0,06—0,08 с (не должен превышать 0,12 с, величина > 0,12 с указывает на ретроградную вентрикулярно-атриальную блокаду);
- компенсаторная пауза неполная.

Электрокардиограмма при экстрасистолии из атриовентрикулярного соединения с предшествующим возбуждением желудочков представлена на рис. 39.

Экстрасистолы из атриовентрикулярного соединения с предшествующим возбуждением предсердий

Этот вид экстрасистол из атриовентрикулярного соединения встречается редко и наблюдается тогда, когда экстрасистолический импульс из атриовентрикулярного соединения ретроградно достигает предсердий быстрее, чем желудочков по антеградному пути.

Электрокардиографические признаки экстрасистол из атриовентрикулярного соединения с предшествующим возбуждением предсердий:

- зубец Р отрицательный, располагается перед желудочковым комплексом;
- комплекс QRS в экстрасистоле не деформирован;
- интервал P-Q в экстрасистоле укорочен;
- компенсаторная пауза не полная.

Экстрасистолы из атриовентрикулярного соединения с предшествующим возбуждением предсердий очень похожи на нижнепредсердные экстрасистолы. Отличить их с помощью обычной электрокардиограммы порой не представляется возможным, для дифференциальной диагностики с нижнепредсердными экстрасистолами можно использовать предсердную электрокардиографию.

Электрокардиограмма при экстрасистолии из атриовентрикулярного соединения с предшествующим возбуждением предсердий представлена на рис. 40.

Стволовые экстрасистолы

Стволовыми экстрасистолами именуются экстрасистолы, исходящие из общего ствола пучка Гиса. Характерной их особенностью является наличие полной ретроградной вентрикулярно-атриальной блокады. Импульс из ствола пучка Гиса не проводится на предсердия, поэтому в экстрасистоле отсутствует ретроградный (отрицательный)

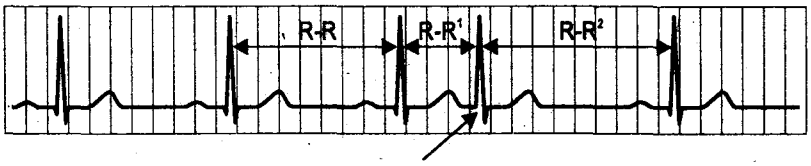

Рис. 38. Экстрасистола из атриовентрикулярного соединения с одновременным возбуждением предсердий и желудочков.

1. В экстрасистоле зубец Р отсутствует.
2. Комплекс **QRS** экстрасистолы не деформирован или аберрантен **за** счет наложения на него зубца р.
3. **Компенсаторная пауза** неполная (**R–R¹**+ **R–R²**<2 R-R).
4. **Длительность R-P** не превышает **0,12** с

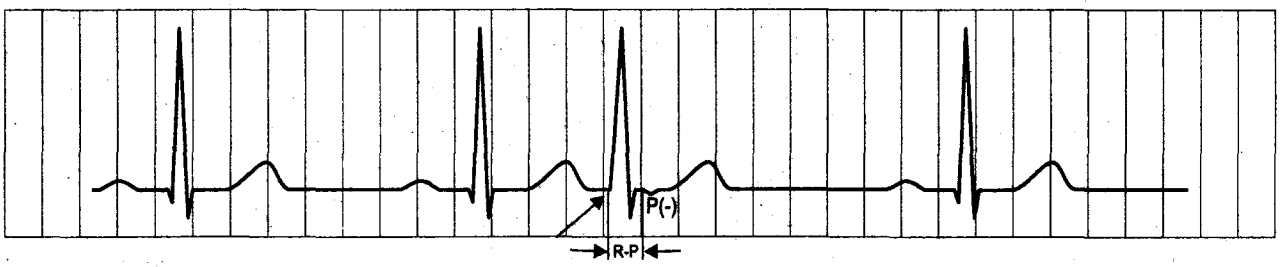

***Рис.** 39. Экстрасистолы из **атриовентрикулярного** соединения с предшествующим возбуждением желудочков.*

1. **Зубец Р в экстрасистоле (–)**, расположен **после QRS.**
2. Желудочковый комплекс экстрасистолы не изменен.
3. Компенсаторная пауза неполная, но может быть и полная.
4. **Длительность R-P не превышает 0,12 с.**

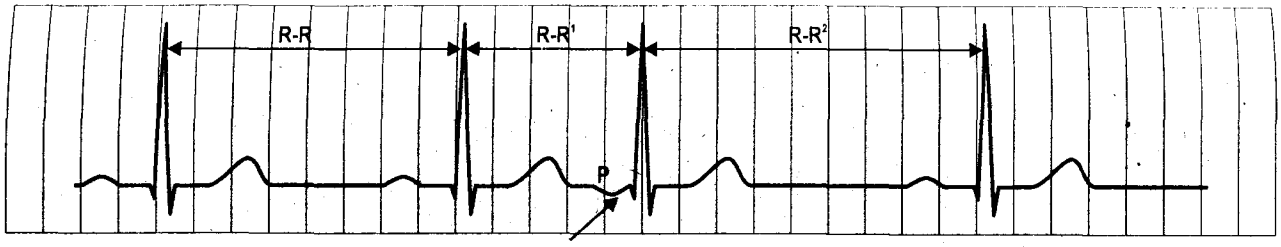

Рис. 40. Экстрасистолы из атриовентрикулярного соединения с предшествующим возбуждением предсердий.

1. В экстрасистоле Р **(–).**
2. **Интервал P-Q в экстрасистоле** укорочен.
3. Комплекс QRS не деформирован.
4. Компенсаторная пауза неполная (**R–R¹** + **R–R²** < 2 R-R).

7 Зак. 1688

зубец Р, а вместо него позади комплекса QRS регистрируется положительный зубец Р, который обусловлен импульсом, пришедшим своевременно из синусового узла и совпавшим с комплексом QRST экстрасистолы.

Электрокардиографические признаки стволовых экстрасистол:

- комплекс QRS в экстрасистоле не изменен, не деформирован (в редких случаях слегка аберрантен);
- после комплекса QRS в экстрасистоле на интервале S-T регистрируется положительный зубец Р;
- постэкстрасистолическая компенсаторная пауза полная (сумма величин пред- и постэкстрасистолических пауз равна величине 2-х обычных интервалов R-R).

Электрокардиограмма при стволовых экстрасистолах представлена на рис. 41.

Экстрасистолы предсердные и из атриовентрикулярного соединения, а также стволовые часто объединяются термином «суправентрикулярные экстрасистолы».

Частые и политопные суправентрикулярные экстрасистолы могут провоцировать фибрилляцию предсердий и суправентрикулярную пароксизмальную тахикардию.

Желудочковые экстрасистолы

Желудочковые экстрасистолы — это преждевременные сокращения сердца, возникающие под влиянием эктопических импульсов, исходящих из различных участков проводящей системы желудочков (обычно из разветвлений пучка Гиса и волокон Пуркинье). Основными электропатофизиологическими механизмами возникновения желудочковых экстрасистол являются «re-entry» (повторный вход волны возбуждения) и постдеполяризация. При желудочковой экстрасистолии возбуждение охватывает вначале тот желудочек, в котором оно преждевременно возникло, а затем с опозданием распространяется на второй желудочек. Это приводит к появлению важнейшего электрокардиографического признака желудочковой экстрасистолии — расширению и деформации комплекса QRS, его изменения напоминают блокаду противоположной ножки пучка Гиса. В связи с нарушением последовательности процессов реполяризации в желудочковой экстрасистолии наблюдаются дискордантное смещение интервала S-T и изменения зубца Т (он становится асимметричным и меняет свою полярность в зависимости от локализации экстрасистолы в том или другом желудочке).

Как указывают В. Н. Орлов (1989) и ряд других исследователей, преждевременное возбуждение из желудочков не проводится на предсердия, поэтому зубец Р перед экстрасистолическим комплексом QRS отсутствует. Предсердия возбуждаются под влиянием обычного электрического импульса, исходящего из синусового узла, что обусловливает появление положительного зубца Р, который насла-

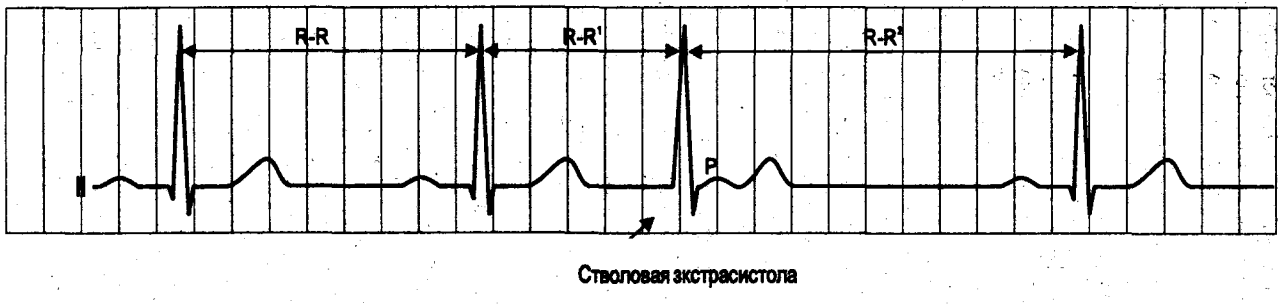

Рис. 41. Электрокардиограмма при стволовой экстрасистоле:

- желудочковый комплекс в экстрасистоле не изменен;
- в экстрасистоле регистрируется положительный зубец P, располагающийся после комплекса QRS на интервале S-T;
- компенсаторная пауза полная ($R–R^1 + R–R^2 = 2\ R-R$).

ивается на интервал S-T или зубец T, или сливается с комплексом QRS экстрасистолы.

По мнению М. С. Кушаковского (2004), у лиц, имеющих нормальное антероградное проведение импульса к атриовентрикулярному соединению, желудочковые экстрасистолы проводятся ретроградно к предсердиям в 70–80 % случаев. Если же время антероградного атриовентрикулярного проведения удлинено, ретроградное проведение экстрасистолического желудочкового импульса на предсердия имеет место всего лишь у 8 % больных.

Зубцы P, обусловленные ретроградным проведением желудочкового экстрасистолического импульса на предсердия, отрицательны (обычно в отведениях II, III, aVF) и располагаются на сегменте S-T или восходящем колене зубца T экстрасистолы. Однако еще раз следует подчеркнуть, что распознавание ретроградного зубца P в желудочковой экстрасистоле очень затруднено.

Обычно ретроградное проведение экстрасистолического возбуждения на предсердия наблюдается при «средних» желудочковых экстрасистолах (возникают вскоре после окончания зубца T предшествующего комплекса), а также при желудочковой экстрасистолии, возникающей на фоне синусовой брадикардии.

Для желудочковых экстрасистол характерна полная компенсаторная пауза, что объясняется следующими особенностями. Во время экстрасистолы предсердия возбуждаются импульсами, исходящими из синусового узла, но возбуждение не распространяется на желудочки. Второй очередной импульс, появляющийся после экстрасистолы в синусовом узле, вызывает нормальное возбуждение и сокращение предсердий и желудочков. Полная компенсаторная пауза характерна для желудочковой экстрасистолы, при этом сумма пред- и постэкстрасистолических интервалов R-R равна сумме двух обычных интервалов R-R.

Электрокардиографическая характеристика желудочковых экстрасистол:

- желудочковый комплекс возникает преждевременно без предшествующего зубца P;
- комплекс QRS в экстрасистоле высокой амплитуды, уширен, деформирован, расщеплен;
- зубец T направлен в сторону, противоположную направлению главного зубца комплекса QRS экстрасистолы;
- в типичных случаях (но не всегда) наблюдается противоположное направление главных зубцов (наиболее выраженных) комплексов QRS I и QRS III;
- в I отведении главный зубец комплекса QRS при левожелудочковой экстрасистоле направлен вниз, в III — вверх. При правожелудочковой экстрасистоле в I отведении главный зубец комплекса QRS направлен вверх, в III — вниз. В грудных отведениях при левожелудочковой экстрасистоле в отведениях V_1–V_2 главный зу

бец направлен вверх, в отведениях V_5–V_6 — вниз. При правожелудочковой экстрасистоле главный зубец в отведениях V_1–V_2 направлен вниз, в отведениях V_5–V_6 — вверх;

- компенсаторная пауза после экстрасистолы полная, т. е. расстояние от зубца R следующего за ней комплекса равно двум нормальным интервалам R-R;
- при конкордатных верхушечных экстрасистолах (нижние отделы левого желудочка, область верхушки сердца) во всех грудных отведениях преобладает зубец S, при конкордатных базальных экстрасистолах (из верхних отделов правого желудочка) — зубец R.

Электрокардиограммы при желудочковых экстрасистолах представлены на рис. 42, 43, 44, 45, 46, 47, 48, 49, 50, 51.

В зависимости от времени появления желудочковые экстрасистолы подразделяются на средние, поздние, ранние и сверхранние. Большинство желудочковых экстрасистол возникают приблизительно в середине диастолы, являются «средними» и имеют интервал сцепления 0,45–0,5 с (интервал сцепления — это расстояние от экстрасистолы до предшествующего очередного электрокардиографического комплекса PQRST). «Поздние» экстрасистолы появляются во второй половине диастолы, иногда даже в момент появления очередного синусового зубца P или даже интервала P-Q — «конечно-диастолические экстрасистолы»,

«Ранними» экстрасистолами называются желудочковые экстрасистолы, возникающие в начальном периоде диастолы вскоре после окончания зубца T очередного предэкстрасистолического комплекса, а для «сверхранних» экстрасистол характерно то, что они накладываются на нисходящее колено или вершину зубца T предшествующего электрокардиографического комплекса (желудочковые экстрасистолы типа «R на T»).

Желудочковые экстрасистолы могут быть монотопными (моноформными) и политопными. Монотопные желудочковые экстрасистолы постоянно возникают из одного и того же желудочка, имеют одинаковую форму и постоянный (одинаковый по продолжительности) интервал сцепления. Политопные желудочковые экстрасистолы возникают в разных отделах желудочков, имеют разную форму и неодинаковую длительность интервала сцепления.

В ряде случаев наблюдается аллоритмическая желудочковая экстрасистолия в виде бигеминии, тригеминии, квадригеминии (аналогично тому, как это бывает при суправентрикулярной экстрасистолии).

М. С. Кушаковский (2004) большое значение придает дифференциальной диагностике функциональных и органических желудочковых экстрасистол. Для функциональных желудочковых экстрасистол характерны следующие признаки:

- амплитуда QRS > 20 мм;
- ширина QRS не превышает 0,12 с, комплекс QRS не имеет зазубрин;

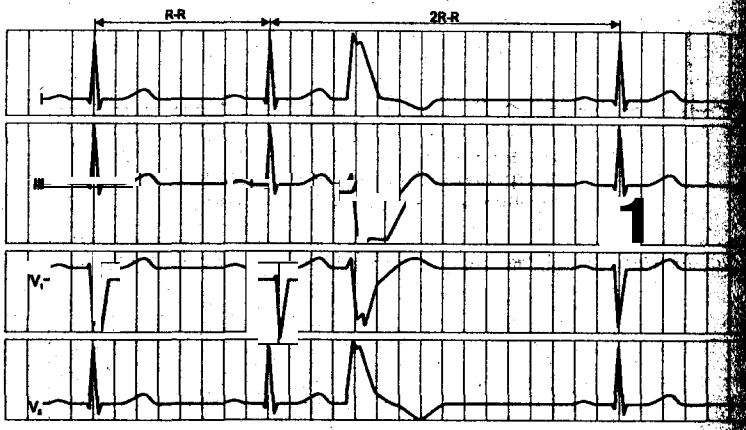

Рис. 42. Правожелудочковая экстрасистола. Полная компенсаторная пауза.

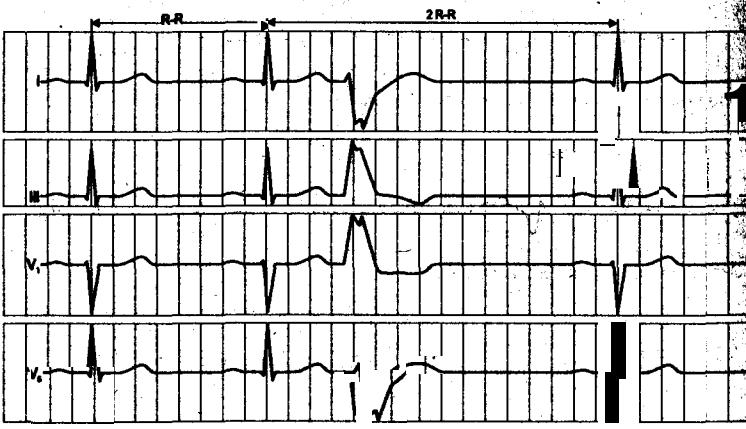

Рис. 43. Левожелудочковая экстрасистола. Полная компенсаторная пауза.

Интерполированная (вставочная) экстрасистола из правого желудочка Компенсаторная пауза отсутствует. *

Рис. 44. Интерполированная правожелудочковая экстрасистола.

Правожелудочковая экстрасистола

Правожелудочковая экстрасистолия, бигеминия

Экстрасистола из левого желудочка

Политопная групповая желудочковая экстрасистолия

Рис. 45. Желудочковые экстрасистолы.



Рис. 46. Экстрасистолы из левого желудочка, тригеминия.

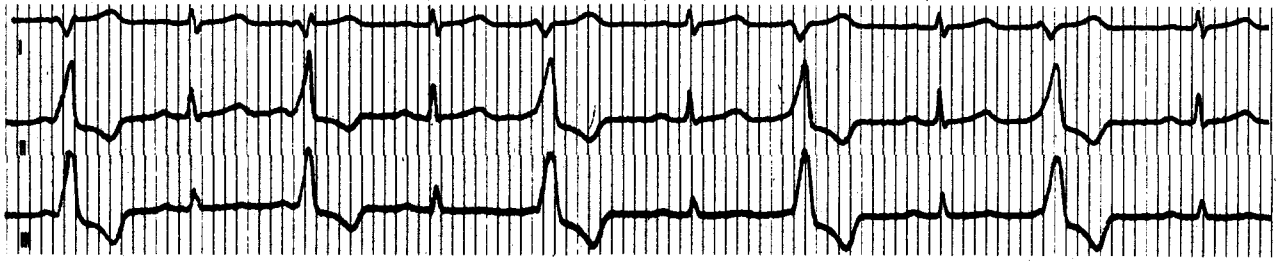

Рис. 47. Экстрасистолы из левого желудочка, бигеминия.

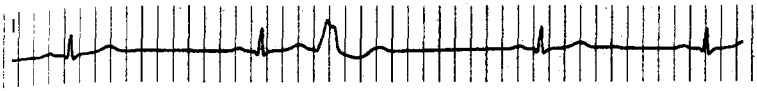

Рис. 48. Экстрасистола из правого желудочка на фоне синусовой брадикардии (50 в 1 мин).

Рис. 49. Рано возникающие желудочковые экстрасистолы, тригеминия.

Рис. 50. Правожелудочковые экстрасистолы, квадригеминия.

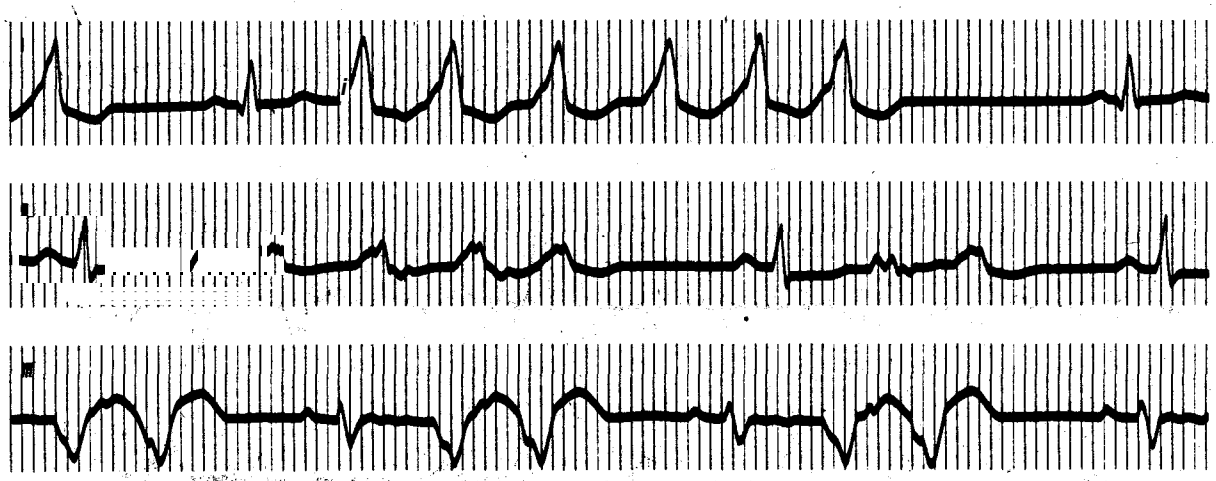

Рис. 51. Групповая правожелудочковая экстрасистолия. Эпизод из шести групповых экстрасистол можно считать пароксизмом желудочковой тахикардии.

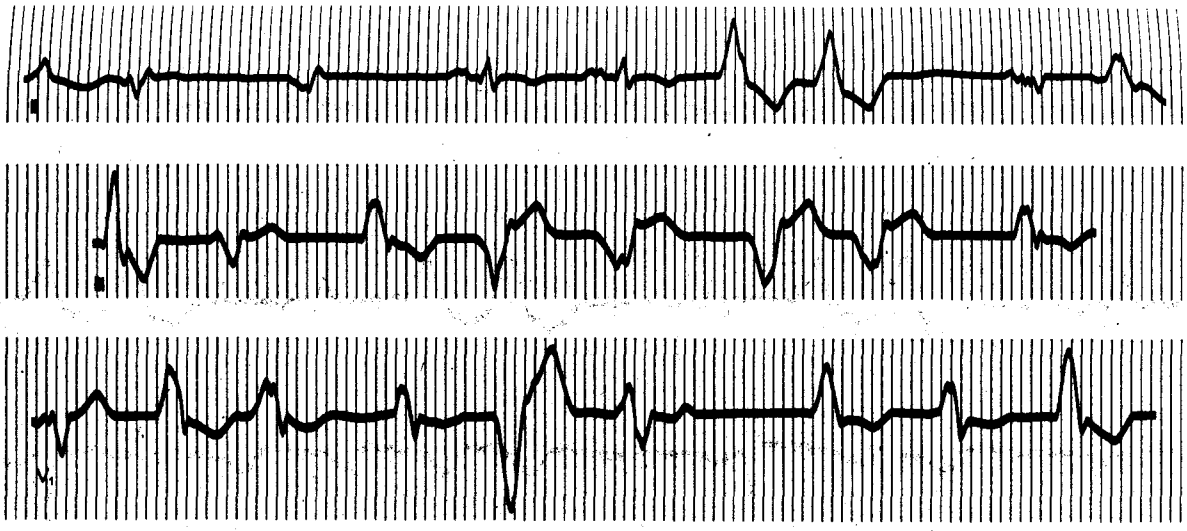

Рис. 52. Политопная желудочковая экстрасистолия.

- дискордантность (разнонаправленность) сегмента S-T и зубца T по отношению к QRS;
- асимметричность зубца T;
- отсутствие начального горизонтального отрезка сегмента S-T (обычно сегмент S-T сразу направляется книзу или кверху).

При суточном ЭКГ-мониторировании функциональные желудочковые экстрасистолы регистрируются у 65–70 % здоровых людей, причем обычно в количестве меньше 25–30 за сутки.

Для органических желудочковых экстрасистол характерны следующие особенности:

- амплитуда QRS < 10 мм;
- ширина QRS > 0,12 с (чем шире QRS, тем более вероятен органический характер желудочковой экстрасистолы);
- зазубренность комплекса QRS;
- симметричность зубца T (он может иметь то же направление, что и комплекс QRS в экстрасистоле);
- начальное горизонтальное расположение сегмента S-T с последующей направленностью его книзу или кверху.

К этому следует добавить, что органическими желудочковыми экстрасистолами, как правило, являются политопные, залповые, групповые и рано возникающие экстрасистолы.

Органические желудочковые экстрасистолы имеют большое клиническое и прогностическое значение:

- частые желудочковые экстрасистолы оказывают отрицательное влияние на гемодинамику; при частоте экстрасистол не менее 20 на 100 сердечных сокращений наблюдается достоверное снижение минутного объема сердца (А. О. Недошивин, 1988);
- политопные, залповые, групповые, ранние экстрасистолы создают угрозу развития пароксизмальной тахикардии и, что особенно важно, фибрилляции желудочков. Для определения готовности миокарда к развитию фибрилляции желудочков предложено определять *экстрасистолический индекс* желудочковых экстрасистол.

Для его вычисления изменяют расстояние между комплексами QRS предшествующих нормальных сокращений ($S_{норм.}$) и интервал сцепления между экстрасистолой и предшествующим комплексом ($S_{экстр.}$). Затем эти интервалы сопоставляют с продолжительностью электрической систолы предшествующего нормального сокращения ($Q\text{-}T_{норм.}$):

$$ЭИ = \frac{S_{норм.} \times S_{экстр.}}{Q\text{-}T_{норм.}}$$

Величина ЭИ больше 1 считается благоприятной, при таком ЭИ редко возникает трепетание и мерцание желудочков. При ЭИ от 1 до 0,8 прогноз сомнительный, ЭИ меньше 0,8 указывает на повышенную опасность появления мерцания желудочков.

Классификация желудочковых экстрасистол

В 1971 г. Lown и Wolf на основании результатов суточного мониторирования ЭКГ у больных инфарктом миокарда разработали систему градаций желудочковых экстрасистол, предназначенную для их прогностической оценки. В последующем система градации желудочковых экстрасистол была распространена на экстрасистолии при других заболеваниях миокарда, то есть, по сути, ее стали применять при любых органических желудочковых экстрасистолах.

В зависимости от тяжести течения различают 5 степеней или классов желудочковой экстрасистолии (по Lown, Wolf, 1971, 1983):

1 — редкие одиночные монотопные экстрасистолы (менее 30 в 1 ч);

2 — частые одиночные монотопные экстрасистолы (более 30 в 1 ч);

3 — политопные желудочковые экстрасистолы;

4А — парные (по 2 сразу);

4Б — групповые («залповые»), включая короткие эпизоды желудочковой тахикардии. Групповыми называются от трех до пяти экстрасистол подряд, эпизодами желудочковой тахикардии считаются шесть и более экстрасистол подряд;

5 — ранние желудочковые экстрасистолы типа «R на Т». Чем выше степень (класс) желудочковых экстрасистол, тем хуже прогноз.

В 1975 г. Ryan и соавт. модифицировали классификацию Lown следующим образом:

0 — отсутствие желудочковых экстрасистол за 24 часа ЭКГ-мониторирования;

1 — не больше 30 желудочковых экстрасистол за любой час ЭКГ-мониторирования;

2 — больше 30 желудочковых экстрасистол за любой час ЭКГ-мониторирования;

3 — полиморфные (политопные) желудочковые экстрасистолы;

4А — моноформные парные желудочковые экстрасистолы;

4Б — полиморфные парные желудочковые экстрасистолы;

5 — желудочковая тахикардия (три или больше желудочковых экстрасистол подряд с частотой больше 100 в 1 мин).

В этой классификации не упоминаются ранние экстрасистолы типа «R на Т», так как Ryan и соавт. считают, что экстрасистолы этого типа не так часто, как считалось прежде, вызывают желудочковые тахикардии.

В настоящее время широко распространена классификация желудочковых экстрасистол Myerburg и соавт. (2001), представленная в табл. 6.

Прогностическое значение желудочковых экстрасистол возрастает по мере увеличения их частоты, а также в зависимости от их формы (по мере нарастания класса от А до Е).

Большой интерес представляют так называемые «инфарктные» (постинфарктные) желудочковые экстрасистолы (Dressler, 1943; Lichtenberg, 1980), появляющиеся у больных инфарктом миокарда в остром или постинфарктном периодах.

Табл. 6. ***Классификация*** *желудочковых* ***экстрасистол (Myerburg и соавт., 2001)***

Частота экстрасистол (градация)	Форма аритмии (градация)
1 — редкие (< 1 в час) 2 — нечастые (1–9 в час) 3 — умеренно частые (> 10, но < 30 в час) 4 — частые (> 30, но < 60 в час) 5 — очень частые (> 60 в час)	A — единичные мономорфные экстрасистолы B — единичные полиформные экстрасистолы C — парные, залповые (2-5 экстрасистол подряд) D — нестойкая желудочковая тахикардия. (>6 экстрасистол, <30 с) E — стойкая желудочковая тахикардия (> 30 с)

Однако следует отметить, что специфическая форма «инфарктных» желудочковых экстрасистол описана только при передних инфарктах миокарда или рубцах в этой же зоне:

- в желудочковой экстрасистоле определяется патологический комплекс типа qR;
- ширина зубца q в экстрасистоле > 0,04 с, а отношение q/R = 0,20;
- возможно появление выпуклого подъема сегмента S-T и симметричного, заостренного, отрицательного зубца T (рис. S3).

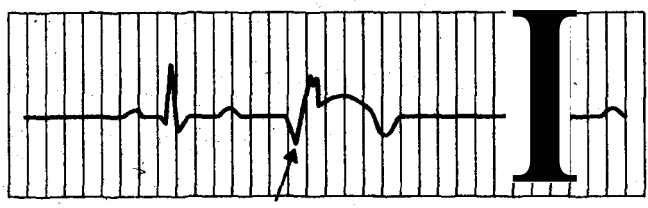

Рис. 53. ***«Инфарктная»*** *желудочковая экстрасистола.*

ПАРОКСИЗМАЛЬНАЯ ТАХИКАРДИЯ

Пароксизмальная тахикардия — нарушение сердечного ритма в виде внезапно начинающегося и внезапно заканчивающегося приступа сердцебиений с частотой 140–250 в 1 минуту с сохранением при этом правильного регулярного ритма.

В зависимости от локализации источника патологической импульсации, вызывающей развитие пароксизмальной тахикардии, различают следующие ее формы: синусовую, предсердную, из атриовентрикулярного соединения, желудочковую.

Этиологические факторы пароксизмальной тахикардии те же, которые изложены в разделе «Этиология и патогенез нарушений ритма сердца и проводимости».

Основными патогенетическими факторами пароксизмальных тахикардий являются:

- механизм re-entry (повторного входа) и циркуляция круговой волны возбуждения;
- повышение автоматизма клеток проводящей системы сердца: эктопических центров автоматизма II и III порядка.

Эти механизмы изложены в разделе «Патогенез нарушений сердечного ритма и проводимости».

Клиническая картина

Жалобы больных довольно характерны и в ряде случаев позволяют предположить пароксизмальную тахикардию. Больные жалуются на внезапно возникающие и внезапно заканчивающиеся (через определенный промежуток времени) приступы сердцебиений. Одновременно больных беспокоят общая слабость, дискомфорт в грудной клетке, ощущение нехватки воздуха, у пожилых людей с ишемической болезнью сердца — сжимающие боли в области сердца. У многих больных во время пароксизмальной тахикардии появляются выраженные головокружения, может наступить синкопальное (обморочное) состояние. При указаниях в анамнезе на возникновение обмороков, особенно часто повторяющихся, следует всегда предполагать среди возможных причин пароксизмальные тахикардии (подробно об этиологии и дифференциальной диагностике синкопальных состояний см. гл. «Синкопальные состояния» руководства «Диагностика болезней внутренних органов»). В «Руководстве по ведению пациентов с суправентрикулярными аритмиями» — ACC/AHA/ESC «Guidelines for the Management of Patients with Supraventricular Arrythmia», 2003 — указывается, что синкопальные состояния регистрируются у 15 % больных в самом начале пароксизма иди в момент его прекращения. Следует помнить, что тахикардии, сопровождающиеся обморочными состояниями, могут иметь наследственный характер (например, при синдроме удлиненного интервала Q-T, синдроме Бругада, при дополнительных путях проведения). При этом в анамнезе могут быть указания на случаи внезапной сердечной смерти у ближайших родственников больного в молодом или среднем возрасте.

Анализируя анамнез больного, можно в определенной степени предположить, о каком нарушении сердечного ритма идет речь. Так, например, внезапное появление сердцебиений с частотой более 1С0 в 1 минуту и регулярным, правильным ритмом (многие больные в момент сердцебиений подсчитывают и анализируют свой пульс) может свидетельствовать о наличии пароксизмальной тахикардии или трепетании предсердий с частым желудочковым ритмом, а приступ сердцебиений с беспорядочным пульсом указывает на пароксизмальную мерцательную аритмию. Следует отметить, что пароксизмальная тахикардия, возникшая у лиц пожилого возраста, особенно страдающих ишемической болезнью сердца, чаще бывает желудочковой, а у лиц молодого возраста чаще наблюдается суправентрикулярная тахикардия (пароксизмальная тахикардия предсердная или из атриовентрикулярного соединения).

Анализируя данные анамнеза, всегда следует выяснять факторы, предрасполагающие к пароксизмальной тахикардии или ее вызывающие.

В «Руководстве по ведению пациентов с суправентрикулярными аритмиями» (ACC/AHA/ESC «Guidelines for the Management of Patients with Supraventricular Arrythmia», 2002) эти факторы представлены следующим образом (табл. 7).

При объективном исследовании больных определяются прежде всего клинические проявления основного заболевания, однако и сама пароксизмальная тахикардия вносит существенный вклад в клиническую картину. Во время приступа тахикардии больные могут быть возбуждены, определяется потливость, особенно характерны влажные, холодные ладони (признак вегетативной дисфункции).

При исследовании сердечно-сосудистой системы обращают на себя внимание частый; правильный (ритмичный) пульс, при аускультации сердца — тахикардия, возможно усиление I тона. Однако при пароксизмальной тахикардии, возникающей на фоне тяжелого поражения миокарда, тоны сердца глухие.

Табл. 7. Предрасполагающие факторы и причины пароксизмальных тахикардий

Некардиальные причины
• Интоксикация никотином, алкоголем, влияние кофеина
• Физический или психоэмоциональный стресс
• Повышенная функция щитовидной железы
• Предменструальный период или менструация
• Электролитные нарушения
• Влияние некоторых лекарственных средств (антиаритмические препараты, антидепрессанты, антибиотики, психостимуляторы, антигистаминные средства, препараты, подавляющие аппетит)
•
• Беспокойство, тревога
• Гиповолемия
• Лихорадка, инфекция
• Бессонница
Кардиальные причины
• ИБС, постинфарктный кардиосклероз (чаще желудочковые тахикардии)
• Застойная сердечная недостаточность
• Кардиомиопатии
• Пороки сердца, в том числе врожденные
• Другие врожденные заболевания сердца
• Заболевания миокарда, сопровождающиеся развитием миокардиосклероза (туберкулез, саркоидоз и др.)
• Первичные нарушения электрических свойств миокарда (синдром Бругада, синдром удлиненного Q-T)
• Дополнительные пути проведения

Следует особо отметить, что пароксизмальная тахикардия, особенно длительная и часто рецидивирующая, у больных с органическим поражением миокарда может привести к нарушениям гемодинамики. В основе этих нарушений лежат увеличение частоты желудочкового ритма; нарушение синхронизации систолы предсердий и желудочков; ухудшение кровоснабжения миокарда; появление зон диссинергии вследствие увеличения ишемии миокарда; повышение активности симпатоадреналовой системы и повышение уровня катехоламинов в крови, особенно у больных, испытывающих чувство страха и беспокойства во время пароксизмальной тахикардии.

Нарушения гемодинамики во время пароксизмальной тахикардии могут иметь разную степень выраженности — от умеренной одышки до картины острой левожелудочковой недостаточности (сердечная астма, отек легких, падение артериального давления). Пароксизмальная тахикардия может приводить к нарушению коронарного кровообращения, появлению приступа стенокардии, ишемическим изменениям электрокардиограммы (в первую очередь страдает кровоснабжение субэндотелиальных слоев миокарда, что проявляется на электрокардиограмме горизонтальной депрессией сегмента S-T). Возможно также снижение почечного и мозгового кровотока.

Как указывалось выше, различают пароксизмальные тахикардии синусовые, предсердные, из атриовентрикулярного соединения и желудочковые.

Важное практическое значение с терапевтической точки зрения имеет, прежде всего, подразделение пароксизмальных тахикардий в зависимости от ширины комплекса QRS.

Классификация пароксизмальной тахикардии представлена в табл. 8.

Пароксизмальная реципрокная синусовая тахикардия

В основе возникновения пароксизмальной реципрокной синусовой тахикардии лежит механизм re-entry (повторного входа) в области синусового узла, в котором возникает функциональная диссоциация (гетерогенность) проводимости. До сих пор окончательно не выяснено, ограничиваются ли механизм re-entry и циркуляция круговой волны возбуждения только синусовым узлом, или при этом в процесс вовлекается также окружающая его ткань. Существует даже точка зрения, что, возможно, в петлю re-entry включается участок правого предсердия (crista terminalis).

Табл. 8. ***Классификация*** *пароксизмальной тахикардии*

В зависимости от локализации источника пароксизмальной тахикардии	В зависимости от ширины комплекса QRS
Суправентрикулярная • синусовая • предсердная • из атриовентрикулярного соединения	1. С узким комплексом QRS (< 0,12 с) • синусовая • предсердная • из атриовентрикулярного соединения
Желудочковая	2. С широким комплексом QRS (≥ 0,12 с) • желудочковая • суправентрикулярная с аберрантным проведением возбуждения в желудочках • суправентрикулярная при синдроме WPW • суправентрикулярная в сочетании с блокадой ножки пучка Гиса

Пароксизмальная синусовая реципрокная тахикардия составляет от 1,8 % до 16,9 %, а пЬ данным Oldin и Zipes (2005) — 5–10 % среди всех суправентрикулярных тахикардий и встречается у лиц обоего пола в любом возрасте, но чаще у людей среднего и пожилого возраста и, как правило, при органическом поражении миокарда. Пароксизмальная синусовая реципрокная (re-entry) тахикардия функционального генеза бывает очень редко.

Диагностировать пароксизмальную реципрокную синусовую тахикардию можно на основании следующих критериев:

- приступообразное, внезапное начало тахикардии, нередко после предсердной экстрасистолы;
- правильный сердечный ритм с частотой, редко превышающей 180 в 1 мин;
- зубцы Р на электрокардиограмме, записанной во время приступа тахикардии, аналогичны по форме зубцам Р при нормальном синусовом ритме;
- пароксизм тахикардии нередко завершается появлением предсердных экстрасистол;
- комплексы QRS остаются узкими и неизменными;
- возможно развитие атриовентрикулярной блокады II степени, которая не оказывает влияния на частоту зубцов Р и не купирует пароксизм тахикардии;
- продолжительность пароксизма тахикардии обычно небольшая (всего лишь несколько минут);
- купирование пароксизма тахикардии с помощью вагусных проб или внутривенного введения аденозина обычно эффективно;
- некоторое удлинение интервала P-Q; по мнению М. С. Кушаковского (2005), это самый важный электрокардиографический признак, отличающий пароксизмальную синусовую реципрокную тахикардию от обычной синусовой тахикардии, при которой интервал P-Q (P-R) укорочен или не изменен;
- посттахикардитическая пауза всегда длиннее нормального синусового интервала P-P;
- иногда в периоде завершения тахикардии наблюдается чередование коротких и более длинных интервалов P-P.

Пароксизмальные предсердные тахикардии

Пароксизмальные предсердные тахикардии являются гетерогенной группой и включают:

- пароксизмальную реципрокную (re-entry) предсердную тахикардию;
- пароксизмальную фокальную (эктопическую) и политопную (многофокусную) предсердную тахикардию.

Пароксизмальная предсердная тахикардия является довольно редкой формой нарушения сердечного ритма и составляет около 10–15 % всех суправентрикулярных пароксизмальных тахикардий.

Пароксизмальная реципрокная (re-entry) предсердная тахикардия

В основе развития пароксизмальной реципрокной предсердной тахикардии лежит формирование короткой петли re-entry в предсердиях не больше 6-8 мм в диаметре (по экспериментальным данным Allesie и соавт., 1980).

Характерными электрокардиографическими признаками предсердной реципрокной пароксизмальной тахикардии являются:

- внезапное начало после ранней предсердной экстрасистолы (ритм знак частый, но не постоянный);
- правильный ритм сердца, с частотой 160—180 в 1 мин (максимальная частота сердечных сокращений возможна до 220—250 в мин); интервалы R-R одинаковые;
- наличие зубца P перед каждым комплексом QRS;
- полярность и форма всех зубцов P во время пароксизма тахикардии одинакова; интервалы P-P одинаковые;
- тахикардиальные зубцы P обычно отличаются от нормальных синусовых зубцов P и бывают зазубренными, сниженными, деформированными, двухфазными, положительными или отрицательными;
- полярность зубца P зависит от места расположения петли re-entry в предсердиях; при расположении петли re-entry в высоких отделах предсердий или в правом предсердии — зубец P положительный; если петля re-entry расположена в нижних отделах одного из предсердий, зубец P отрицательный в отведениях II, III, aVF; при локализации петли re-entry в левом предсердии зубец P отрицателен в отведениях I, V_{5-6};
- комплексы QRS не изменены (иногда наблюдается их аберрантность);
- интервал P-Q может оказаться удлиненным, тогда зубец P приближается к зубцу T предшествующего комплекса и может сливаться с ним;
- приступ тахикардии заканчивается внезапно с удлиненной посттахикардитической паузой; иногда перед окончанием приступа появляются предсердные экстрасистолы или чередуются длинные и короткие интервалы P-P.

Электрокардиограмма при предсердной реципрокной пароксизмальной тахикардии представлена на рис. 54, 55, 56.

Фокальная (фокусная, очаговая) предсердная пароксизмальная тахикардия

Эта форма предсердной пароксизмальной тахикардии «характеризуется наличием малого очага (фокуса) возбуждения, из которого импульсы ритмично распространяются на оба предсердия» (Н. А. Мазур, 2005). У большинства больных эктопический очаг возбуждения располагается в легочных венах или в crista terminalis правого предсердия, но может располагаться и в левом предсердии.

В основе активности эктопического очага при фокальной предсердной пароксизмальной тахикардии лежит усиление его автоматизма,

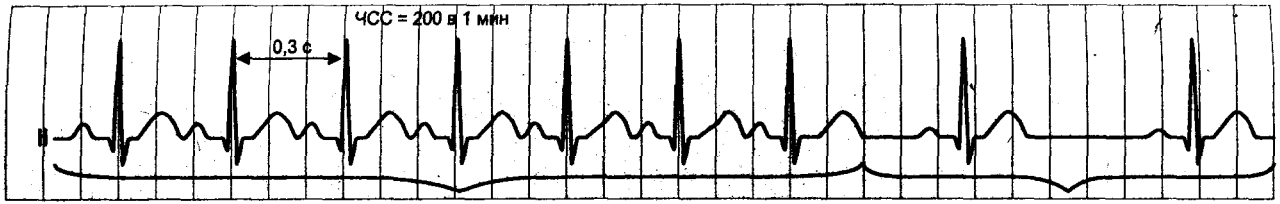

Рис. 54. Пароксизмальная реципрокная предсердная тахикардия (петля re-entry в верхних отделах предсердий):

- **зубцы P положительные, одинаковые во всех** циклах;
- ритм сердца правильный;
- **комплекс QRS** не изменен.

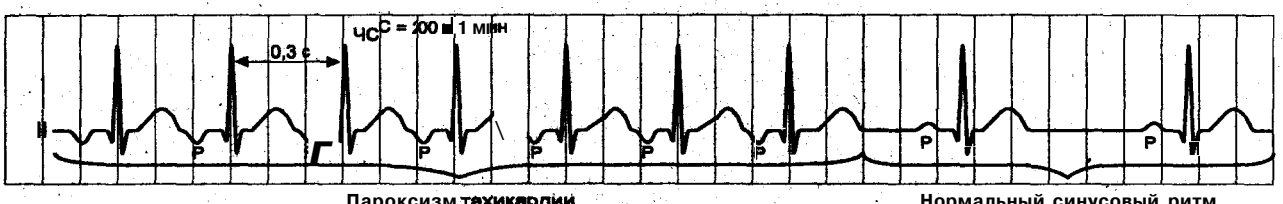

***Рис.** 55. Пароксизмальная реципрокная предсердная тахикардия (петля re-entry в нижних отделах предсердий):*

- **зубцы P** отрицательные, одинаковые **во** всех циклах;
- **ритм сердца правильный;**
- комплекс **QRS** не изменен.

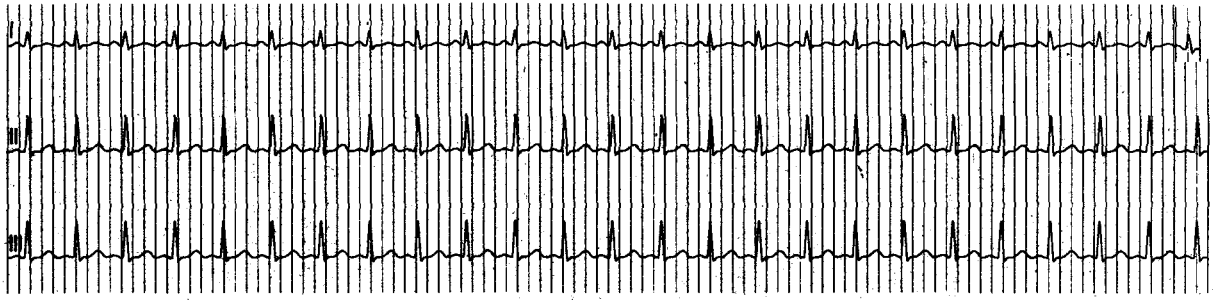

. 56. Предс ре ципрокная пароксизмальная тахикардия.

или триггерная активность, или (реже) механизм micro-re-entry. Для точного определения местонахождения эктопического очага используется методика последовательного электроанатомического картирования правого и левого предсердия.

Пароксизмальная фокальная предсердная тахикардия появляется, как правило, у больных со значительно выраженными органическими поражениями миокарда, при тяжелых электролитных нарушениях, интоксикации сердечными гликозидами, декомпенсированном хроническом легочном сердце.

Для фокальной предсердной пароксизмальной тахикардии характерны следующие электрокардиографические признаки:

- начало тахикардии характеризуется в ряде случаев (обычно при триггерных очаговых предсердных тахикардиях) постепенным увеличением частоты сердечного ритма (период «разогрева») или предшествующими предсердными экстрасистолами; в периоде «разогрева» интервалы P-P прогрессивно укорачиваются в первых 2—4 циклах. При фокальной предсердной пароксизмальной тахикардии, обусловленной re-entry, период «разогрева» отсутствует;
- частота установившегося сердечного ритма находится в пределах от 130 до 250 в 1 мин (в некоторых случаях частота сердечного ритма составляет 100 или чуть больше сокращений сердца в 1 мин);
- наличие зубца P перед каждым желудочковым комплексом; полярность и форма зубцов P одинакова;
- изменение формы зубца P, зазубренность его и изменение полярности, зубец P может быть положительным, отрицательным или двухфазным в зависимости от локализации эктопического очага в определенном участке предсердий. Определение локализации эктопического очага в нижних или верхних отделах предсердий производится так же, как при предсердной реципрокной тахикардии (см. выше);
- отсутствие удлинения интервала P-Q в момент возникновения тахикардии;
- нормальная форма и ширина комплекса QRS;
- возможное слияние низковольтного зубца P и зубца T. В этом случае следует проводить дифференциальную диагностику с трепетанием предсердий. Отличительным признаком в этом случае служит частота сердечного ритма. Если частота сердечного ритма превышает 220 в 1 минуту, то более вероятно, что речь идет о трепетании предсердий;
- функциональная неустойчивость эктопического центра (признак важный, но присутствующий не всегда) в виде неодинаковой продолжительности межэктопических интервалов P-P;
- значительное уширение положительного зубца P (при большой частоте сердечного ритма или при развитии межпредсердной блокады) и исчезновение изолинии (в этом случае необходимо дифференцировать фокальную предсердную пароксизмальную тахикардию с трепетанием предсердий);

- внезапное или постепенное окончание пароксизма тахикар удлинением интервалов Р-Р (фаза «охлаждения»);
- отсутствие купирующего эффекта массажа каротидного синус

Фокальную предсердную пароксизмальную тахикардию необ димо дифференцировать с трепетанием предсердий, синусовой т кардией и синусовой пароксизмальной тахикардией. Для трепета предсердий характерны в отличие от фокальной предсердной п ксизмальной тахикардии «пилообразная» форма зубца Р и значит но бо́льшая частота сердечных сокращений. Синусовая тахика отличается от фокальной пароксизмальной предсердной тахика следующими особенностями: постепенным началом и оконча частотой сердечных сокращений до 160 в 1 мин, учащением серде го ритма под влиянием физической нагрузки, нормальной фор зубца Р. Синусовая пароксизмальная тахикардия отличается от кальной предсердной пароксизмальной тахикардии нормальной мой зубца Р, более легким течением, купирующим эффектом ва ных проб.

Более точная дифференциальная диагностика указанных нару ний сердечного ритма производится с помощью электрофизиоло ческих методов исследования.

Многофокусная (политопная) предсердная пароксизмальная тахикардия

При многофокусной предсердной пароксизмальной тахикарди предсердиях формируется несколько эктопических очагов с повыш ным автоматизмом или триггерной активностью. Путем электроф зиологических исследований, а также на основании того, что этот т аритмии не вызывается и не подавляется с помощью программир мой электрокардиостимуляции, доказано, что в ее патогенезе ме низм re-entry не участвует.

Наиболее частыми причинами, вызывающими политопную (мн гофокусную) предсердную пароксизмальную тахикардию, являются гипоксия у больных с обструктивной болезнью легких, тяжелой пне монией, а также интоксикация сердечными гликозидами. Иногда эт аритмия развивается у больных с диабетическим кетоацидозом, хро нической почечной недостаточностью.

Характерной клинической особенностью многофокусной предсер дной пароксизмальной тахикардии является устойчивость к антиарит мической терапии и усугубление гемодинамических нарушений, не смотря на то, что частота сердечных сокращений редко превышает 140—150 в 1 мин.

Электрокардиографическими признаками многофокусной предсер дной пароксизмальной тахикардии являются:

- частота сердечного ритма 100—150 в 1 мин;
- наличие зубца Р перед каждым комплексом QRS;
- наличие трех и более видов зубцов Р с различной формой, полярностью и амплитудой, каждый из которых встречается почти с

одинаковой частотой (признаки функционирования эктопических очагов в различных участках предсердий);

- вариабельность интервалов P-P, P-Q, R-R;
- нормальные или слегка аберрантные комплексы QRS.

Электрокардиограмма при многофокусной предсердной пароксизмальной тахикардии представлена на рис. 57.

Меняющаяся длительность интервалов P-P, R-R (то есть не строго правильный ритм предсердий и желудочков), а также меняющаяся форма зубца P делают необходимой в ряде случаев дифференциальную диагностику с пароксизмальной формой мерцательной аритмии. Проводя дифференциальную диагностику между этими нарушениями сердечного ритма, следует учитывать, что в пользу многофокусной предсердной пароксизмальной тахикардии свидетельствуют наличие зубцов P (хотя и измененных, но всегда четко очерченных) и значительно меньшая их частота, по сравнению с частотой появления волн мерцания при пароксизмальной мерцательной аритмии.

Следует отметить, что нередко многофокусная предсердная пароксизмальная тахикардия может быть предиктором мерцательной аритмии. Прогноз у больных с многофокусной предсердной пароксизмальной тахикардией обычно неблагоприятный, что во многом связано с тяжелым основным заболеванием. У многих больных вскоре после появления многофокусной пароксизмальной предсердной тахикардии начинается быстрое ухудшение гемодинамики, и вскоре наступает летальный исход.

Предсердная macro-re-entry пароксизмальная тахикардия

Данная форма пароксизмальной тахикардии обусловлена macro-re-entry (повторным входом электрического импульса) с циркуляцией по предсердиям круговой волны возбуждения большого диаметра (в несколько сантиметров). Эктопический очаг может находиться в любом отделе правого или левого предсердия. Различают право- или левопредсердную macro-re-entry пароксизмальную тахикардию, причем чаще встречается правопредсердная форма. Пароксизмальная macro-re-entry предсердная тахикардия часто развивается у больных, перенесших кардиохирургическое вмешательство, а также при наличии в миокарде предсердий обширных очагов рубцовой ткани.

Специфических электрокардиографических признаков предсердной macro-re-entry пароксизмальной тахикардии не существует. Она очень сходна с предсердной возвратной пароксизмальной тахикардией и трепетанием предсердий. Для более точной диагностики предсердной macro-re-entry пароксизмальной тахикардии используются электрофизиологические исследования, в частности, картирование электрических потенциалов правого и левого предсердия.

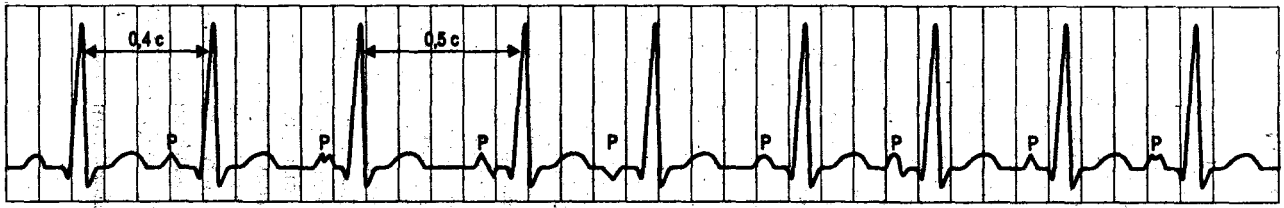

Рис. 57. Многофокусная предсердная пароксизмальная тахикардия:

- зубцы P измененной формы, расположены перед каждым комплексом QRS;
- колебания длительности интервалов P-P, R-R;
- число сокращений сердца 120–150 в 1 мин.

Пароксизмальная тахикардия из атриовентрикулярного соединения

Пароксизмальная атриовентрикулярная узловая реципрокная (re-entry) тахикардия или пароксизмальная тахикардия из атриовентрикулярного соединения является самой частой формой суправентрикулярных пароксизмальных тахикардий и составляет около 50 % всех случаев суправентрикулярных пароксизмальных тахикардий.

В основе развития пароксизмальной атриовентрикулярной узловой реципрокной тахикардии лежит анатомо-физиологическое разделение на два пути, обладающие различной проводимостью импульса и рефрактерностью. Путь с большей скоростью проведения волны возбуждения и более продолжительным рефрактерным периодом расположен в передних отделах атриовентрикулярного узла (правильнее — атриовентрикулярного соединения), а путь с медленным проведением волны возбуждения и менее продолжительным рефрактерным периодом локализуется в задних отделах атриовентрикулярного соединения. Благодаря указанным анатомо-физиологическим особенностям атриовентрикулярного соединения (т. е. разделению его на 2 пути) создаются все предпосылки для повторного входа импульса и циркуляции круговой волны возбуждения. В последние годы высказывается предположение, что в образовании петли re-entry участвует также ткань предсердий, окружающая атриовентрикулярное соединение.

Существует точка зрения, что продольная диссоциация атриовентрикулярного соединения и предпосылки вследствие этого к приступам тахикардии из атриовентрикулярного соединения существуют у 25 % всего населения, но пароксизмальная атриовентрикулярная узловая тахикардия возникает лишь у небольшого количества этих людей.

Наиболее часто при узловой атриовентрикулярной пароксизмальной тахикардии возбуждение проводится антероградно (к желудочкам) по медленному пути, а ретроградно (к предсердиям) — по быстрому пути, активация предсердий и желудочков происходит одновременно. Этот вариант называется «пароксизмальная тахикардия из атриовентрикулярного соединения (атриовентрикулярная узловая) с одновременным возбуждением желудочков и предсердий».

Значительно реже встречается вторая форма узловой атриовентрикулярной пароксизмальной тахикардии, при которой волна возбуждения проводится антероградно (на желудочки) по быстрому пути, а ретроградно (на предсердия) по медленному пути, желудочки возбуждаются быстрее, чем предсердия. Эта форма называется «пароксизмальная тахикардия из атриовентрикулярного соединения (узловая атриовентрикулярная) с предшествующим возбуждением желудочков».

Электрокардиографические признаки пароксизмальной тахикардии из атриовентрикулярного соединения:

- сердечный ритм правильный с частотой 140-250 в 1 мин (расстояния R-R везде одинаковы);

- пароксизмальный характер течения тахикардии (внезапное начало, внезапное окончание);
- резкое удлинение интервала P-Q в электрокардиографическом комплексе перед первым тахикардитическим желудочковым комплексом — феномен «скачка» (иногда пароксизмальная тахикардия начинается с предсердной экстрасистолы);
- зубец P отрицательный (чаще в отведениях II, III, aVF) и располагается между комплексом QRS и зубцом T (накладывается на сегмент S-T, причем интервал R-P < 0,07 с) при форме пароксизмальной тахикардии с предшествующим возуждением желудочков, или зубец не виден, так как сливается с комплексом QRS при форме пароксизмальной тахикардии с одновременным возбуждением предсердий и желудочков;
- появление в некоторых случаях на комплексе QRS во II отведении маленького зубца S («псевдо S»), а в отведении V_1 маленького зубца R («псевдо R»), вследствие чего комплекс QRS с отведением V_1 приобретает форму rSr';
- желудочковый комплекс в большинстве случаев нормальный, однако, иногда уширен в связи с нарушением проведения импульса в желудочках (в этих случаях следует дифференцировать с желудочковой тахикардией и синдромом WPW);
- вагусные пробы эффективны в купировании приступа тахикардии.

По мнению М. С. Кушаковского (2005), у 4 % больных с пароксизмальной тахикардией из атриовентрикулярного соединения отрицательные зубцы находятся слегка впереди комплекса QRS (пароксизмальная тахикардия с предшествующим возбуждением предсердий), что объясняется тем, что в ретроградном направлении импульс распространяется быстрее, чем в антеградном. В этом случае интервал P-Q (P-R) очень короткий.

Этот вариант пароксизмальной тахикардии из атриовентрикулярного соединения очень трудно отличить от предсердной пароксизмальной тахикардии с нижнепредсердной локализацией эктопического очага (требуется электрофизиологическое исследование). Одним из важных отличительных признаков является удлинение интервала P-Q при предсердной пароксизмальной тахикардии и очень короткий интервал P-Q при пароксизмальной тахикардии из атриовентрикулярного соединения (атриовентрикулярной узловой). Следует принимать во внимание также малую эффективность или отсутствие купирующего эффекта вагусных проб при предсердной пароксизмальной тахикардии.

Электрокардиограммы при пароксизмальных тахикардиях из атриовентрикулярного соединения (атриовентрикулярных узловых реципрокных) представлены на рис. 58, 59.

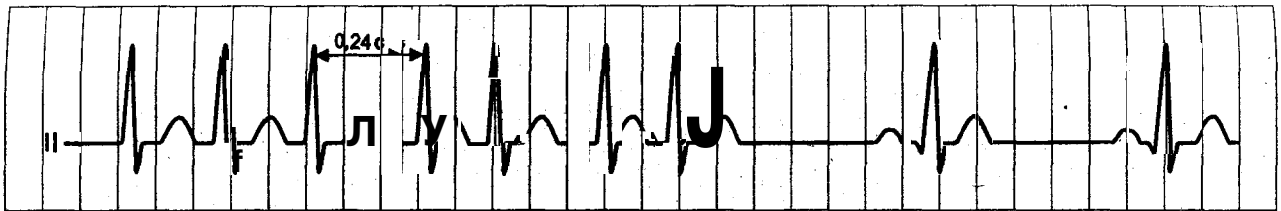

Рис. 58. Пароксизмальная тахикардия из атриовентрикулярного соединения (атриовентрикулярная реципрокная узловая) с одновременным возбуждением предсердий и желудочков:

- ритм правильный (R-R одинаковые);
- зубец P не виден;
- комплекс QRS нормальный;
- частота сокращений сердца 250 в 1 мин.

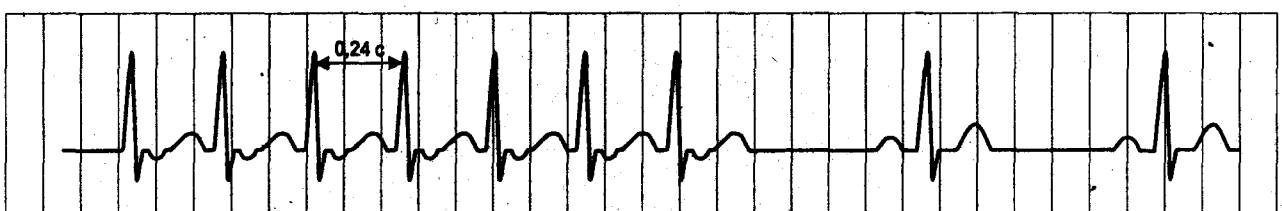

Рис. 59. Пароксизмальная тахикардия из атриовентрикулярного соединения (атриовентрикулярная узловая реципрокная) с предшествующим возбуждением желудочков:

- ритм правильный (R-R одинаковые);
- зубец P отрицательный (расположен после каждого комплекса QRS);
- комплекс QRS нормальный;
- частота сокращений сердца 250 в 1 мин.

Пароксизмальная тахикардия из атриовентрикулярного соединения (атриовентрикулярная узловая) с участием дополнительных проводящих путей

В общей популяции населения дополнительные пути проведения электрического импульса в сердце регистрируются приблизительно в 0,1–0,3 % случаев (Н. А. Мазур, 2005), а по некоторым данным — даже у 2 % населения. Характерной клинической особенностью при наличии дополнительных путей является частое развитие пароксизмальных тахикардий, причем обычно это пароксизмальная тахикардия из атриовентрикулярного соединения (атриовентрикулярная узловая) типа re-entry, хотя могут наблюдаться и желудочковые пароксизмальные тахикардии.

Дополнительные пути проведения представляют собой пучки специализированных мышечных волокон, располагающиеся вне проводящей системы сердца и обладающие способностью проводить электрические импульсы. Подробно о дополнительных проводящих путях и синдромах преждевременного возбуждения желудочков см. далее в этой главе в соответствующем разделе.

Наиболее частым вариантом синдрома преждевременного возбуждения желудочков является синдром Вольфа-Паркинсона-Уайта (синдром WPW), обусловленный наличием дополнительного пучка Кента, проводящего импульс непосредственно из предсердий в желудочки, минуя атриовентрикулярный узел.

Основные патофизиологические механизмы развития атриовентрикулярной узловой пароксизмальной тахикардии

В основе развития пароксизмальной атриовентрикулярной тахикардии при синдромах преждевременного возбуждения желудочков лежит прежде всего существование двух путей проведения импульсов между предсердиями и желудочками (нормального и дополнительного), имеющих различную скорость проведения возбуждения и различную рефрактерность. Эти обстоятельства обусловливают механизм повторного входа и круговую волну возбуждения. Петля re-entry охватывает атриовентрикулярный узел, пучок Гиса, одну из ножек пучка Гиса, волокна Пуркинье, миокард желудочков (при антероградном проведении импульса) и, конечно, дополнительный пучок. В связи с большой протяженностью петли re-entry ее принято назвать macro-re-entry и, соответственно, пароксизмальную тахикардию в этом случае можно назвать пароксизмальной атриовентрикулярной узловой реципрокной тахикардией типа macro-re-entry. Различают два ее варианта: ортодромную и антидромную.

Ортодромная атриовентрикулярная реципрокная пароксизмальная тахикардия при синдроме WPW

Этот вариант является наиболее частым, составляет около 95–85 % всех случаев пароксизмальной тахикардии при синдроме WPW и ха-

растеризуется проведением возбуждения к желудочкам (в антеградном направлении) через атриовентрикулярный узел, а к предсердиям (ретроградное проведение) через дополнительный пучок. В связи с тем, что возбуждение к желудочкам распространяется обычным путем, желудочковый комплекс не расширен, не изменен, в нем отсутствуют признаки преждевременного возбуждения желудочков (А волна — см. далее синдром WPW). Возбуждение к предсердиям распространяется ретроградно по большой петле re-entry й в силу этого достигает предсердий позже, чем желудочков, поэтому отрицательные зубцы Р располагаются после комплекса QRS.

Электрокардиографические признаки ортодромной атриовентрикулярной реципрокной пароксизмальной тахикардии при дополнительных путях проведения:

- внезапное начало пароксизмальной тахикардии, однако нередко ее индуцирует (ей предшествует) предсердная или желудочковая экстрасистола;
- правильный сердечный ритм на протяжении всего пароксизма (все интервалы R-R равны) с частотой 120-2S0 в 1 мин;
- наличие в отведениях I, II, III, aVF, V_6 отрицательного зубца Р, располагающегося после комплекса QRS, причем длительность интервала R-P, как правило, превышает 0,07 с и одновременно составляет менее половины интервала R-R. Длительность интервала R-P > 0,07 с отличает эту тахикардию от пароксизмальной атриовентрикулярной тахикардии с предшествующим возбуждением желудочков без дополнительных путей проведения, при которой длительность интервала P-P меньше 0,07 с;
- нормальная ширина и конфигурация комплекса QRS (реже — аберрантность комплекса QRS вследствие аберрантной внутрижелудочковой проводимости);

Диагностика данного вида пароксизмальной тахикардии облегчается, если у больного вне пароксизма регистрируется типичная электрокардиографическая картина синдрома преждевременного возбуждения желудочков (она подробно описана далее). Здесь же отметим, что основными электрокардиографическими признаками наиболее часто встречающегося синдрома Вольфа-Паркинсона-Уайта (синдрома WPW) являются:

- укорочение интервала P-Q< 0,12 с;
- уширение комплекса QRS> 0,12 с с деформацией его начальной части в виде волны А продолжительностью около 0,05 с (она в виде «ступеньки» «приставлена» к комплексу QRS).

Однако следует помнить, что синдром Вольфа-Паркинсона-Уайта может быть скрытым, не выявляться электрокардиографически, проявляться только ортодромной пароксизмальной реципрокной атриовентрикулярной тахикардией. Для выявления скрытого дополнительного пути проведения требуется электрофизиологическое исследование сердца.

Антидромная атриовентрикулярная реципрокная пароксизмальная тахикардия при дополнительных путях проведения

Эта форма встречается редко и составляет всего лишь 5–15 % среди всех случаев атриовентрикулярной пароксизмальной тахикардии больных с синдромом WPW. При антидромной реципрокной атриовентрикулярной пароксизмальной тахикардии при дополнительных путях проведения импульс проводится в антероградном направлении от предсердий к желудочкам через дополнительный путь проведения, а затем в ретроградном направлении к предсердиям — через систему Гиса-Пуркинье и атриовентрикулярный узел. Волна возбуждения в желудочках распространяется по сократительному миокарду от места контакта с ним добавочного проводящего пути и охватывает желудочки последовательно, а не одновременно. В силу указанных обстоятельств комплекс QRS значительно расширяется, при этом сохраняется электрокардиографическая симптоматика синдрома преждевременного возбуждения желудочков в виде волны Д (дельта).

Электрокардиографические признаки антидромной атриовентрикулярной реципрокной пароксизмальной тахикардии при дополнительных путях проведения:

- внезапное начало пароксизмальной тахикардии, однако частый пароксизм инициируется предсердной экстрасистолой;
- правильный сердечный ритм (интервалы R-R равны на протяжении всего пароксизма) с частотой 170-250 в 1 мин;
- широкие комплексы QRS > 0,12 с с наличием типичной дельта-волны в начале комплекса;
- наличие отрицательного зубца P, расположенного после комплекса QRS (между QRS и зубцом T); иногда зубец P часто плохо дифференцируется, потому что может располагаться очень близко к комплексу QRS и даже наслаиваться на него.

Электрокардиограмма при антидромной атриовентрикулярной реципрокной пароксизмальной тахикардии при синдроме WPW представлена на рис. 60.

Желудочковая пароксизмальная тахикардия

Желудочковая пароксизмальная тахикардия обычно встречается при органической патологии миокарда. Она развивается чаще всего при ишемической болезни сердца, кардиомиопатиях (в том числе при такой редкой форме кардиомиопатий, как аритмогенная дисплазия правого желудочка), миокардитах, при передозировке сердечных гликозидов и антиаритмических препаратов I класса, а также при синдроме удлиненного интервала Q-T (см. далее соответствующий раздел).

Значительно реже встречается пароксизмальная желудочковая тахикардия у лиц без органического поражения миокарда (при этом обычно речь идет о первичных нарушениях электрофизиологичес-

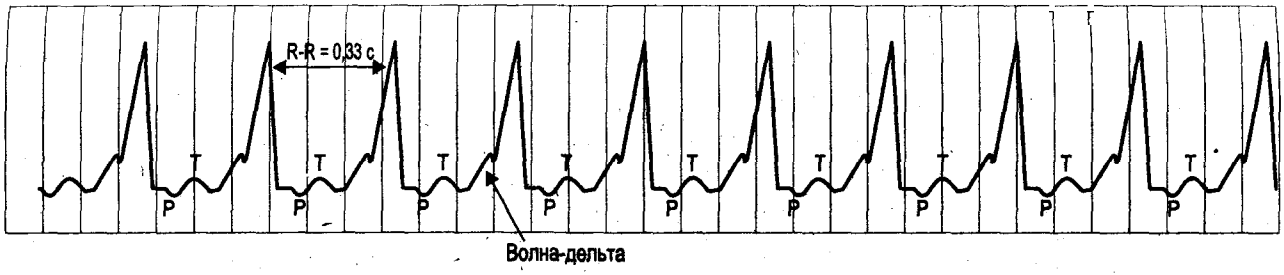

Рис. 60. Антидромная атриовентрикулярная реципрокная пароксизмальная тахикардия прц синдроме WPW:

- правильный сердечный ритм (все интервалы R-R равны между собой);
- частота сердечных сокращений 180 в 1 мин;
- ширина комплекса QRS > 0,12 с;
- в начале комплекса QRS имеется волна-дельта;
- после комплекса QRS следует отрицательный зубец Р.

8 Зак. 1688

ких процессов в миокарде без соответствующего патоморфолог ческого субстрата).

Основными патофизиологическими механизмами пароксизмал ной желудочковой тахикардии являются механизм re-entry и обусл ленная им циркуляция круговой волны возбуждения, триггерная а тивность и высокая активность (повышение автоматизма) патолог ческого эктопического очага.

Наиболее часто желудочковая пароксизмальная тахикардия возн кает вследствие re-entry (повторного входа) и циркуляции кругов волны возбуждения (механизм re-entry описан в начале главы «Нар шения сердечного ритма и проводимости»). Патоморфологическ субстратом для re-entry (повторного входа импульса возбужден являются очаги ишемии, кардиофиброза или некроза в миокарде.

У большинства больных с желудочковой пароксизмальной тах кардией формируется петля «micro-re-entry» в эндокарде, в стенке л вого желудочка или на левой стороне межжелудочковой перегород Реже формируется петля повторного входа большого диаметра «mac re-entry» (с локализацией в ножках пучка Гиса). Желудочковая пар ксизмальная тахикардия, в основе которой лежит механизм повтор ного входа возбуждения (re-entry), обычно провоцируется (иници руется) двумя-тремя желудочковыми экстрасистолами.

Значительно реже в развитии пароксизмальной желудочковой та хикардии играет роль триггерная активность, обусловленная постд поляризацией. Триггерная активность имеет значение, в частности, развитии желудочковой пароксизмальной тахикардии у больных острым инфарктом миокарда, а также при интоксикации сердечны гликозидами.

Желудочковая пароксизмальная тахикардия, обусловленная функ ционированием эктопического очага с повышенным автоматизмом наблюдается при заболеваниях миокарда с поражением внутрижелу дочковой проводящей системы и кардиомиоцитов. Именно в эти поврежденных участках проводящей системы и сократительного мио карда формируются патологические эктопические очаги с повышен ным автоматизмом.

Желудочковая пароксизмальная тахикардия имеет большое кли ническое значение — она способствует развитию сердечной недоста точности, особенно при большой частоте сердечных сокращений и длительном существовании, тем более, что она, как правило, возни кает у пациентов с органическим поражением миокарда. У большин ства больных имеются клинические проявления гемодинамических нарушений различной степени выраженности — от головокружений, артериальной гипотензии, до клинической картины нестабильной сте нокардии, острой левожелудочковой недостаточности (сердечной аст мы, отека легких) и даже синдрома Морганьи-Адамса-Стокса с пол ной потерей сознания. При отсутствии тяжелой органической патоло гии миокарда клиническая картина может ограничиться лишь тахикардией.

Характерной особенностью желудочковой пароксизмальной тахикардии является *предсердно-желудочковая диссоциация*, то есть невозможность ретроградного проведения импульсов от желудочков к предсердиям. Предсердия активируются синусовым узлом, а желудочки — циркулирующей в них круговой волной возбуждения в определенном участке или импульсами из эктопического очага с повышенным автоматизмом, причем частота желудочкового ритма больше, чем частота ритма предсердий.

Предсердно-желудочковая диссоциация имеет определенные клинические проявления:

- колебания величины систолического артериального давления при каждом сердечном сокращении;
- колебания громкости, звучности I тона, зависящие от различного положения створок атриовентрикулярных клапанов к началу систолы желудочков. Когда систола предсердий предшествует систоле желудочков менее, чем на 0,1 с, створки атриовентрикулярных клапанов находятся к началу систолы желудочков на значительном расстоянии друг от друга и захлопываются энергично, вызывая образование громкого I тона;
- меньшее количество шейных пульсовых волн по сравнению с пульсом на сонных или лучевых артериях;
- высокоамплитудные (усиленные) пульсовые волны яремных вен, возникающие нерегулярно, в тот момент, когда предсердия сокращаются при закрытых атриовентрикулярных клапанах;
- расщепление I и II тонов, интенсивность расщепления колеблется в различных сердечных циклах.

Наряду с атриовентрикулярной диссоциацией периодически импульсы ретроградно проводятся от желудочков к предсердиям, и тогда признаки атриовентрикулярной диссоциации исчезают.

Принято различать следующие формы желудочковой пароксизмальной тахикардии:

- мономорфную;
- полиморфную типа пируэт (*torsades de pointes*), связанную с удлинением интервала Q-T;
- полиморфную, не связанную с удлинением интервала Q-T.

При *мономорфной желудочковой пароксизмальной тахикардии* характерная форма комплексов QRS регистрируется в каждом электрокардиографическом отведении. При *полиморфной желудочковой пароксизмальной тахикардии* каждый последующий комплекс QRS по своей форме отличается от предыдущего.

В зависимости от продолжительности приступа желудочковой тахикардии различают нестойкую и стойкую формы. *Нестойкая желудочковая пароксизмальная тахикардия* — это тахикардия, представленная подряд тремя и более эктопическими желудочковыми комплексами (с графикой блокады ножки пучка Гиса), продолжающаяся 30 секунд или менее. Как правило, неустойчивая форма не сопровождается гемодинамическими нарушениями, часто вообще протекает бессимп-

томно и распознается лишь с помощью суточного электрокардиогр фического мониторирования по Холтеру.

Стойкая желудочковая пароксизмальная тахикардия продолжает более 30 секунд, очень часто сопровождается тяжелыми гемодинам ческими нарушениями и даже может быть предиктором развития фи рилляции желудочков.

Различают также постоянно-возвратную (непрерывно-рецидиви рующую) пароксизмальную желудочковую тахикардию. Она характ ризуется тем, что повторяющиеся мономорфные циклы («пробежки тахикардии прерываются, отделяются друг от друга несколькими но мальными синусовыми комплексами. При непрерывно-рецидивиру ющей желудочковой пароксизмальной тахикардии ее пароксизмы м гут быть устойчивыми или неустойчивыми, но обычно преобладают неустойчивые. Благодаря этому больные могут удовлетворительно переносить (конечно, не всегда) даже длительно продолжающуюся (в течение нескольких дней, недель и даже месяцев) постоянно-возвра ную (непрерывно-рецидивирующую) тахикардию.

В зависимости от конфигурации желудочкового комплекса в пр вых грудных отведениях (преимущественно в отведении V_1), различ ют пароксизмальную желудочковую тахикардию с графикой блокады правой и левой ножки пучка Гиса.

Электрокардиографические признаки пароксизмальной желудо ковой тахикардии следующие:

- внезапное начало и внезапное окончание пароксизма тахикарди однако нередко началу пароксизма предшествует желудочков экстрасистолия, иногда она появляется и после окончания пар ксизмальной тахикардии;
- правильный ритм желудочков (интервалы R-R одинаковые на пр тяжении всего времени приступа тахикардии);
- частота сокращений сердца от 100 до 220 в 1 мин; по мнени М. С. Кушаковского (2004) преобладающей является частота желудочного ритма 150–180 в 1 мин;
- деформация и расширение комплекса QRS > 0,12 с дискордан ным смещением интервала S-T и зубца T по отношению к главн му (самому большому) зубцу комплекса QRS; форма желудочк вого комплекса напоминает блокаду ножки пучка Гиса или жел дочковую экстрасистолу. Как указывает Н. А. Мазур (2005), ширин комплекса QRS при мономорфной желудочковой тахикарди > 0,14 с при наличии желудочковых комплексов с графикой бло кады правой ножки пучка Гиса или > 0,16 с при наличии жел дочковых комплексов с графикой блокады левой ножки пучка Гис М. С. Кушаковский (2004) указывает, что в 70 % случаев при пар роксизмальной желудочковой тахикардии ширина комплекса QRS>0,14 с, в остальных случаях колеблется от 0,12 до 0,14 с; комплексы QRS с шириной > 0,20 с нехарактерны;
- форма всех желудочковых комплексов при мономорфной парок ксизмальной тахикардии совершенно одинакова в каждом из

ведений электрокардиограммы (необходимо сравнивать форму желудочковых комплексов не только соседних, рядом расположенных, но и комплексов, отделенных друг от друга несколькими другими комплексами). При полиморфной желудочковой пароксизмальной тахикардии каждый последующий комплекс QRS отличается по своей форме от предыдущего. Эти изменения не всегда отчетливо выражены, но могут быть особенно заметны при сопоставлении желудочковых комплексов в начале и в конце продолжительной записи электрокардиограммы;

- наличие атриовентрикулярной диссоциации — то есть разобщенности более частого ритма желудочков и менее частого предсердного ритма; неизмененные положительные зубцы P могут быть видны, но не находятся в закономерной связи с комплексами QRS, а наслаиваются на различные участки комплекса QRS; иногда зубцы расположены перед комплексом QRS или после него, возможно наслаивание зубца P на зубец T;
- появление иногда так называемых «захваченных» сокращений желудочков, то есть одиночных нормальных комплексов QRST, имеющих синусовое происхождение. Появление захваченных сокращений желудочков объясняется тем, что иногда одиночные синусовые импульсы достигают атриовентрикулярного узла в тот момент, когда он вышел из рефрактерного состояния и способен к проведению импульса к желудочкам. Именно в это время и происходит сокращение желудочков под влиянием нормального синусового импульса. «Захваченное» сокращение желудочков характеризуется неуширенным, недеформированным (нормальным) комплексом QRST.

Анализируя данные электрокардиограммы, можно сделать определенное (конечно, не абсолютно точное) суждение о механизме развития пароксизмальной желудочковой тахикардии. Так, реципрокные (обусловленные механизмом re-entry) желудочковые тахикардии начинаются остро, после желудочковой экстрасистолы. Желудочковая пароксизмальная тахикардия, в основе возникновения которой лежит эктопический очаг с повышенной функцией автоматизма (очаговая «автоматическая» желудочковая тахикардия), начинается без предшествующих желудочковых экстрасистол. Но иногда наблюдается период «разогрева», то есть начальные тахикардитические циклы постепенно укорачиваются, и только затем устанавливается постоянная частота ритма. Очаговые триггерные желудочковые пароксизмальные тахикардии могут возникать после желудочковой экстрасистолы, иногда наблюдается предварительный период «разогрева».

С помощью электрокардиографии возможна также топическая диагностика пароксизмальной желудочковой тахикардии. Для этого в первую очередь оценивают форму и направленность расширенных комплексов QRS в отведениях V_1 и V_6. О направленности комплекса QRS судят по направленности главного (самого большого) зубца. Для топической диагностики желудочковой пароксизмальной тахикардии

пользуются векторным правилом Розенбаума, которое гласит, что п
левожелудочковой пароксизмальной тахикардии комплекс QRS в о
ведениях V_1 и V_6 имеет графику блокады правой ножки пучка Гиса,
при правожелудочковой пароксизмальной тахикардии — графику бл
кады левой ножки пучка Гиса. Однако распознать локализацию и
точника пароксизмальной тахикардии в том или другом желудочке
основании правила Розенбаума не всегда возможно у больных ишем
мической болезнью сердца, особенно у перенесших инфаркт миока
да, а также у лиц с выраженной гипертрофией миокарда левого жел
дочка. Это связано с тем, что у больных в указанных группах знач
тельно меняется последовательность электрофизиологическ
процессов и, следовательно, эндокардиальной активации левого ж
лудочка.

По мнению М. С. Кушаковского (2004), желудочковая пароксиз
мальная тахикардия у больных с острым инфарктом миокарда, п
стинфарктной аневризмой и зонами акинезии (распознаются при эх
кардиографическом исследовании) имеет патологический источни
возбуждения в свободной (непораженной) зоне левого желудочка,
его септальных и парасептальных отделах вдоль края инфаркта ил
аневризмы. Такая тахикардия должна всегда трактоваться как левож
лудочковая пароксизмальная тахикардия, независимо от того, графи
ку блокады какой ножки пучка Гиса имеют комплексы QRS.

Определенную роль в топической диагностике пароксизмальн
желудочковой тахикардии играет также направленность главного (с
мого большого по амплитуде) зубца расширенного комплекса QRS.

Таким образом, у большинства больных можно осуществить *топ
ническую диагностику* источника возбуждения (в правом или лев
желудочке) при пароксизмальной желудочковой тахикардии на осн
вании следующих *электрокардиографических признаков.*

При локализации источника тахикардии в левом желудочке (лев
желудочковая пароксизмальная тахикардия) конфигурация желудо
кового комплекса напоминает блокаду правой ножки пучка Гиса: глав
ный (наибольший) зубец комплекса QRS в I отведении направл
вниз, в III — вверх, в V_1 — вверх, в V_5 и V_6 — вниз.

При локализации источника тахикардии в правом желудочке (пра
вожелудочковая пароксизмальная тахикардия) конфигурация желудо
кового комплекса напоминает блокаду левой ножки пучка Гиса: глав
ный (наибольший) зубец комплекса QRS в I отведении направл
вверх, в III — вниз, в V_{1-2} ~ вниз, в V_{5-6} — вверх.

Наиболее точная топическая диагностика пароксизмальной желу
дочковой тахикардии возможна при электрофизиологическом иссле
довании сердца. Электрокардиограммы при желудочковой пароксиз
мальной тахикардии представлены на рис. 61, 62, 63.

Следует помнить, что при желудочковой пароксизмальной тахи
кардии исчезают электрокардиографические признаки инфаркта миок
карда и определяются вновь после ее купирования (рис. 63).



Рис. 61. Пароксизмальная мономорфная левожелудочковая тахикардия.

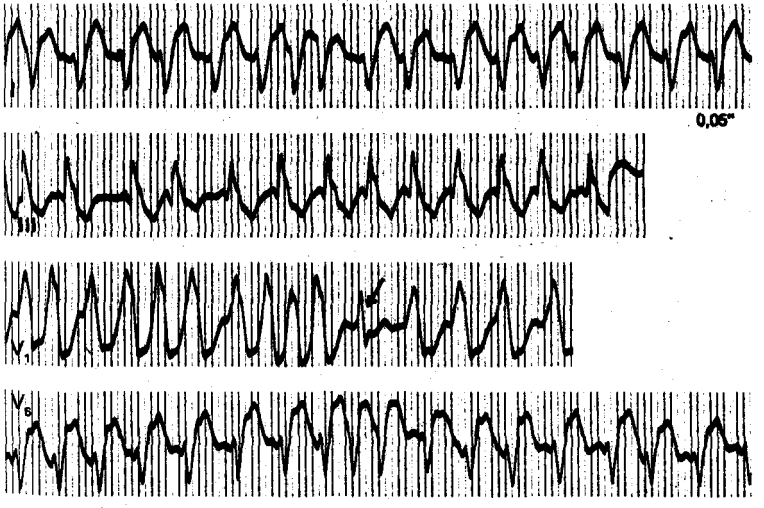

Рис. 62. Желудочковая полиморфная пароксизмальная тахикардия с «захватом» желудочков. В отведении V_1 11-й комплекс QRST (показан стрелкой) синусового происхождения.

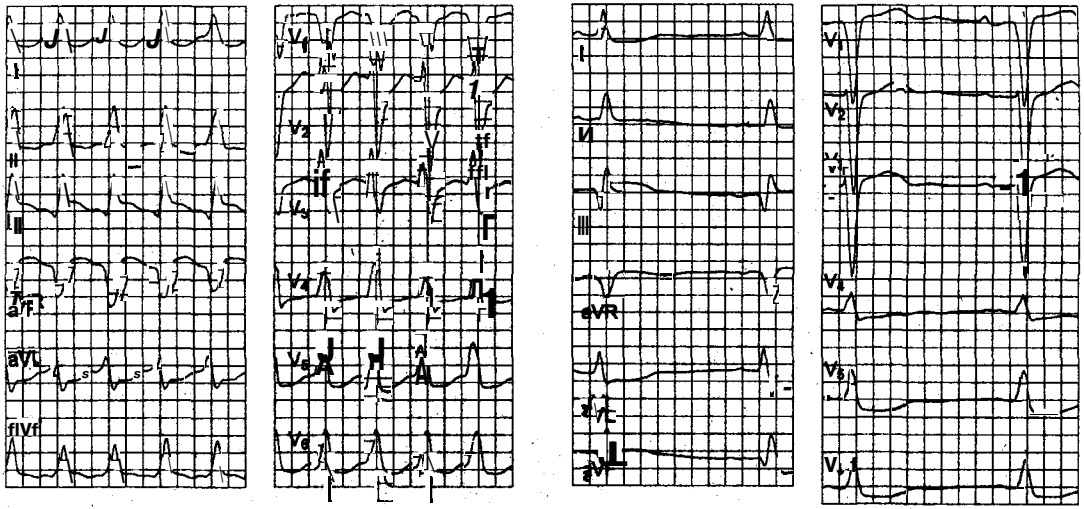

а) б)

Рис. 63. Больной Р, 70лет.

а) ЭКГ в момент приступа тахикардии (зарегистрирована желудочковая мономорфная пароксизмальная тахикардия);

б) ЭКГ после купирования тахикардии (признаки инфаркта миокарда в области задней стенки левого желудочка — патологический Q и подъем S-T в III отведении).

Актуальной практической проблемой является дифференциальная диагностика желудочковой пароксизмальной тахикардии и суправентрикулярной пароксизмальной тахикардии с аберрантным комплексом QRS.

Расширение и некоторые изменения (аберрации) формы комплекса QRS при суправентрикулярной пароксизмальной тахикардии могут быть обусловлены развитием функциональной блокады одной из ножек пучка Гиса, антероградным проведением тахикардитических импульсов по дополнительным проводящим путям при антидромной атриовентрикулярной реципрокной тахикардии у больных с синдромом WPW.

Основные дифференциально-диагностические различия между желудочковой и суправентрикулярной (в том числе с расширенным комплексом QRS) пароксизмальной тахикардией представлены в табл. 9.

Синдром удлиненного Q-T. Двунаправленная (веретенообразная) полиморфная пароксизмальная желудочковая тахикардия типа «пируэт» (torsade de pointes) при синдроме удлиненного интервала Q-T

Синдром удлиненного интервала Q-T — сочетание увеличения длительности интервала Q-T и угрожающих жизни полиморфных желудочковых тахикардий типа «пируэт» с возможным переходом в фибрилляцию желудочков.

Длительность интервала Q-T на ЭКГ (электрическая систола сердца) является интегральным показателем, суммарно отражающим процессы деполяризации и реполяризации в кардиомиоцитах, обусловленные движением электролитов Na^+, Ca^{++} и K^+ в клетку из внеклеточного пространства и обратно. Эти процессы контролируются K^+, Na^+ и Ca^{++}-каналами сарколеммы, энергетическое обеспечение этих каналов осуществляется Mg^{++}-зависимой АТФазой.

В зависимости от этиологических факторов, Moss (198S) предложил следующую классификацию синдрома удлиненного интервала Q-T:

I. Врожденный синдром удлиненного интервала Q-T:
   а) генетическая форма: синдромы Романа-Уорда и Джервелла-Ланге-Нильсена;
   б) спорадические формы.
II. Приобретенные формы синдрома удлиненного Q-T (с известными многочисленными этиологическими факторами).

Врожденный синдром удлиненного интервала Q-T

Врожденный (наследственно-семейный) синдром удлиненного интервала Q-T обусловлен мутацией определенных генов и составляет около 50 % всех случаев этого синдрома.

Локализация генных мутаций при синдроме удлиненного интервала Q-T представлена в табл. 10.

Табл. 9. Дифференциально-диагностические различия между суправентрикулярной и желудочковой пароксизмальной тахикардией

Признаки	Суправентрикулярная пароксизмальная тахикардия	Желудочковая пароксизмальная тахикардия
Возраст больных	Преимущественно молодой	Чаще пожилой и старческий
Пол	Одинаково часто у мужчин и женщин	Чаще наблюдается у мужчин
Наличие органической патологии сердца	Наблюдается реже, чем при желудочковой тахикардии	Практически у всех больных
Встречаемость у здоровых людей	Очень часто	Очень редко
Гемодинамические нарушения во время пароксизма тахикардии	Наблюдаются редко	Сравнительно часто и в выраженной степени
Стенокардия, в том числе нестабильная во время приступа тахикардии	Наблюдается сравнительно редко	Наблюдается часто
Колебания артериального давления и наполнения артериального пульса при отдельных сокращениях сердца	Отсутствуют	Характерны
Сердечные тоны	Одинаково громкие во время всего приступа тахикардии, иногда расщепление I или II тона	Интермиттирующее усиление I тона (отсутствует при мерцательной аритмии и ретроградном проведении импульса в предсердия), нередко расщепление обоих сердечных тонов
Urina spastica (выделение в конце приступа светлой мочи низкой плотности в большом количестве)	Очень частый и характерный признак	Не наблюдается, напротив, склонность к олигурии

Табл. 9. Дифференциально-диагностические различия между суправентрикулярной и желудочковой пароксизмальной тахикардией (окончание)

Купирующий эффект рефлекторных вагусных проб	Часто купируют приступ тахикардии	Отсутствует
Наличие и расположение зубца P	Зубцы P отрицательные, расположены после каждого комплекса QRS при атриовентрикулярной тахикардии с предшествующим сокращением желудочков. При предсердной пароксизмальной тахикардии зубец P отрицательный или положительный, расположен перед комплексом QRS	Имеется атриовентрикулярная диссоциация, зубцы P могут быть видны (они положительные), но нет закономерной связи с комплексами QRS, а наслаиваются на различные участки комплекса QRS или интервала S-T
Появление захваченных сокращений желудочков (одиночных нормальных комплексов QRST с предшествующим нормальным зубцом P синусового происхождения)	Нехарактерно	Характерно, бывает редко
Ширина комплекса QRS	Обычно не > 0,12 с (даже при тахизависимой блокаде ножки пучка Гиса)	Обычно > 0,12 с

Табл. 10. Локализация генных мутаций при синдроме удлиненного интервала Q-T (El-Sheriff, 1999) с дополн. А. М. Шилова, М. В. Мельник (2003)

Тип синдрома	Локализация дефекта в хромосоме	Ответственный мутировавший ген	Поврежденный ионный канал
LQ-T1	11p15.5	KCNQ1 (KvLQ-T1)	α-Субъединица медленного калиевого канала
LQ-T2	7q35–36	HERG	α-Субъединица быстрого калиевого канала
LQ-T3	3p21–24	SCN5A	Натриевый канал
LQ-T4	4q25–27	?	?
LQ-T5	21q22.1-22	KCNE1 (Mink)	β-Субъединица медленного калиевого канала
LQ-T6	21q22.1–22	KCNE2 (MiRP1)	β-Субъединица медленного калиевого канала
JLNS1	11p15.5	KCNQ1 (KvLQ-T1)	α-Субъединица медленного калиевого канала
JLNS2	21q22.1-22	KCNE1 (Mink)	β-Субъединица медленного калиевого канала

Как видно из табл. 10, различают 6 генетических вариантов синдрома удлиненного интервала Q-T. Вследствие мутаций в указанных в таблице генах нарушается функционирование калиевых и натриевых каналов миокарда. В результате дисфункции ионных каналов повышается длительность процессов деполяризации или реполяризации, что в конечном итоге приводит к увеличению времени формирования потенциала действия. Наиболее вероятным объяснением развития тахиаритмий при синдроме удиненного Q-T считают раннюю постдеполяриацию. Большая роль принадлежит симпатическому дисбалансу иннервации сердца при врожденном синдроме удлиненного интервала Q-T. Дисбаланс заключается в нарушении правосторонней симпатической иннервации сердца и значительном преобладании левосторонних симпатических влияний. Существует также точка зрения, что асимметрия симпатической иннервации сердца связана с дегенеративными изменениями нервных элементов сердца, невритами и ганглионевритами. Обсуждается также возможная роль вирусной инфекции в развитии указанных дегенеративных изменений.

Существуют *две формы врожденного синдрома удлиненного интервала Q-T*:

1. Синдром Романо-Уорда (Romano-Ward), для которого характерны:
   - частота распространения 1 : 10000–1 : 5000 в популяций;
   - аутосомно-доминантное наследование;
   - пенетрантность (частота наследования 0,9);
   - удлинение Q-T, частые синкопальные состояния, пароксизмы желудочковой полиморфной (типа «пируэт») тахикардии, возможна внезапная аритмическая смерть.
2. Синдром Джервела-Ланге-Нильсена (Jervell-Lange-Nielsen), для которого характерны:
   - аутосомно-рецессивное наследование;
   - семейная врожденная двусторонняя нейросенсорная глухота;
   - удлинение Q-T, частые синкопальные состояния, пароксизмы желудочковой полиморфной (типа «пируэт») тахикардии, возможна внезапная аритмическая смерть.

Различают 2 варианта синдрома Джервела-Ланге-Нильсена (JLNS1 и JLNS2) в зависимости от локализации дефекта в хромосоме и мутировавшего гена (см. табл 10).

Клиническая картина врожденного синдрома удлиненного интервала Q-T

Наиболее характерными особенностями врожденного синдрома удлиненного интервала Q-T являются обморочные синкопальные состояния, приступы полиморфной тахикардии и высокий риск развития фибрилляции желудочков и внезапной сердечной смерти. Более высокий риск внезапной смерти имеется у лиц мужского пола, а именно у мальчиков в препубертатном и пубертатном периодах. В целом риск внезапной сердечной смерти у больных с врожденным синдромом удлиненного интервала Q-T составляет 70–75 %. Летальность в случаях нелеченых форм врожденного удлинения интервала Q-T составляет 20 % в год после первого эпизода потери сознания и около 50 % в течение 10 лет (Schwartz, 1985).

Синкопальные состояния при синдроме удлиненного интервала Q-T являются важнейшим клиническим проявлением синдрома удлиненного интервала Q-T и провоцируются физической нагрузкой, гневом, испугом, психоэмоциональными стрессовыми ситуациями, плаванием (возможны обмороки и внезапная сердечная смерть в бассейне, при купании в водоеме), резкими звуковыми раздражителями (громкий телефонный звонок, громкая музыка, гудок) и сопровождаются тахикардией. Продолжительность потери сознания составляет около 1–2 минут, у половины больных в этот период наблюдаются клонико-тонические судороги с непроизвольным мочеиспусканием и дефекацией. После приступа сознание восстанавливается без амнезии и сонливости.

При расспросе пациентов удается установить, что подобные синкопальные состояния наблюдаются также у родителей.

В основе развития синкопальных состояний лежит ишемия мозга у больных с синдромом удлиненного интервала Q-T во время желудочко-

вой тахикардии. Как правило, потере сознания предшествует пресинкопальный период, характеризующийся общей слабостью, потемнением в глазах, сердцебиением, ощущением тяжести за грудиной.

Имеются особенности клинического течения синдрома удлиненного Q-T в зависимости от генетических вариантов. Установлено, что риск развития синкопальных состояний больше у больных с LQ-T1 и LQ-T2, а вероятность внезапной сердечной смерти значительно выше при LQ-T3. Большинство больных с LQ-T1 (96—99 %) реагируют на физическое напряжение и психоэмоциональную стрессовую ситуацию развитием синкопального состояния, фибрилляции желудочков и внезапной смерти, а при LQ-T3 эти состояния развиваются в ответ на такие же стрессовые ситуации лишь у 33-35 % больных. Наибольший риск синкопальных состояний, внезапной сердечной смерти в покое или во время сна имеется у больных с LQ-T3, а лечению β-адреноблокаторами лучше поддается LQ-T1.

Особенности наследования врожденных форм удлиненного интервала Q-T Романо-Уорда и Джервела-Ланге-Нильсена указаны выше. Следует еще подчеркнуть, что для синдрома Джервела-Ланге-Нильсена чрезвычайно характерна семейная врожденная двусторонняя нейросенсорная тугоухость или полная глухота.

Данные электрокардиографического и эхокардиографического исследования приводятся далее, так как они почти идентичны при врожденной и приобретенной формах синдрома удлиненного интервала Q-T.

Диагностика врожденного синдрома удлиненного интервала Q-T производится на основании диагностических критериев Schwartz, которые мы приводим в последней модификации автора (табл. 11).

Приобретенный (вторичный) синдром удлиненного интервала Q-T

Приобретенный синдром удлиненного интервала Q-T обусловлен многочисленными этиологическими факторами (табл. 12).

Особого внимания заслуживает роль лекарственных препаратов в развитии синдрома удлиненного интервала Q-T и возникновении пароксизмальной желудочковой тахикардии типа «пируэт». Наиболее часто удлинение интервала Q-T и развитие желудочковой тахикардии типа «пируэт» наблюдается при лечении антиаритмическими препаратами класса I (блокаторами быстрых натриевых каналов) — хинидином, новокаинамидом, дизопирамидом. Частота полиморфной желудочковой тахикардии при лечении хинидином составляет от 1,5 до 7-8 %.

Способностью удлинять интервал Q-T и вызывать желудочковую тахикардию типа «пируэт» обладают также антиаритмические препараты III класса (блокаторы калиевых каналов, увеличивающие потенциал действия и замедляющие реполяризацию — соталол, дофетилид, ибутилид, кордарон). Среди названных препаратов III группы наименьшая способность удлинять интервал Q-T присуща кордарону (амиодарону). Заслуживает внимания тот факт,

Табл. 11. Диагностические критерии синдрома удлиненного Q-T (Schwartz, 1997)

Диагностические критерии	Баллы
Электрокардиографические	
1. Корригированная величина интервала Q-T	
>480 мс	3
460–470 мс (у женщин)	2
450 мс (у мужчин)	1
2 ЖТ типа «пируэт»	2
3. Альтернация зубца T	1
4. Зазубренный зубец T в трех отведениях	1
5. Брадикардия ниже возрастной нормы	0.5
Клинические	
1. Синкопальные состояния:	
• связанные со стрессом	2
• не связанные со стрессом	1
2 Врожденная глухота	0.5
Наследственность	
1. Доказанный у кого-либо из членов семьи синдром удлиненного интервала Q-T	1
2 Внезапная сердечная смерть в возрасте до 30 лет среди ближайших родственников	0,5
Вероятность наличия синдрома удлиненного Q-T:	
<2 баллов — низкая	
2-3 балла — средняя	
>4 баллов — высокая	

что при лечении кордароном, несмотря на вызываемое им удлинение Q-T, желудочковая полиморфная тахикардия типа «пируэт» развивается исключительно редко. Аритмогенный эффект противоаритмических препаратов, конечно, возрастает и чаще наблюдается при использовании высоких доз.

Удлинение интервала Q-T, наблюдаемое при лечении указанными в табл. 12 антигистаминными препаратами, антидепрессантами, антибактериальными и другими средствами, обусловлено в большинстве случаев блокадой калиевых каналов в миокарде в период реполяризации. Можно сказать, что этот же механизм лежит в основе развития вторичного синдрома удлиненного интервала Q-T под влиянием и других этиологических факторов, указанных в табл. 12. Следует отметить, что риск развития синдрома удлиненного интервала Q-T и полиморфных желудочковых тахикардий значительно возрастает при гипертрофии миокарда и застойной сердечной недостаточности, сопровождающих различные органические поражения миокарда, а также при назначении больших доз мочегонных и антиаритмических препаратов.

Табл. 12. Основные причины приобретенного синдрома удлиненного интервала Q-T

1. Прием лекарственных средств
   - антиаритмических (хинидин, новокаинамид, дизопирамид, аймалин, кордарон, дофетилид, ибутилид, соталол, ритмонорм)
   - психотропных (трициклические антидепрессанты, фенотиазиновые соединения, френолон, литий и др.) -
   - β-адреностимуляторов (сальбутамол, фенотерол, тербуталин и др.)
   - антибиотиков (эритромицин и другие макролиды)
   - хлорохина
   - антигистаминных препаратов (астемизол, терфенадин)
   - диуретиков (фуросемид, индапамид)
   - прокинетиков (метоклопрамид, цизаприд)
   - противогрибковых препаратов (кетоконазол, флуконазол)
   - аденозина
   - пробукола
2. Дисэлектролитные нарушения (гипокалиемия, гипокальциемия, гипомагниемия)
3. Низкокалорийная малобелковая диета
4. Заболевания центральной и вегетативной нервной системы (субарахноидальные кровоизлияния, инсульты, опухоли, инфекции и др.)
5. Гипотермия
6. Заболевания сердечно-сосудистой системы:
   - ишемическая болезнь сердца, особенно стенокардия Принцметал
   - пролапс митрального клапана
   - миокардиты
   - кардиомиопатии
   - медленные сердечные ритмы (синусовая брадикардия, а-в-блокады)
7. Хронический алкоголизм
8. Болезни эндокринной системы:
   - первичный гиперальдостеронизм
   - феохромоцитома
   - сахарный диабет в стадии выраженной декомпенсации (диабетический кетоацидоз)
9. Ваготомия, операции на шее
10. Семейный периодический паралич
11. Яд скорпиона
12. Остеогенная саркома
13. Неврогенная анорексия
14. Отравления ртутью и фосфорорганическими инсектицидами

Клиническая картина приобретенного синдрома удлиненного интервала Q-T

Жалобы больных, конечно, в первую очередь определяются основным заболеванием. Однако, анализируя данные анамнеза, необходимо обратить особое внимание на указания на непонятное головокружение, обморочные состояния, особенно на фоне применения антиаритмических и мочегонных препаратов. Иногда больные сообщают о том, что медицинские работники констатировали у них во время синкопального состояния пароксизм тахикардии. Если при этом больной может представить записанную во время обморочного состояния

или приступа тахикардии электрокардиограмму, ее необходимо (даже если есть электрокардиографическое заключение) повторно проанализировать с точки зрения возможного наличия синдрома удлиненного интервала Q-T.

Данные объективного исследования больного вне приступа желудочковой тахикардии обусловлены основным заболеванием. Во время приступа желудочковой тахикардии типа «пируэт» у больного определяется частый ритмичный пульс, нередко слабого наполнения, возможно снижение артериального давления, при аускультации сердца может быть усиление I тона на фоне тахикардии (однако усиление I тона — признак непостоянный).

Следует всегда помнить, что самым грозным осложнением синдрома удлиненного интервала Q-T и возникающей при этом полиморфной двунаправленной желудочковой тахикардии типа «пируэт» является ее трансформация в фибрилляцию желудочков.

Важнейшим методом диагностики синдрома удлиненного интервала Q-T является ЭКГ.

Электрокардиографические особенности удлиненного интервала Q-T и полиморфной пароксизмальной желудочковой тахикардии типа «пируэт»

Электрокардиограмма вне приступа тахикардии

1. Наличие у больных до начала приступа тахикардии удлиненного интервала Q-T

Наличие у больных до начала приступа тахикардии удлиненного интервала Q-T сопровождается одновременно увеличением амплитуды волны U. Интервал Q-T (QRST) измеряется от начала комплекса QRS (зубца Q или R) до конца зубца T. Интервал Q-T обозначают еще электрической систолой. Продолжительность интервала Q-T зависит от частоты сердечного ритма: чем больше частота, тем короче должная длительность Q-T. Кроме того, длительность интервала в определенной степени зависит от пола пациента. В связи с указанными обстоятельствами предложено высчитывать не абсолютную, а корригированную должную величину интервала Q-T по формуле Базетта:

$$Q\text{-}Tc = \frac{K}{R\text{-}R}$$

K — коэффициент для мужчин 0,37, для женщин 0,40

R-R — длительность одного сердечного цикла

Q-Tc — длительность интервала Q-T корригированная

После вычисления корригированной длительности Q-Tc ее сопоставляют с имеющейся длительностью Q-T у пациента.

Европейское Агентство по оценке медицинских продуктов (European Agency for the Evaluation of Medical products) предлагает следующие оценки длительности интервала Q-T (табл. 13).

Табл. 13. Значения длительности интервала Q-T

Оценка длительности интервала Q-T	Длительность интервала Q-T, мс	
	Мужчины	Женщины
Нормальная длительность	<430	<450
Пограничная длительность	430-450	450–470
Удлиненный интервал Q-T	>450	> 470

Нормативные значения длительности интервала Q-T в зависимости от частоты сердечных сокращений и пола пациента представлены в табл. 14.

2. Альтернация и изменение формы (морфологии) зубца T

Альтернация зубца T — изменение амплитуды и полярности зубца T — является характерным признаком синдрома удлиненного интервала Q-T. Альтернация обусловлена нарушением способности ионных каналов к восстановлению исходного состояния за время диастолы перед возникновением следующего потенциала действия.

При альтернации зубца T отмечается изменение его амплитуды (то она нормальная, то снижена) или полярности зубца T (то он положительный, то отрицательный) от комплекса к комплексу. Эти изменения наблюдаются как в покое, так и особенно при эмоциональном и физическом напряжении и могут быть предвестником тахикардии типа «пируэт».

Характерны также разнообразные изменения формы (морфологии) зубца T (зубец T зазубренный, двухфазный, отрицательный), что особенно хорошо заметно в грудных отведениях.

3. Увеличение дисперсии интервала Q-T

Дисперсия интервала Q-T — это разница между максимальной Q-T ($Q\text{-}T_{max}$) и минимальной длительностью Q-T ($Q\text{-}T_{min}$) в каждом из 12 грудных отведений. При синхронной записи всех отведений ЭКГ дисперсия длительности Q-T рассчитывается как разность между максимальной длительностью Q-T в каком-то из отведений и минимальной величиной Q-T:

$$Q\text{-}Td = Q\text{-}T_{max} - Q\text{-}T_{min}.$$

При последовательной (несинхронной) записи ЭКГ-отведений рассчитывают корригированную дисперсию интервала Q-T по формуле:

$$Q\text{-}Tdc = Q\text{-}T_{max}c - Q\text{-}T_{min}c.$$

Значения Q-Tmax и Q-Tmin корригированные ($Q\text{-}T_{max}c$ и $Q\text{-}T_{min}c$) получают по формуле Базетта.

Дисперсия длительности интервала Q-T существует и в норме, и она обусловлена различием процессов реполяризации в разных отделах желудочков.

Табл. 14. Нормативные значения интервала Q-T в зависимости от ЧСС и пола пациентов

RR, с	Q-T должное		RR, с	Q-T должное		RR, с	Q-T должное	
	Муж	Жен		Муж	Жен		Муж	Жен
0,30	0,20	0,22	0,71	0,31	0,34	1,12	0,39	0,42
0,31	0,21	0,22	0,72	0,31	0,34	1.13	0,39	0,43
0,32	0,21	0,23	0,73	0.32	0.34	1.14	0,40	0,43
0,33	0,21	0,23	0,74	0,32	0,34	1.14	0,40	0,43
0,34	0.22	0,23	0,75	0.32	0,35	1.16	0,40	0,43
0,35	0,22	0,24	0,76	0.32	0,35	1.17	0,40	0,43
0,36	0,22	0,24	0,77	0,32	0,35	1,18	0,40	0,43
0,37	0,23	0,24	0,78	0,33	0,35	1,19	0,40	0,44
0,38	0.23	0,25	0,79	0,33	0.36	1,20	0,41	0,44
0,39	0.Z3	0,25	0,80	0.33	0,36	1.21	0,41	0,44
0,40	0,23	0,25	0,81	0,33	0,36	1,22	0,41	0,44
0,41	0,24	0,26	0,82	0,34	0,36	1,23	0,41	0,44
0,42	0,24	0,26	0,83	0,34	0,36	1,24	0,41	0.45
0,43	0,24	0,26	0,84	0,34	0,37	1,25	0,41	0,45
0,44	0,25	0.27	0,85	0,34	0,37	1,26	0,42	0,45
0,45	0,25	0,27	0.86	0,34	0,37	1,27	0,42	0,45
0,46	0,25	0,27	0,87	0,35	0,37	1,28	0,42	0,45
0,47	0,25	0,27	0,88	0,35	0,38	1,29	0,42	0,46
0,48	0,26	0,28	0,89	0.35	0.38	1,30	0,42	0,46
0,49	0,26	0,28	0,90	0,35	0,38	1,31	0,42	0,46
0,50	0,26	0,28	0,91	0,35	0,38	1,32	0,43	0,46
0,51	0,26	0,29	0,92	0,35	0,38	1,33	0,43	0,46
0,52	0,27	0,29	0,93	0,36	0,39	1.34	0,43	0,46
0,53	0,27	0,29	0,94	0,36	0,39	1.35	0,43	0,46
0,54	0,27	0,29	0,95	0,36	0,39	1.36	0,43	0,47
0,55	0,27	0,30	0,96	0,36	0,39	1,37	0,43	0,47
0,56	0,28	0,30	0,97	0,36	0,39	1,38	0,43	0,47
0,57	0,28	0.30	0.98	0,37	0,40	1.39	0,44	0,47
0,58	0,28	0,30	0,99	0,37	0,40	1,40	0.44	0,47
0,59	0,28	0,31	1,00	0,37	0,40			
0,60	0,29	0,31	1,01	0,37	0,40	1042	0,44	0,48
0,61	0,29	0,31	1,02	0,37	0,40	1,43	0,44	0,48
0,62	0,29	0,31	1,03	0,38	0,41	1,44	0,44	0,48
0,63	0,29	0,32	1,04	0,38	0,41			
0,64	0,30	0,32	1.05	0.38	0,41	1,50	0,45	0,49
0,65	0,30	0,32	1,06	0,38	0,41			
0,66	0,30	0,32	1,07	0,38	0,41	1.56	0,46	0,50
0,67	0,30	0,33	1,08	0,38	0,42			
0,68	0,31	0,33	1.09	0,39	0,42	1,62	0,47	0,51
0,69	0,31	0,33	1,10	0,39	0,43			
0,70	0,31	0,33	1,11	0,39	0,43	1,66	0,48	0,52

У здоровых людей дисперсия длительности интервала Q-T составляет 20—50 мс (Higham, Campbell, 1994).

При синдроме удлиненного Q-T имеется выраженная дисперсия Длительности Q-T (150—200 мс), значительно превышающая показатели здоровых людей. Чем выраженнее дисперсия Q-T, тем выше ве-

роятность фатальных аритмий сердца и внезапной сердечной смерти, так как значительная вариабельность длительности Q-T свидетельствует о выраженной неоднородности процессов реполяризации и готовности миокарда к аритмиям.

4. Синусовая брадикардия

Для синдрома удлиненного Q-T характерны эпизоды синусовой брадикардии. Они лучше регистрируются при суточном холтеровском мониторировании электрокардиограммы. Особенно часто наблюдается синусовая брадикардия у детей с эпизодами потери сознания. Синусовая брадикардия более характерна для врожденных форм синдрома удлиненного интервала Q-T.

Особенности ЭКГ во время приступа тахикардии типа «пируэт»

1. Появлению приступа тахикардии типа «пируэт» часто предшествует SLS-последовательность (short-long-short-последовательность) или феномен «каскада» — чередование внезапного ускорения и удлинения интервала R-R (short-long-short — короткий — длинный — короткий), постэкстрасистолического компенсаторной паузы (интервал R-R длинный) и повторной желудочковой экстрасистолы (интервал R-R короткий), после чего развивается приступ тахикардии типа «пируэт». По сути SLS- последовательность или феномен «каскада» можно охарактеризовать как появление предвестников пароксизмальной тахикардии типа «пируэт» в виде чередующейся суправентрикулярной и желудочковой экстрасистол с меняющейся длительностью пред- и постэкстрасистолического периодов.
2. Часто приступы желудочковой тахикардии типа «пируэт» инициируются лишь желудочковыми экстрасистолами с различными интервалами сцепления (от «R на T» до длинных интервалов 0,44-0,72с).
3. Частота сердечного ритма во время приступа тахикардии достигает 150-250 в 1 мин, причем характерны колебания частоты сокращений сердца; колебания длительности интервалов R-R во время приступа тахикардии могут составить 0,20—0,30—0,40 с.
4. Комплексы QRS высокоамплитудные, расширены (> 0,12 с), высота и полярность (направленность) меняются — они направлены то вверх, то вниз, т. е. положительные комплексы QRS сменяются отрицательными, причем во время такого перехода могут быть зарегистрированы отдельные нормальные или близкие к нормальным комплексы QRS. Эта меняющаяся направленность комплексов QRS послужила причиной появления термина «желудочковая тахикардия типа «пируэт».
5. Пароксизмальная желудочковая тахикардия обычно неустойчивая — общее количество комплексов QRS во время приступов колеблется от 6-10 до 25—100.

6. Иногда удается видеть на электрокардиограмме зубцы Р и распознать атриовентрикулярную диссоциацию.
7. Приступ желудочковой тахикардии типа «пируэт» может прекратиться спонтанно (при этом происходит постепенное удлинение интервалов R-R), однако может неоднократно рецидивировать.
8. Полиморфная желудочковая тахикардия типа «пируэт» опасна частой трансформацией в фибрилляцию желудочков, возможна также ее трансформация в устойчивую мономорфную желудочковую тахикардию.

Все указанные признаки синдрома удлиненного Q-T, конечно, лучше выявляются при ЭКГ-мониторинге по Холтеру.

Электрокардиограмма при синдроме удлиненного интервала Q-T приведена на рис. 64.

На рис. 65 представлена синусовая брадикардия при синдроме удлиненного интервала Q-T.

На рис. 66 и 67 представлены электрокардиограммы при полиморфной желудочковой тахикардии типа «пируэт» (из монографии проф. М. А. Школьниковой «Синдром удлиненного интервала Q-T», 2001).

Роль холтеровского электрокардиографического мониторирования

Синдром удлиненного интервала Q-T является показанием первого класса для проведения холтеровского электрокардиографического мониторирования (Л. М. Макаров, 2000).

При измерении длительности интервала Q-T «вручную» на распечатанных отрезках электрокардиограммы используют методику Lepeshkin и Surawicz (1952), в соответствии с которой для определения точки окончания интервала Q-T необходимо провести прямую касательную линию вдоль линии максимального наклона нисходящей части зубца Т. В месте пересечения этой касательной линии с изолинией находится окончание интервала Q-T.

Согласно Л. М. Макарову (2001), характерными диагностическими и прогностическими признаками, выявляемыми при холтеровском мониторировании у больных с первичным синдромом удлиненного интервала Q-T, являются:

- удлинение интервалов Q-T и Q-Tc;
- усиление дисперсии и вариабельности интервала Q-T;
- снижение частоты сокращений сердца по сравнению с возрастной нормой;
- выявление ригидного циркадного ритма частоты сокращений сердца (циркадный индекс < 1,25); циркадный индекс — отношение средней дневной частоты сердечного ритма к средней ночной частоте сердечного ритма (норма — 1,22–1,44);
- выявление тахиаритмий;
- выявление альтернации зубцов Т;
- обнаружение феномена «каскада» — SLS-последовательности;

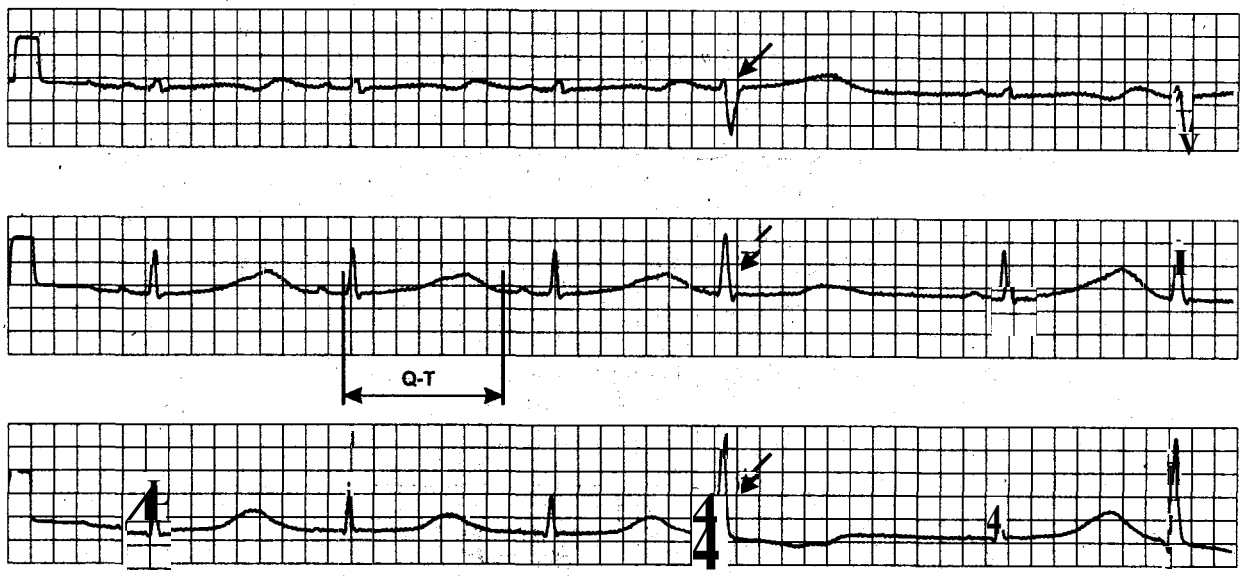

*Рис. 64. Синдром удлиненного интервала Q- Ту 17-летней девушки с врожденной двусторонней нейросенсорной глухотой (синдром **Джервела-Ланге-Нильсена), синкопальными** состояниями, приступами тахикардии. Длительность интервала **Q-T — 700 мс** (нормативная длительность **380 мс**). Зарегистрирована также суправентрикулярная экстрасистола.*

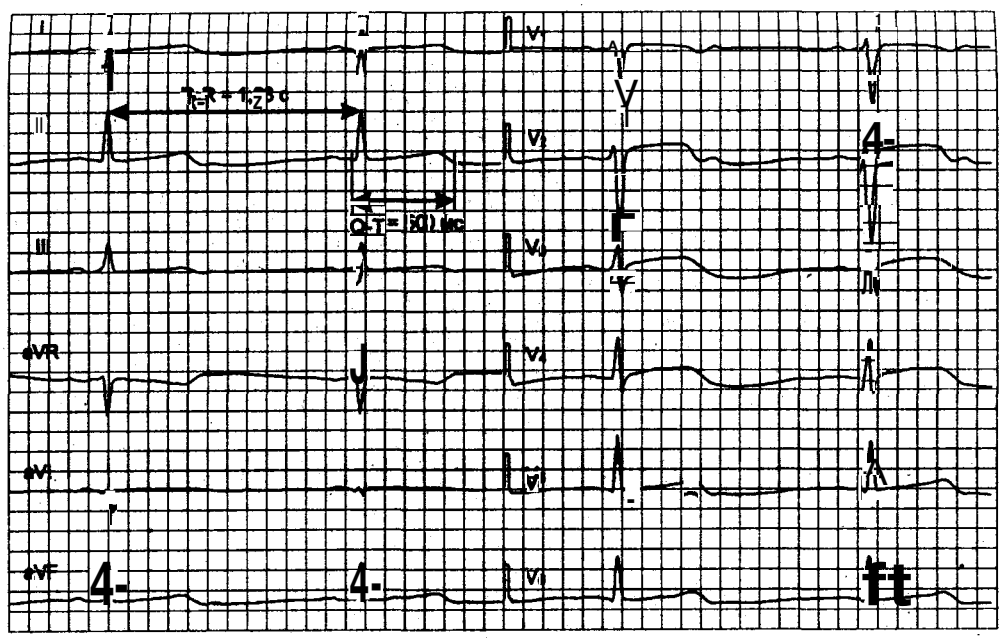

*Рис. 65. Синусовая **брадикардия** при синдроме удлиненного **интервала** Q- Ту больного **С., 50 лет.***
Длительность Q-T 500 мс, нормативная длительность Q-T — **420** с.

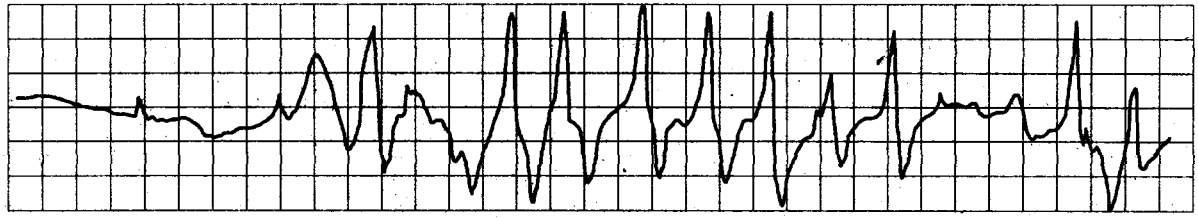

Рис. 66. Полиморфная желудочковая тахикардия с синкопальной формой синдрома удлиненного Q- T.

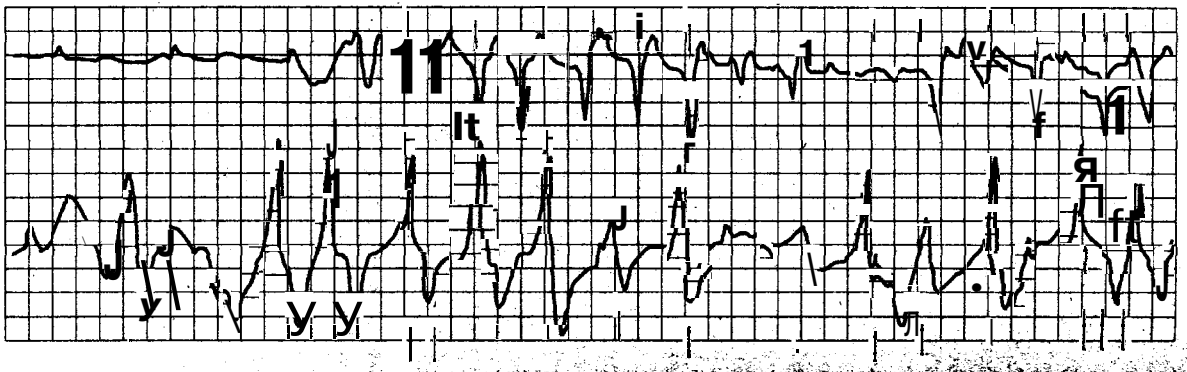

Рис. 67. Залп полиморфной

- снижение вариабельности сердечного ритма на фоне синусовой брадикардии;
- увеличение количества (более 5) и процентной представленности (более 50 % времени ночного сна) нестабильных периодов повышенной дисперсии частоты сокращений сердца — этот признак свидетельствует о готовности, предрасположенности миокарда к тахиаритмиям.

Schwartz и соавт. (1995) указывают на важную роль холтеровского электрокардиографического мониторирования в дифференциальной диагностике отдельных генетических вариантов первичного синдрома удлиненного интервала Q-T. Установлено, что у больных с первым типом синдрома LQ-T1 (мутация в гене KVLQ-T1 на 11 хромосоме) и вторым типом синдрома LQ-T2 (мутация в гене HERG на 7 хромосоме) с поражением калиевых каналов кардиомиоцитов продолжительность интервала Q-T уменьшается при увеличении частоты сокращений сердца. У больных с третьим типом синдрома LQ-T3 (мутация в гене SCN5A на 3 хромосоме) с поражением натриевых каналов длительность интервала Q-T увеличивается при увеличении частоты сердечных сокращений.

Данные эхокардиографического исследования

Эхокардиография может представить дополнительную информацию, помогающую диагностике синдрома удлиненного интервала Q-T.

Характерными эхокардиографическими признаками синдрома удлиненного интервала являются (Schwartz, 1997):

- удлинение времени систолического движения задней стенки левого желудочка;
- движение задней стенки левого желудочка в М-режиме становится двугорбым («двухпиковая морфология» или фаза «позднего утолщения»).

Пароксизмальная желудочковая тахикардия на фоне синдрома укороченного интервала Q-T

В последние годы появились сообщения о пароксизмальных желудочковых тахикардиях на фоне синдрома укороченного интервала Q-T. Синдром укороченного интервала Q-T может быть первичным (генетически обусловленным) и вторичным (развивающимся под влиянием известных этиологических факторов, генетически не обусловленных).

Первичный синдром укороченного Q-T встречается у лиц мужского и женского пола, наследуется по аутосомно-доминантному типу. Окончательно все генетические дефекты при синдроме укороченного Q-T не установлены. В настоящее время известны 2 вида мутаций в гене HERG, в результате чего нарушается функционирование калиевого канала кардиомиоцитов и ионный ток калия, вследствие чего появляется гетерогенность в длительности потенциала действия и длитель-

ности рефрактерных периодов. При электрофизиологическом исследовании сердца определяются укорочение рефрактерных периодов предсердий и желудочков и снижение порога фибрилляции желудочков. При исследовании сердечно-сосудистой системы у больных с синдромом укороченного Q-T никаких структурных изменений сердца не обнаруживается.

Вторичный синдром укороченного Q-T развивается под влиянием гипертермии, гиперкальциемии, гиперкалиемии, ацидоза, нарушения тонуса вегетативной нервной системы.

При синдроме укороченного Q-T наблюдаются пароксизмы суправентрикулярной или желудочковой тахикардии, но последняя бывает чаще.

Клиническая картина синдрома укороченного Q-T характеризуется приступами сердцебиений, ощущением перебоев в области сердца, обморочными (синкопальными) состояниями, частыми головокружениями. В семьях таких больных наблюдаются случаи внезапной сердечной смерти у ближайших родственников, как правило, в молодом возрасте (нередко в самом раннем детском возрасте).

Синдром укороченного Q-T распознается на основании следующих важнейших диагностических признаков:

- продолжительность корригированного интервала Q-T 300 мс и менее;
- наличие укороченного интервала Q-T у членов семьи пациента;
- жалобы на приступы сердцебиений, головокружений, обморочные состояния;
- констатация эпизодов мономорфной желудочковой тахикардии, реже — суправентрикулярной тахикардии;
- случаи внезапной смерти в семье в молодом возрасте;
- снижение порога фибрилляции желудочков (признак выявляется во время программируемой электрокардиостимуляции);
- укорочение рефрактерных периодов желудочков и предсердий (признак выявляется с помощью внутрикардиальной электростимуляции).

Пароксизмальная желудочковая тахикардия у больных без органического поражения сердца

Принято считать, что пароксизмальная желудочковая тахикардия, возникающая при отсутствии каких-либо заболеваний сердца, обусловлена первичными нарушениями электрофизиологических свойств миокарда. Различают мономорфную, полиморфную и катехоламинозависимую формы пароксизмальной желудочковой тахикардии при отсутствии поражения миокарда.

Мономорфная пароксизмальная желудочковая тахикардия

Мономорфная пароксизмальная желудочковая тахикардия обусловлена появлением эктопического источника ритма в правом или левом желудочке, в зависимости от чего различают право- и левожелудочковую мономорфную тахикардию.

Правожелудочковая мономорфная пароксизмальная тахикардия

Правожелудочковая мономорфная пароксизмальная тахикардия у лиц без органического поражения миокарда характеризуется расположением эктопического очага в выносящем тракте правого желудочка и возникает по механизму поздней постдеполяризации. Предполагается, что ее возникновению способствует также внутриклеточный медиатор циклический аденозинмонофосфат.

Для этой формы пароксизмальной тахикардии характерны следующие клинические особенности:

- может провоцироваться физической нагрузкой;
- могут наблюдаться часто рецидивирующие и обычно короткие пароксизмы желудочковой пароксизмальной тахикардии, которая обычно не трансформируется в фибрилляцию желудочков;
- прогноз для жизни благоприятный;
- хорошо купируется β-адреноблокаторами и ритмзамедляющими антагонистами кальция (дилтиаземом, верапамилом);
- полностью излечивается с помощью радиочастотной деструкции эктопического очага;
- на электрокардиограмме все желудочковые комплексы во время пароксизма имеют одинаковую форму с графикой блокады левой ножки пучка Гиса в грудных отведениях, а в стандартных отведениях характерно отклонение электрической оси сердца влево.

Левожелудочковая мономорфная пароксизмальная желудочковая тахикардия

При этом варианте пароксизмальной тахикардии очаг эктопической активности локализуется в левом желудочке вблизи верхушки сердца в нижнесептальном отделе. Основной механизм возникновения данной аритмии — re-entry, при этом волна возбуждения циркулирует между ножками пучка Гиса или в области задненижнего разветвления левой ножки. Эту тахикардию часто называют фасцикулярной или верапамил-чувствительной.

Клинико-электрокардиографические особенности левожелудочковой мономорфной пароксизмальной тахикардии при отсутствии структурных поражений миокарда:

- на электрокардиограмме все желудочковые комплексы во время пароксизма тахикардии имеют одинаковую форму с графикой блокады правой ножки пучка Гиса в грудных отведениях, а в стандартных отведениях при этом регистрируется отклонение электрической оси сердца влево;
- отсутствует склонность пароксизмальной тахикардии к прогрессированию и переходу в фибрилляцию желудочков, однако у некоторых больных возможны частые рецидивы с последующим развитием аритмогенной кардиомиопатии;
- купируется ритмзамедляющими антагонистами кальция (верапамил внутривенно в дозе 10 мг за 5 мин).

Полиморфная пароксизмальная желудочковая тахикардия у лиц с отсутствием органического поражения сердца

Клинико-электрокардиографическая характеристика этого вида желудочковой пароксизмальной тахикардии следующая:

- пароксизмы тахикардии чаще возникают у молодых людей и обычно провоцируются физической нагрузкой или психоэмоциональным стрессом;
- течение пароксизма тахикардии часто неблагоприятное, сопровождается синкопальными состояниями, нередко наблюдается трансформация в фибрилляцию желудочков;
- отсутствие каких-либо патологических изменений со стороны сердца во внеприступном периоде;
- пароксизму тахикардии предшествует рано возникшая желудочковая экстрасистола с интервалом сцепления не больше 250 мс;
- форма желудочковых комплексов во время приступа тахикардии меняется, они деформированы, расширены;
- отсутствие профилактического эффекта от применения р-адреноблокаторов и наличие этого эффекта при применении ритмзамедляющих антагонистов кальция (но лишь у части больных);
- наибольшая эффективность среди всех других методов лечения имплантации кардиовертера — дефибриллятора.

КатехоЛаминозависимая полиморфная желудочковая пароксизмальная тахикардия при отсутствии органического поражения миокарда

Этот редкий вариант желудочковой пароксизмальной тахикардии характеризуется прежде всего тем, что вызывается адренергической стимуляцией и связан с наличием генетических аномалий у самого пациента и его ближайших родственников. Предполагается, что катехоламинозависимая пароксизмальная желудочковая тахикардия связана с мутациями гена рианодиновых рецепторов (hRy R_2), что приводит к перегрузке ионами кальция кардиомиоцитов (кальций интенсивно высвобождается из саркоплазматического ретикулума). Большую роль в патогенезе катехоламинозависимой желудочковой тахикардии играет замедленная постдеполяризация.

Катехоламинозависимая желудочковая пароксизмальная тахикардия характеризуется следующими клинико-электрокардиографическими особенностями:

- отсутствие вне пароксизма каких-либо патологических изменений со стороны сердца;
- наличие в анамнезе частых синкопальных состояний как у пациента, так и у членов его семьи, причем в большинстве случаев первые обмороки появляются в детском возрасте, ранние обмороки ассоциируются с плохим прогнозом для жизни;

- указания на случаи внезапной сердечной смерти среди близких родственников;
- появление обмороков и приступов тахикардии после физической нагрузки и психоэмоциональных стрессовых ситуаций;
- повышение артериального давления во время обморока;
- постепенное спонтанное (без реанимационных мероприятий) возвращение сознания (Важно! В некоторых случаях приступ заканчивается летально в связи с трансформацией пароксизмальной желудочковой тахикардии в фибрилляцию желудочков);
- нормальная электрокардиограмма в покое с относительной брадикардией — около 60 сокращений сердца в 1 мин с пограничной продолжительностью интервала Q-T (400—440 мс);
- появление на ЭКГ перед приступом тахикардии суправентрикулярных, затем политопных желудочковых экстрасистол, затем бигеминии, тригеминии (не всегда);
- регистрация на ЭКГ во время пароксизма двунаправленной, затем полиморфной желудочковой тахикардии с нерегулярной частотой желудочкового ритма;
- провоцирование приступа полиморфной желудочковой тахикардии инфузией изопротеренола.

Катехоламинозависимую полиморфную пароксизмальную желудочковую тахикардию надо дифференцировать с синдромом удлиненного Q-T, при котором часто возникает полиморфная пароксизмальная тахикардия под влиянием физических нагрузок и психоэмоционального стресса. Отличие заключается, прежде всего, в том, что при катехоламинозависимой полиморфной пароксизмальной желудочковой тахикардии длительность Q-T обычно нормальная.

Идиопатическая рецидивирующая полиморфная пароксизмальная желудочковая тахикардия с блокадой правой ножки пучка Тиса и подъемом сегмента S-T в правых грудных отведениях — синдром Бругада

В 1992 г. Pedro и Josef Brugada впервые описали у 8 больных клинико-электрокардиографический синдром, характеризовавшийся семейными случаями синкопальных состояний или внезапной сердечной смертью, полиморфной желудочковой тахикардией, переходящей в фибрилляцию желудочков и специфическими изменениями электрокардиограммы.

В настоящее время это заболевание определяется следующим образом. Синдром Бругада — наследственное заболевание, обусловленное мутацией гена SCN5A и патологией натриевого канала кардиомиоцитов, характеризующееся наличием преходящей полной или неполной блокады правой ножки пучка Гиса, подъемом сегмента S-T в правых грудных отведениях, рецидивирующей пароксизмальной полиморфной желудочковой тахикардией и высоким риском внезапной сердечной смерти.

Точная распространенность заболевания неизвестна. По данным Antzelevich и соавт. (1999), в области Flemisch (Бельгия) синдром Бругада встречается с частотой 1 случай на 100 000 жителей этой области. Согласно исследованиям Tohyou и соавт. (1995) и Namiki и соавт. (1995), распространенность этого заболевания в Японии составляет 0,05–0,6 % среди взрослых и 0,0006 % — среди детей. Hermida и соавт. (2000) сообщают, что распространенность синдрома Бругада во Франции достигает 0,1 %. Naccarelli и соавт. (2001) указывают, что синдром Бругада чаше встречается у жителей стран Восточной Азии и у выходцев из регионов Восточной Европы («кавказский этнический тип»).

Заболевание имеет аутосомно-доминантный тип наследования в 25 % семей. Приблизительно 50 % потомков больных тоже заболевают синдромом Бругада. В 25 % случаев наследственность заболевания неясна, а у 15 % больных наследственно-семейный анамнез отсутствует (А. М. Макаров и соавт., 2002).

В настоящее время точно установлено, что в основе заболевания лежит мутация гена SCN5A в 3 хромосоме. Этот ген контролирует функцию натриевых каналов кардиомиоцитов. Вследствие поражения гена SCN5A нарушается (угнетается) входящий натриевый ток, что вызывает укорочение 1 и 2 фаз трансмембранного потенциала действия в клетках эпикарда выводного тракта правого желудочка. Вследствие указанных нарушений реполяризация правого желудочка наступает асинхронно, развивается его электрическая нестабильность и готовность к аритмиям, формируются косонисходящий подъем интервала S-T в отведениях V_1–V_3 и блокада правой ножки пучка Гиса.

Полная форма синдрома Бругада включает следующие клинико-электрокардиографические проявления:

- типичная электрокардиографическая картина (косонисходящее повышение сегмента S-T над изолинией на 1 мм и больше в отведениях V_1–V_3, спонтанное или индуцированное введением антиаритмических препаратов I класса; полная или неполная блокада правой ножки пучка Гиса); возможно укорочение интервала Q-T (А. А. Макаров и соавт., 2002) и удлинение P-Q (P-R);
- пароксизмы полиморфной желудочковой тахикардии, часторецидивирующие;
- синкопальные (обморочные) состояния;
- высокий риск внезапной сердечной смерти вследствие полиморфной желудочковой тахикардии или фибрилляции желудочков. Внезапная смерть чаще регистрируется среди мужчин и чаще в ночное время. Описаны случаи внезапной смерти больных с синдромом Бругада при высокой температуре тела. Случаи возникновения жизнеопасной аритмии регистрируются ежегодно у 10 % больных с синдромом Бругада (Н. А. Мазур, 2005).

Следует отметить, что типичные изменения ЭКГ выявляются не всегда и могут быть непостоянными. Для выявления синдрома Бру-

гада применяют внутривенное введение антиаритмических препаратов I класса — **блокаторов** натриевых каналов, например, аймалина (гилуритмал) в дозе 1 **мг/кг** или **новокаинамида** в дозе 10 **мг/кг,** флекаинида 2 мг/кг. Применять указанные препараты можно только при наличии условий для проведения сердечно-легочной реанимации, потому что после внутривенного введения этих лекарств возможно развитие фибрилляции желудочков у больных с синдромом Бругада.

Установлено, что типичные электрокардиографические признаки синдрома Бругада более выражены перед развитием фибрилляции желудочков или сразу после нее (можно констатировать при успешной реанимации). В связи с этим необходимо обязательно проводить частое, динамическое электрокардиографическое исследование у больных с **синкопальными** состояниями и у тех, у кого в семье имелись случаи внезапной сердечной смерти, особенно в молодом возрасте.

Следует также отметить, **что** у большинства больных фибрилляция желудочков начинается с феномена **«каскада»** или **«short-long-short» (SLS)-последовательности** (см. **«Синдром** удлиненного интервала **Q-T»).**

Клинические проявления синдрома Бругада развиваются обычно в молодом возрасте (до 35-40 лет), реже — наблюдаются даже в пожилом и старческом возрасте. При **клинико-инструментальном** исследовании сердца каких-либо выраженных его структурных **изменений** не обнаруживается.

На рис. 68 приведена электрокардиограмма подростка 12 лет, у которого после **введения аймалина** внутривенно появилась типичная картина синдрома Бругада.

УСКОРЕННЫЙ ИДИОВЕНТРИКУЛЯРНЫЙ РИТМ

Ускоренным идиовентрикулярным ритмом называется внезапное появление подряд **трех** и более эктопических желудочковых комплексов с частотой **50—100** в 1 мин. **Внезапность** появления этих комплексов и их количество (более трех) сближает это нарушение ритма с **пароксизмальной** желудочковой тахикардией. В то же время этот вид аритмии отличается от пароксизмальной желудочковой тахикардии меньшей частотой сердечного ритма и конфигурацией желудочковых комплексов.

Ускоренный **идиовентрикулярный** ритм регистрируется обычно при выраженной органической патологии сердца, чаще всего у больных острым инфарктом миокарда, нестабильной стенокардией, **кардиомиопатиями**, миокардитом.

Патогенез ускоренного идиовентрикулярного ритма заключается в патологическом усилении автоматизма в эктопических центрах, расположенных в ножках пучка **Гиса** или в волокнах **Пуркинье,** что обусловлено ускорением фазы 4 медленной деполяризации, более быстрым достижением пороговой величины **диастолической** деполяризации и переходом в фазу быстрой деполяризации (фаза 0 потенциала действия).

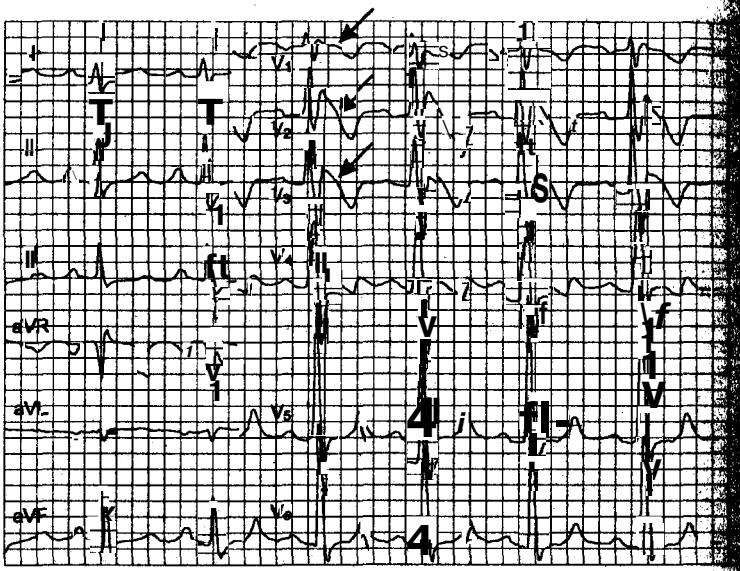

Рис. 68. Появление типичных дм синдрома Бругада изменений ЭКГ подростка 12 лет на 9-й минуте после введения гилуритма (внутривенно 1мг/кг).

Типичные электрокардиографические признаки синдрома Бругада (усиление 20 мм/мВ): подъем сегмента S-T в правых прекордиальных отведениях V, и V_2 (стрелка вниз) до 2-4 мм, развитие атриовентрикулярной блокады I степени (удлинение интервала P-R до 200 мс) и расширение комплекса QRS до 0,12 с.

Появлению ускоренного идиовентрикулярного ритма способствуют выраженная синусовая брадикардия или синусовая аритмия.

Клиническая картина

В клинической картине ускоренного идиовентрикулярного ритма доминирует симптоматика основного заболевания. Появление пароксизма ускоренного идиовентрикулярного ритма иногда сопровождается ощущением сердцебиения (при приближении частоты сердечного ритма к 90—100 в 1 мин), но большинство больных пароксизмы ускоренного идиовентрикулярного ритма не ощущают в связи с небольшой его частотой. Большей частью выявляется это нарушение сердечного ритма при случайном или плановом электрокардиографическом исследовании и, конечно, при суточном мониторировании ЭКГ по Холтеру. С помощью этого метода исследования удается зафикси-

ровать ускоренный идиовентрикулярный ритм у больных инфарктом миокарда в остром периоде в 20–29 % случаев. Кроме того, холтеровское суточное мониторирование ЭКГ выявляет большую частоту трансформации ускоренного идиовентрикулярного ритма в пароксизмальную желудочковую тахикардию, а также нередко обратную трансформацию.

Электрокардиографические признаки

Для ускоренного идиовентрикулярного ритма характерны следующие электрокардиографические признаки:

- частота сердечного ритма от 50 до 100 в 1 мин, учащение сердечного ритма до 100 в 1 мин и больше указывает на трансформацию ускоренного идиовентрикулярного ритма в пароксизмальную желудочковую тахикардию;
- уширение желудочковых комплексов (более 0,12 с);
- изменение конфигурации желудочковых комплексов по типу слйвных (имеющих промежуточную форму между желудочковыми эктопическими комплексами и комплексами синусовыми или суправентрикулярными);
- появление сливных (промежуточных) комплексов в начале и в конце ускоренного желудочкового ритма;
- возможное прерывание ускоренного идиовентрикулярного ритма нормальным синусовым ритмом с последующим возобновлением ускоренного идиовентрикулярного ритма;
- колебания частоты ускоренного идиовентрикулярного ритма на протяжении пароксизма;
- наличие предсердно-желудочковой диссоциации (отсутствует закономерная связь между зубцами P и комплексом QRS, следует учесть, что зубцы P не всегда хорошо видны в связи с возможным их наслоением на желудочковый комплекс).

На рис. 69 представлена электрокардиограмма при ускоренном идиовентрикулярном ритме.

9 Зак. 1688

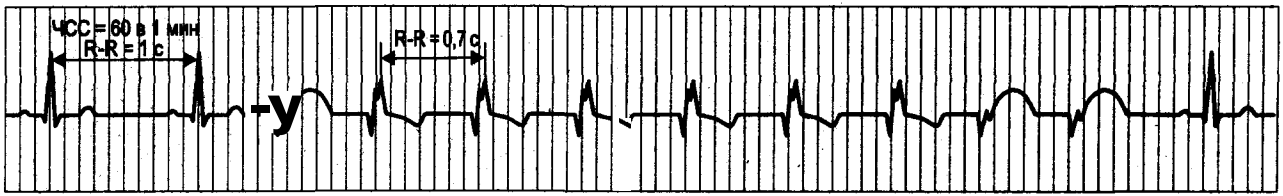

Рис. 69. ЭКГ при ускоренном идиовентрикулярном ритме:

- первые два электрокардиографических комплекса синусового происхождения (ЧСС = 60 в 1 мин);
- третий электрокардиографический комплекс — сливная желудочковая экстрасистола;
- после третьего комплекса — пароксизм ускоренного идиовентрикулярного ритма с ЧСС = 85 в 1 мин;
- после окончания пароксизма ускоренного идиовентрикулярного ритма — две сливные желудочковые экстрасистолы, после которых появился нормальный комплекс синусового происхождения.

ФИБРИЛЛЯЦИЯ ПРЕДСЕРДИЙ

Фибрилляция предсердий (мерцание предсердий, мерцательная аритмия) — нарушение сердечного ритма, при котором на протяжении всего сердечного цикла наблюдается частое (от 350 до 600 в 1 минуту) хаотичное возбуждение и сокращение отдельных групп мышечных волокон предсердий, при этом отсутствует их координированное цельное сокращение и устанавливается неправильный желудочковый ритм.

Фибрилляция предсердий является очень частым нарушением сердечного ритма. По мнению М. С. Кушаковского (2004), по распространенности фибрилляция предсердий уступает только экстрасистолической аритмии. По данным Ostranderld и соавт. (1965), Kulbertus и соавт. (1982), Furberg и соавт. (1994), фибрилляция предсердий встречается у 0,4 % взрослой популяции людей, причем ее распространенность четко зависит от возраста. Cairns и Connolly (1991) установили, что среди лиц в возрасте до 40 лет фибрилляция предсердий встречается с частотой менее 0,5 %, у людей в возрасте 40-70 лет — с частотой 1-5 %, а у лиц старше 70 лет распространенность фибрилляции предсердий достигает 10 %. Эти же закономерности были обнаружены в первом длительном эпидемиологическом фремингемском исследовании. Характерно также, что мерцательная аритмия у мужчин встречается в 1,5 раза чаще, чем у женщин.

Этиология

Причины мерцательной аритмии многообразны и представлены в табл. 15.

В табл. 15 представлены наиболее частые причины мерцания (фибрилляции) предсердий. В определенной степени целесообразно дифференцированно подходить к этиологическим факторам пароксизмальной и постоянной формы фибрилляции предсердий, а также различать кардиальные и экстракардиальные причины, ведущие к развитию этого вида аритмии.

Основными этиологическими факторами пароксизмальной мерцательной аритмии являются, конечно, заболевания сердечно-сосудистой системы: инфаркт миокарда в остром периоде; острый миокардит; острый перикардит; кардиомиопатии; пролапс митрального клапана; гипертензивный криз; наличие дополнительных путей проведения (чаще всего при синдроме Вольфа-Паркинсона-Уайта, обусловленном функционированием дополнительного предсердно-желудочкового пучка Кента); кардиохирургические операции (особенна аортокоронарное шунтирование и протезирование клапанов сердца) в связи с повреждением перикарда, гипоксией миокарда, активацией симпатоадреналовой системы. Среди экстракардиальных причин пароксизмальной мерцательной аритмии наибольшее значение имеют прием больших количеств алкоголя (алкогольный эксцесс), пневмо-

Табл. 15. Причины фибрилляции предсердий

Пароксизмальная мерцательная аритмия	
Заболевания сердца	**Экстракардиальные** причины
• Инфаркт миокарда • Острый миокардит • Синдром **Вольфа-Паркинсона-Уайта** • Кардиомиопатии • Хирургические вмешательства на сердце • **Гипертензивный** (гипертонический) **криз** • Пролапс митрального клапана	• Прием больших количеств **алкоголя** («синдром воскресного, **праздничного** сердца»), кофе • Электротравма • Тромбоэмболия легочной **артерии** • Пневмония • Операции на органах **грудной клетки** • Тиреотоксикоз • **Гипокалиемия** • Влияние **некоторых лекарственных** препаратов (в первую очередь антиаритмических препаратов **I А** класса — **«проаритмогенный эффект антиаритмиков», некоторых** антидепрессантов и др.) • Гипокалиемия **любого** генеза • **Субарахноидальное кровоизлияние**, инсульт • Интоксикация окисью углерода **и** газообразными **отравляющими** веществами • **Феохромоцитома** • Синдром сонных апноэ • Острый психоэмоциональный и физический стресс • **Парасимпатический/симпатический** дисбаланс • Спонтанный пневмоторакс
Постоянная форма мерцательной аритмии	
Заболевания сердца	**Экстракардиальные причины**
• **Ишемическая** болезнь **сердца** • **Артериальная гипертензия** (особенно при гипертрофии миокарда левого желудочка) • Приобретенные (чаще всего митральные) пороки сердца • Врожденные пороки сердца • Пролапс митрального клапана • Кардиомиопатии (любого **генеза** и различные формы) • **Констриктивный** перикардит • Сердечная недостаточность • Опухоли сердца	• Хронический алкоголизм • Плохо леченный, часто рецидивирующий тиреотоксикоз • Тяжелые хронические диффузные заболевания легких с выраженной **гипоксемией (фиброзирующий альвеолит, гемосидероз** легких, хронический **обструктивный бронхит,** эмфизема легких и др.)
Идиопатическая (изолированная) форма мерцательной аритмии	

ния, тромбоэмболия легочной артерии, синдром тиреотоксикоза, острый психоэмоциональный и физический стресс, электротравма, гипокалиемия (часто возникает при передозировке мочегонных средств). Пароксизмы фибрилляции предсердий могут наблюдаться при синдроме сонных апноэ. Учитывая частую встречаемость этого синдрома, можно считать проблему актуальной.

Постоянная форма мерцательной аритмии чаще всего обусловлена ишемической болезнью сердца, пороками сердца приобретенными (в первую очередь митральными) ревматического и неревматического генеза и врожденными (особенно часто при дефекте межпредсердной перегородки и аномалии Эбштейна), артериальной гапертензией (при этом частота развития мерцательной аритмии особенно возрастает при гипертрофии миокарда левого желудочка), кардиомиопатиями (особенно часто мерцательная аритмия наблюдается при дилатационной и гипертрофической кардиомиопатии).

Среди внесердечных причин постоянной формы мерцательной аритмии огромная роль принадлежит хроническому алкоголизму в связи со значительной его распространенностью, длительно протекающему, поздно диагностированному и неадекватно (неэффективно) леченному тиреотоксикозу, тяжелым диффузным хроническим заболеваниям легких, протекающим с выраженной гипоксемией.

Как видно из табл. 15, в ряде случаев причины пароксизмальной и постоянной форм мерцательной аритмии одинаковы, и это не удивительно, так как вначале нередко наблюдаются пароксизмы мерцательной аритмии с последующей трансформацией при очередном рецидиве в постоянную форму мерцательной аритмии.

У 25-35 % больных причину фибрилляции предсердий установить не удается, а детальное обследование сердечно-сосудистой системы (включая эхокардиографию) у этих лиц не выявляет каких-либо заболеваний миокарда и дисфункции желудочков. Эта форма фибрилляции предсердий получила название идиопатической (изолированной) фибрилляции предсердий. У части больных она имеет семейный характер и генетически обусловлена, связана с мутацией генов в 10-й хромосоме и в генах а- и р-адренорецепторов, а также с полиморфизмом митохондриальной ДНК. Изолированная (идиопатическая) форма фибрилляции предсердий наблюдается обычно у лиц молодого возраста.

Патогенез

Вышеназванные этиологические факторы приводят, как правило, к значительным морфологическим изменениям миокарда предсердий — развитию в них фиброза, участков ишемии, инфильтративных изменений (например, при амилоидозе, саркоидозе, гемохроматозе), гипертрофии миофибрилл, что, естественно, нарушает электрофизиологические процессы в миокарде и создает предпосылки к развитию фибрилляции предсердий. Основным механизмом мерцательной арит-

мии в настоящее время принято считать механизм повторного вх и циркуляции круговой волны возбуждения с ее фрагментаци появлением вследствие этого «дочерних волн». Чаще всего патоло ческая волна возбуждения циркулирует вокруг устьев полых вен, гочных вен и распространяется на левое и правое предсердия. указывалось ранее, возникновению механизма re-entry (повторн входа) и формированию круговой волны возбуждения способству замедление локального проведения импульсов возбуждения и уко чение рефрактерного периода миокарда предсердий. Возникают м жественные повторные входы и циркулирующие волны возбужден которые не имеют строго фиксированного пути циркуляции (то циркулируют достаточно хаотично) и, кроме того, делятся на до ние волны. Все эти обстоятельства приводят к развитию фибрил ции предсердий и отсутствию их координированного, цельного кращения.

В последние годы стали уделять большое значение в развит фибрилляции предсердий электрофизиологическому ремоделирова предсердий. Суть его заключается в том, что уже приблизительно рез 24 часа после возникновения фибрилляции предсердий прон дит уменьшение продолжительности их рефрактерного периода, у рочение длины волны повторного входа возбуждения, вследствие устойчивость мерцания и частота импульсов при фибрилляции пр сердий значительно повышаются, купирование мерцательной ар мии затрудняется, риск рецидивов возрастает. В основе электрофи ологического ремоделирования предсердий лежит нарушение эк рессии генов, регулирующих деятельность кальциевых канало кардиомиоцитах. Это говорит о модификации белковых моле кардиорецепторов, развитии перегрузки их кальцием.

В патогенезе мерцательной аритмии, прежде всего пароксизма ной формы, большую роль играет дисфункция вегетативной нерв системы, о чем подробнее будет сказано в разделе «Клинико-пато нетические варианты фибрилляции предсердий».

По мере увеличения продолжительности существования фибри ляции предсердий постепенно наступает дилатация предсердий, в развивается интерстициальный фиброз, то есть происходит анатом ческое (морфологическое) ремоделирование предсердий.

Характернейшей особенностью фибрилляции предсердий являет ся неправильный беспорядочный ритм желудочков, что связано с по стоянно меняющейся функциональной атриовентрикулярной бло дой и задержкой в атриовентрикулярном узле части импульсов, хао тично возникающих в предсердиях. К желудочкам проводятся лиш те импульсы, которые застают атриовентрикулярный узел в момен выхода его из рефрактерного состояния.

Часто при фибрилляции предсердий в полости левого предсерди (значительно реже — в правом предсердии) образуются тромбы, чем способствуют отсутствие сокращений предсердия и застой крови в нем

а также состояние гиперкоагуляции крови в целом и в левом предсердии в частности.

Классификация

Эксперты Американского кардиологического колледжа, Американской ассоциации сердца и Европейского общества кардиологов (АКК/ААКIEOK, 2001) предложили следующую классификацию фибрилляции предсердий (мерцательной аритмии) (табл. 16).

Об этиологии фибрилляции предсердий сказано выше. Здесь же укажем, что многие кардиологи в зависимости от этиологии выделяют 3 варианта фибрилляции предсердий:

1) ревматический (клапанный);
2) неревматический (неклапанный), возникающий при других заболеваниях (сердечная недостаточность, артериальная гипертензия, сахарный диабет, ишемическая болезнь сердца);
3) идиопатический (изолированный) вариант фибрилляции предсердий, который распознается у лиц моложе 60 лет, у которых электро- и эхокардиографическое исследование не выявляет каких-либо органических заболеваний сердечно-сосудистой системы, при этом отсутствует также легочная патология.

В зависимости от частоты желудочковых сокращений различают брадисистолическую, нормосистолическую и тахисистолическую формы фибрилляции предсердий. При брадисистолической форме частота сокращений желудочков менее 60 в 1 мин, при нормосистолической — от 60 до 90 в 1 мин, при тахисистолической — больше 90 в 1 мин.

Табл. 16. Классификация фибрилляции предсердий (АКК/ААКIEOK, 2001)

Формы фибрилляции предсердий
I. *Впервые выявленная фибрилляция предсердий* (ранее у больного не обнаруживалась)
1. Пароксизмальная фибрилляция предсердий — эпизод фибрилляции предсердий длительностью до 7 дней (чаще всего не более 24 часов), самостоятельно прекратившийся
1.1. Рецидивирующая пароксизмальная фибрилляция предсердий — второй или последующий эпизоды фибрилляции предсердий
2. Персистирующая (устойчивая) фибрилляция предсердий — длительность фибрилляции более 7 дней, не прекращается самостоятельно, требуется фармакологическая или электрическая кардиоверсия
2.1. Рецидивирующая персистирующая фибрилляция предсердий — второй или последующий эпизоды персистирующей фибрилляции предсердий.
II. *Перманентная (постоянная) форма фибрилляции предсердий* — длительно существующая (более 1 года), при которой синусовый ритм нельзя удержать после кардиоверсии или она не проводилась

Клиническая картина

Клиническая картина у больных с мерцательной аритмией опре-деляется, с одной стороны, симптоматикой основного заболевания, другой стороны, наличием самой мерцательной аритмии (фибрилля-ции предсердий).

В данной главе будет изложена клиническая симптоматика, обус-ловленная наличием фибрилляции предсердий.

Наиболее характерными жалобами больных являются сердцебиени (особенно выражена эта жалоба при пароксизмальной и тахисистолическ-кой формах фибрилляции предсердий), головокружения, одышка, об-щая слабость. Разумеется, эти жалобы неспецифичны и могут наблю-даться также у больных, не имеющих нарушений сердечного ритма, о-нако все же при наличии фибрилляции предсердий они более закономерн и более выражены. Одышка особенно выражена у больных с митральны стенозом и гипертрофической кардиомиопатией (при этих видах пато-логии значительно страдает наполнение левого желудочка в диастол чему способствует отсутствие сократительной функции левого предсер-дия). При брадисистолической и пароксизмальной формах фибрилля-ции предсердий характерны головокружения, а у больных с ишемичес-кой болезнью сердца присоединение фибрилляции предсердий мож усугубить ее течение и способствовать развитию нестабильной стенокар-дии. Фибрилляция предсердий, особенно тахисистолическая форма, у шает также течение сердечной недостаточности, что проявляется усил-нием одышки и отеков.

При тяжелой сердечной недостаточности пароксизмы фибрил-ляции предсердий могут осложниться даже развитием сердечно астмы. У некоторых больных появление фибрилляции предсерди субъективных симптомов не вызывает (обычно в этих случаях реч идет о больных с хорошо компенсированной, не резко выраженно сердечной патологией или об идиопатической форме фибрилляци предсердий).

Клиническое исследование сердечно-сосудистой системы

При исследовании *пульса* определяются следующие характерны особенности:

- беспорядочное появление пульсовых волн (аритмия пульса);
- постоянно меняющаяся амплитуда пульсовых волн (все пульсо-вые волны разного наполнения);
- дефицит пульса — число сокращений сердца больше количеств пульсовых волн на лучевой артерии (это связано со значительны снижением ударного выброса левого желудочка при некоторых с сокращениях после короткой диастолы, в этом случае пульсов волна не доходит до лучевой артерии);
- непрерывное колебание величин артериального давления;
- меняющаяся (не строго постоянная) частота пульса даже в состоя-нии полного физического и эмоционального покоя.

При *перкуссии сердца,* как правило, обнаруживается расширение левой границы относительной тупости сердца, а при наличии митрального стеноза — также и верхней.

При *аускультации сердца* определяются следующие характерные признаки:

- абсолютно беспорядочная, аритмичная деятельность сердца (delirium cordis);
- постоянно меняющаяся громкость I тона, что связано с меняющейся продолжительностью диастолы и разным наполнением желудочков; после короткой диастолы громкость I тона усиливается.

Клинико-патогенетические варианты фибрилляции предсердий

Выделение клинико-патогенетических вариантов целесообразно в связи с тем, что это позволяет дифференцированно подойти к лечению больных и в ряде случаев к профилактике пароксизмов фибрилляции предсердий.

Чаще при пароксизмальной форме фибрилляции предсердий удается установить взаимосвязь между состоянием вегетативной нервной системы и возникновением фибрилляции предсердий, при этом различают гиперадренергический и вагусный клинико-патогенетические варианты.

Гиперадренергический клинико-патогенетический вариант фибрилляции предсердий

В происхождении этого клинико-патогенетического варианта фибрилляции предсердий первоначальную и ведущую роль играет высокий тонус симпатического отдела вегетативной нервной системы (рис. 70).

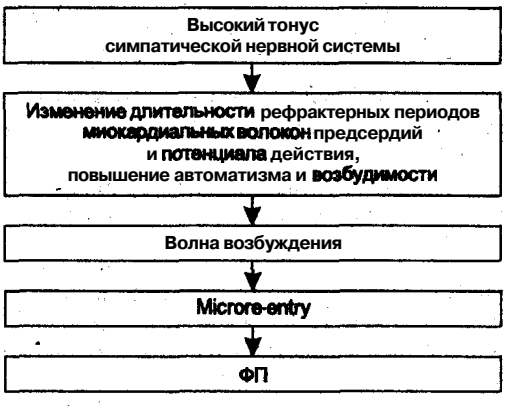

Рис. 70. Патогенетические особенности гиперадренергического варианта фибрилляции предсердий.

Для гиперадренергического варианта фибрилляции предсердий характерны следующие клинические особенности:

- встречается реже, чем вагусный клинико-патогенетический вариант;
- наблюдается одинаково часто у мужчин и женщин;
- регистрируется чаще в возрасте старше 50 лет;
- имеется обычно какое-либо органическое заболевание сердца;
- приступ мерцательной аритмии провоцируется физической или психоэмоциональной нагрузкой;
- появлению пароксизма фибрилляции предсердий предшествует тахикардия;
- пароксизм мерцательной аритмии сопровождается полиурией, что объясняется увеличением секреции натрийуретического предсердного гормона;
- иногда наблюдается спонтанное прекращение пароксизма фибрилляции предсердий;
- фибрилляция предсердий устраняется β-адреноблокаторами и пропафеноном.

Вагусный клинико-патогенетический вариант фибрилляции предсердий

В развитии этого варианта фибрилляции предсердий огромная роль принадлежит высокому тонусу блуждающего нерва (рис. 71).

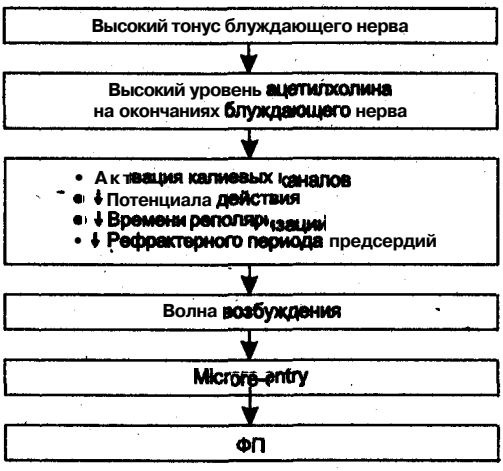

Рис. 71. Патогенетические особенности вагусного варианта фибрилляции предсердий.

Для вагусного варианта фибрилляции предсердий характерны следующие клинические особенности:

- встречается чаще, чем гиперадренергическая форма;
- наблюдается обычно в возрасте 40—50 лет и чаще у мужчин, чем у женщин (в соотношении 4 : 1);
- приступ фибрилляции предсердий появляется обычно ночью, в покое, после еды, при употреблении алкоголя;
- является чаще «изолированной», «идиопатической» формой фибрилляции предсердий, органическое поражение миокарда бывает редко;
- появлению приступа предшествует брадикардия;
- имеет минимальную тенденцию к затяжному течению и переходу в постоянную (хроническую) форму, однако часто переходит в трепетание предсердий или наблюдается чередование трепетания и фибрилляции предсердий;
- предотвращают появление приступов фибрилляции предсердий препараты ваголитического действия (атропин, платифиллин, белладонна), принятые перед сном (в случае возникновения пароксизмов ночью); β-адреноблокаторы и сердечные гликозиды, напротив, повышая тонус блуждающего нерва, способствуют появлению пароксизмов мерцательной аритмии.

Гипокалиемический клинико-патогенетический вариант фибрилляции предсердий

Этот вариант фибрилляции предсердий развивается при гипокалиемии, которая чаще всего обусловлена массивным, форсированным диурезом или приемом алкоголя. Обычно сочетается с возбуждением симпатической нервной системы в ответ на массивный диурез и падение объема циркулирующей крови. Реже наблюдается сочетание с высоким тонусом блуждающего нерва. Пароксизм фибрилляции предсердий, обусловленный гипокалиемией миокарда, успешно купируется внутривенным капельным введением калия хлорида.

Кардиодистрофический алкогольный клинико-патогенетический вариант фибрилляции предсердий

Этот вариант фибрилляции предсердий развивается у лиц, злоупотребляющих алкоголем. В патогенезе имеют значение:

- повреждающее влияние алкоголя и его метаболита ацетальдегида на миокард предсердий (токсичность ацетальдегида в 30 раз превышает токсичность самого алкоголя);
- возбуждение симпатического отдела вегетативной нервной системы, усиление синтеза и высвобождения катехоламинов;
- выход из кардиомиоцитов калия, магния, фосфора;
- усиление поступления ионов кальция в кардиомиоциты, что приводит к их повреждению, некрозу, кардиосклерозу;
- повышение активности перекисного окисления липидов в миокарде.

Указанные эффекты алкоголя нарушают электрофизиологию миокарда предсердий, способствуют формированию механизма re-entry и циркуляции круговой волны возбуждения, развитию фибрилляции предсердий.

Клиническими особенностями алкогольного варианта фибрилляции предсердий являются четкая связь ее появления с алкогольным эксцессом, наличие признаков хронического алкоголизма, исчезновение (не всегда) фибрилляции предсердий после прекращения приема алкоголя.

Застойный клинико-патогенетический вариант фибрилляции предсердий

Развивается при застойной сердечной недостаточности. В генезе фибрилляции предсердий при этом варианте имеют значение избыточное напряжение стенок левого предсердия в связи с повышением внутрипредсердного давления и их ремоделирование, что вызывает образование множества локальных нарушений возбудимости и проводимости. Характерна большая склонность пароксизмальной формы фибрилляции предсердий к трансформации в постоянную форму при застойной сердечной недостаточности.

Тиреотоксический клинико-патогенетический вариант фибрилляции предсердий

В развитии тиреотоксического варианта фибрилляции предсердий имеют значение следующие факторы:

- повышение активности симпатической нервной системы, увеличение плотности (количества) и чувствительности β-адренорецепторов миокарда к катехоламинам;
- увеличение потребности миокарда в кислороде;
- снижение концентрации калия в миокардиоцитах предсердий и перегрузка их кальцием;
- истощение под влиянием избытка гормонов щитовидной железы нормальной функции автоматизма и переход на хаотическое (беспорядочное) функционирование предсердий с отсутствием их цельного, координированного сокращения.

Анализируя клинические особенности тиреотоксического варианта фибрилляции предсердий, следует учитывать наличие симптоматики тиреотоксикоза (эмоциональная лабильность, раздражительность, тремор пальцев вытянутых рук, постоянная потливость, чувство жара, горячая, гиперемированная влажная кожа, экзофтальм, увеличение щитовидной железы); высокий уровень в крови тиреоидных гормонов и низкий — тиреотропного гормона: связь появления фибрилляции предсердий с симптоматикой тиреотоксикоза; нередко исчезновение (не всегда) фибрилляции предсердий после купирования тиреотоксикоза.

Вместе с тем следует помнить, что у пожилых людей клиническая симптоматика тиреотоксикоза может быть неяркой, неубедительной и

порой единственным его проявлением может оказаться мерцательная аритмия. В этой ситуации особенно большое значение придается высокому содержанию в крови свободного тироксина.

Тромбоэмболические осложнения при фибрилляции предсердий

Фибрилляция предсердий, к сожалению, часто осложняется тромбоэмболиями в различные органы, в первую очередь, в сосуды головного мозга. Мерцательная аритмия является причиной развития 14,5 % всех ишемических инсультов (В. Сулимов, 2005). По данным четырех крупных эпидемиологических исследований (Framingham, США; Shibata, Япония; Reykjavik, Исландия; Whitehall, Англия), проведенных на различных популяциях, относительный риск ишемического инсульта при фибрилляции предсердий без поражения клапанного аппарата сердца возрастает в 6 раз, а у больных с фибрилляцией предсердий на фоне митрального стеноза — в 17 раз.

Причиной тромбоэмболических осложнений в сосуды головного мозга и других локализаций при фибрилляции предсердий без поражения клапанного аппарата, как правило, является тромбоз левого предсердия, чаще — ушка левого предсердия.

Основными механизмами образования тромбов в ушке левого предсердия являются:

- снижение кровотока, стаз крови в левом предсердии и ушке левого предсердия; установлено, что пиковая скорость кровотока в левом предсердии и его ушке у больных с фибрилляцией предсердий снижена почти в два раза по сравнению с лицами с нормальным синусовым ритмом. Снижение кровотока обусловлено в первую очередь отсутствием активных, самостоятельных, синхронных сокращений левого предсердия и ушка левого предсердия. Стазу крови в ушке левого предсердия способствует также его узкая конусовидная форма;
- повышение свертывающей активности крови как в целом, так и в полости левого предсердия. Гиперкоагуляция проявляется повышением в крови уровней D-димера, комплекса тромбин-антитромбин III, β-тромбоглобулина, фибриногена. При катетеризации полостей сердца у больных фибрилляцией предсердий на фоне митрального стеноза обнаруживается повышение уровня маркеров активации свертывания крови (фибринопептида А и др.) в крови из левого предсердия по сравнению с правым предсердием и бедренной веной, что является свидетельством местной активации (в левом предсердии непосредственно) системы свертывания крови;
- локальная дисфункция эндотелия, о чем свидетельствуют повышение фактора фон Виллебранда в эндокарде ушка левого предсердия по сравнению с его нормальным содержанием в ушке правого предсердия, а также двукратное увеличение количества тучных клеток и экспрессия фактора роста тучных клеток в эндокарде ушка левого предсердия (Blanki и соавт., 1994).

Тромбообразованию в ушке левого предсердия способствует также неровность его внутренней поверхности (по сравнению с правым предсердием), что обусловлено наличием гребенчатых мышц и мышечных трабекул и связано с особенностями эмбрионального развития сердца.

В рекомендациях АКК/ААК/ЕОК (2001) по лечению пациентов с фибрилляцией предсердий перечисляются следующие факторы и степень риска ишемического инсульта и системных эмболий у больных с фибрилляцией предсердий (табл. 17).

Табл. 17. Факторы риска развития ишемических инсультов и системных эмболий у больных с неклапанной формой фибрилляции предсердий

Факторы риска	Относительный риск
• Предшествующий инсульт или транзиторная ишемическая атака в анамнезе	2,5
• Артериальная гипертензия в анамнезе	1.6
• Застойная сердечная недостаточность	1,4
• Пожилой возраст больного	1.4
• Наличие сахарного диабета	1,7
• Наличие ишемической болезни сердца	1.5

В настоящее время предложены 3 клинические схемы для стратификации риска ишемического инсульта у пациентов с фибрилляцией предсердий (табл. 18).

В табл. 18 представлены три группы риска возникновения тромбоэмболических осложнений при фибрилляции предсердий, при этом в группе низкого риска частота ишемического инсульта менее 2 % за год; в группе среднего риска частота ишемического инсульта от 2 % до 5 % за год; в группе высокого риска — 6 % и более за год.

Для выявления тромба в левом предсердии применяются:

- эхокардиография (трансторакальная эхокардиография с тканевой гармоникой с использованием внутривенно вводимого контрастного вещества левовиста);
- чреспищеводная эхокардиография — «золотой стандарт» диагностики тромба в левом предсердии и ушке левого предсердия;
- трехмерная чреспищеводная эхокардиография с контрастированием с использованием контрастного вещества (оптисон);
- мультиспиральная компьютерная томография сердца с использованием контрастных препаратов;
- электронно-лучевая томография сердца.

О роли этих методов исследования, а также о предикторах развития тромбоза в ушке левого предсердия подробно см. в главе «Сужение левого атриовентрикулярного отверстия» руководства «Диагностика болезней внутренних органов».

Табл. 18. Стратификация риска тромбоэмболий у больных с неклапанной формой фибрилляции предсердий

Источник (исследование)	Высокий риск	Промежуточный риск	Низкий риск
Atrial Fibrillation Investigations (Brignole и соавт., 1997)	• Возраст старше 65 лет • Артериальная гипертензия в анамнезе • Ишемическая болезнь сердца • Сахарный диабет		• Возраст моложе 65 лет • Отсутствие предикторов высокого риска
American College of Chest Physicians (Fihn и соавт., 1996)	• Возраст > 75 лет • АГ* в анамнезе • Дисфункция левого желудочка • Больше одного фактора промежуточного риска	• Возраст 65-75 лет • Сахарный диабет • ИБС • Тиреотоксикоз	• Возраст < 65 лет • Отсутствие факторов риска
Stroke Prevention in Atrial Fibrillation (Petersen и соавт., 1989)	• Женщины в возрасте > 75 лет • АДс > 160 мм рт. ст. • Дисфункция левого желудочка	• АГ в анамнезе • Отсутствие факторов (предикторов) высокого риска	• Отсутствие факторов высокого риска • Нормальное АД в анамнезе

Примечания:
факторы риска высоких градаций: инсульт или преходящее нарушение мозгового кровообращения, АГ, митральный стеноз, протезы клапанов;
факторы риска средних градаций: ИБС, сахарный диабет;
* АГ — артериальная гипертензия.

Электрокардиографическая диагностика фибрилляции предсердий

Электрокардиограмма в 12 отведениях является основным и высокоинформативным методом диагностики фибрилляции предсердий.

Электрокардиографические критерии фибрилляции предсердий:

- отсутствие зубца Р;
- наличие вместо зубца Р беспорядочных, аритмичных волн мерцания f с частотой 350—600 в 1 мин, имеющих различную ширину и амплитуду; эти волны являются отражением возбуждения отдельных участков предсердий очагами microre-entry; волны мерцания f лучше видны в отведениях П, aVF, V_1-V_2;
- аритмия желудочков, что проявляется различной продолжительностью интервалов между желудочковыми комплексами (различная длительность интервалов R-R);
- различия в высоте зубца R отдельных желудочковых комплексов (признак необязательный).

Частота желудочковых сокращений при фибрилляции предсердий различна в зависимости от формы: брадисистолической (менее 60 в 1 мин), нормосистолической (60—90 в 1 мин), тахисистолической (больше 90 в 1 мин). Высокая частота желудочковых сокращений может быть обусловлена проведением импульсов возбуждения по дополнительным путям (например, при сочетании фибрилляции предсердий и синдрома Вольфа-Паркинсона-Уайта). Форма желудочковых комплексов при фибрилляции предсердий в большинстве случаев остается нормальной, однако при сочетании фибрилляции предсердий с нарушениями внутрижелудочковой проводимости (блокада ножек пучка Гиса) комплексы QRS становятся уширенными, аберрантными. Уширение комплекса QRS наблюдается также при сочетании фибрилляции предсердий и синдрома WPW.

При тахисистолической форме фибрилляции предсердий иногда снижается интервал S-T и появляются отрицательные зубцы T (вследствие ишемии миокарда).

В зависимости от величины волн мерцания различают крупноволнистую форму фибрилляции предсердий (волны мерцания f имеют амплитуду больше 0,5 мм) и мелковолнистую (волны мерцания имеют амплитуду меньше 0,5 мм). При мелковолнистой форме волны мерцания могут быть не видны и тогда предположить наличие фибриляции предсердий можно на основании аритмии желудочков (разные интервалы R-R). Иногда при мелковолнистой форме фибрилляции предсердий волны мерцания становятся более отчетливыми, если увеличить вольтаж в процессе записи электрокардиограммы.

Электрокардиограммы при фибрилляции предсердий представлены на рис. 72—79.

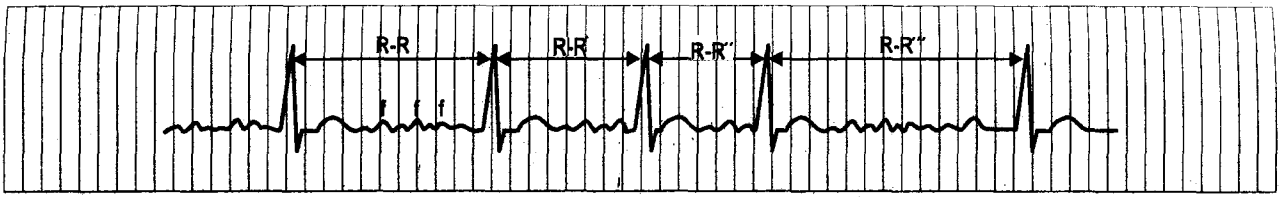

Рис. 72. Электрокардиограмма при фибрилляции предсердий.

- **отсутствует зубец P;**
- **наличие вместо зубца P волн фибрилляции (мерцания) различной амплитуды и длительности;**
- **аритмия желудочков (интервалы R-R различной длительности).**

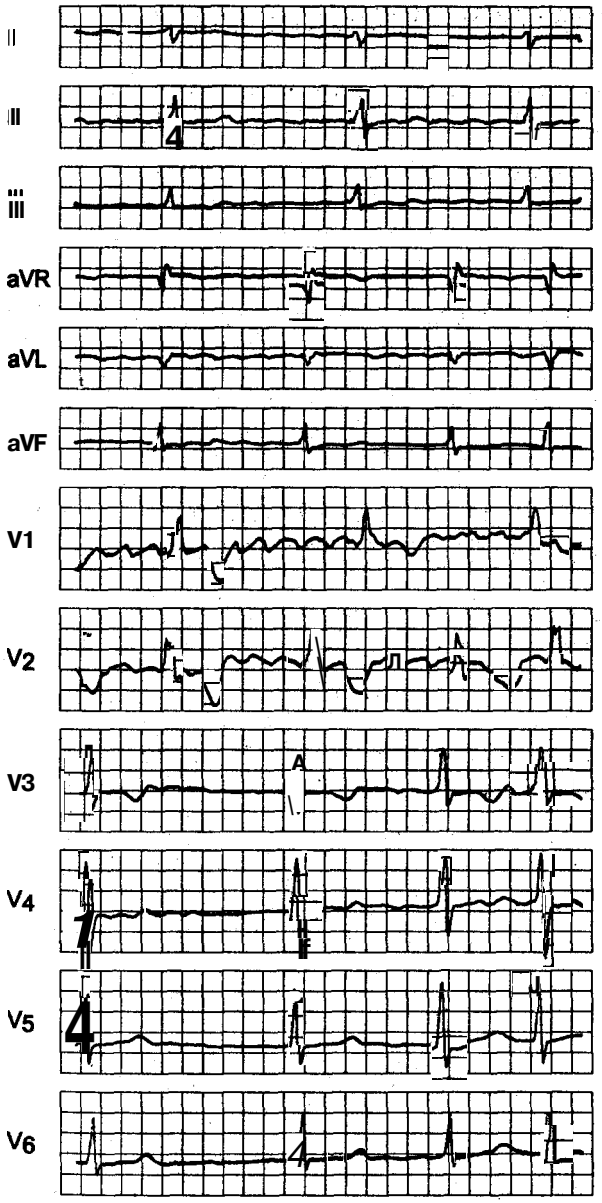

Рис.73. Электрокардиограмма при фибрилляции предсердий. Хорошо видны волны фибрилляции (мерцания) f в отведениях V_1- V_2

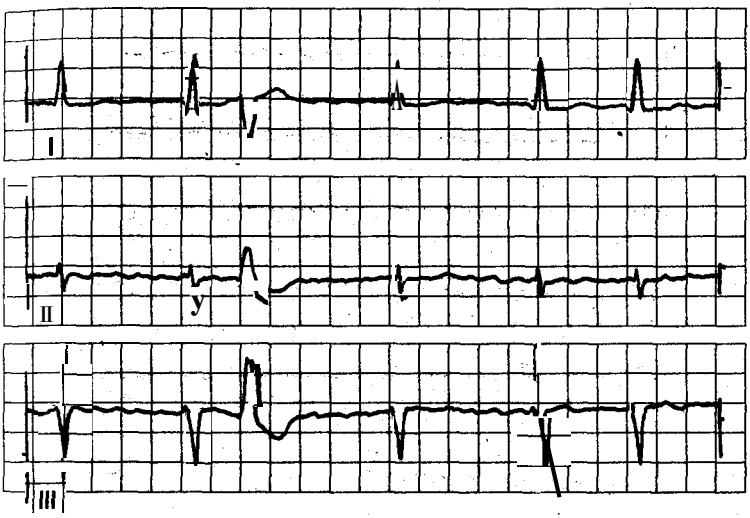

Рис. 74. ***На ЭКГ*** *фибрилляция предсердий и* ***левожелудочковая*** *экстрасистола.*

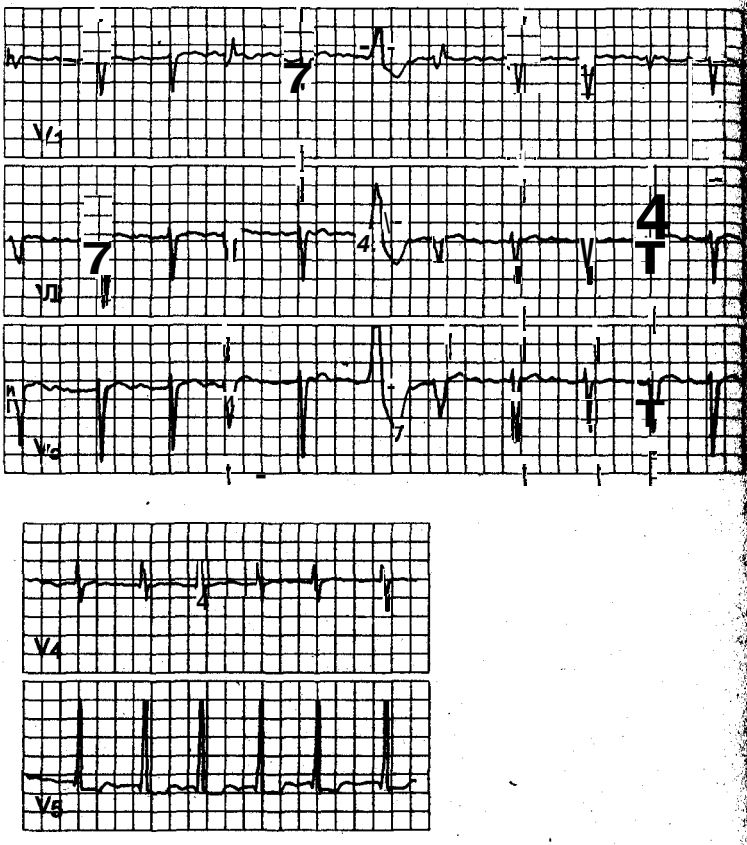

Рис. 75. На ЭКГ — фибрилляция предсердий, признаки гипертрофии миокарда левого желудочка, политопная (суправентрикулярная и желудочковая) экстрасистолия.

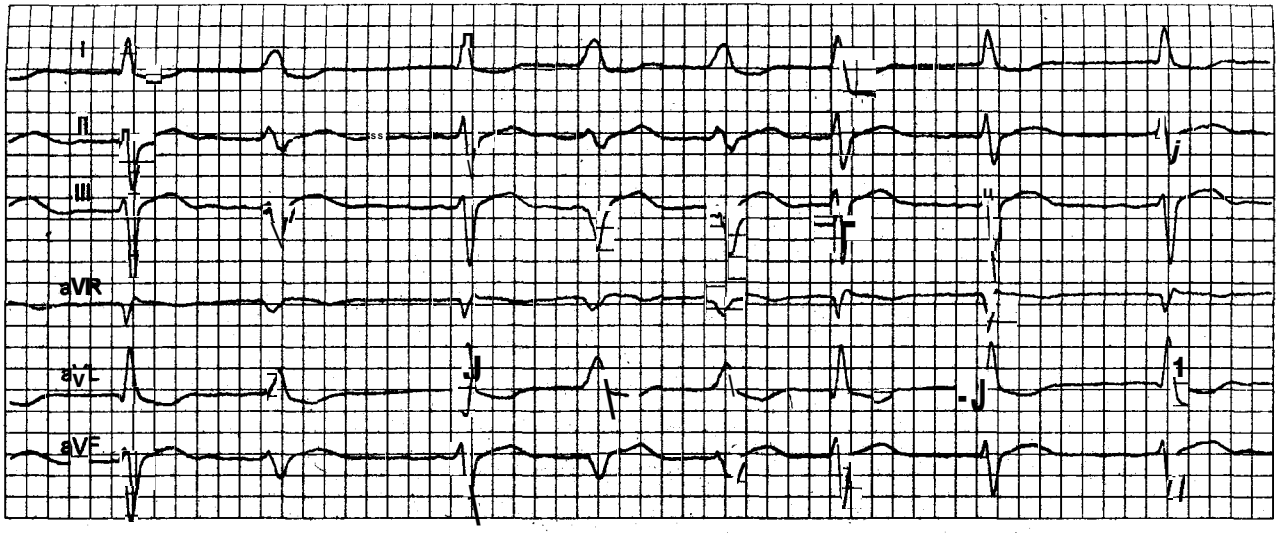

Рис. 76. На ЭКГ — фибрилляция предсердий (мелковолнистая форма, волны мерцания едва различимы, видна аритмия желудочков) и интермиттирующая блокада левой ножки пучка Гиса.

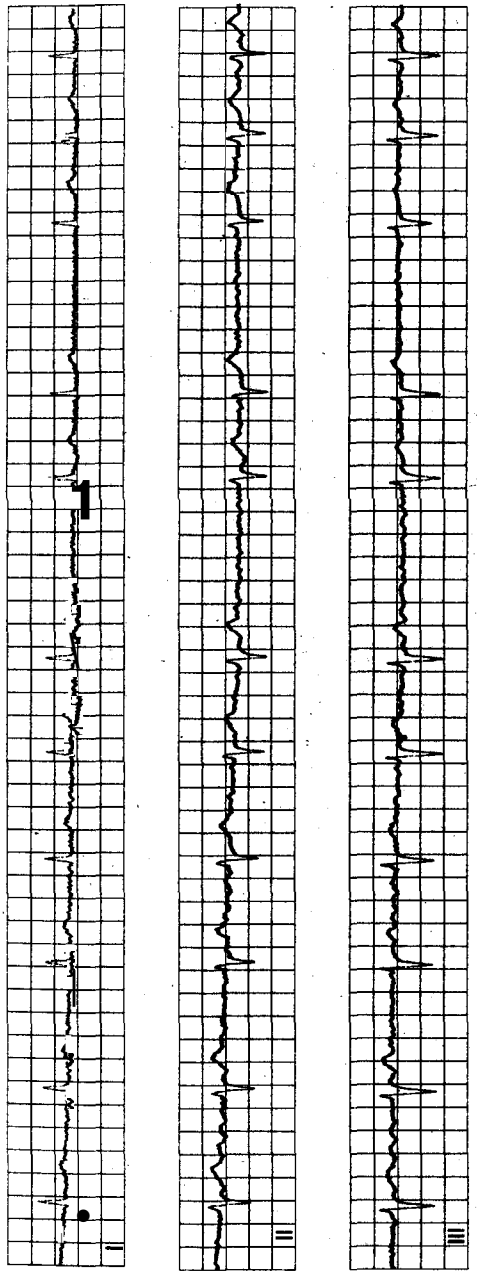

Рис. 77. Электрокардиограмма при мерцательной аритмии.

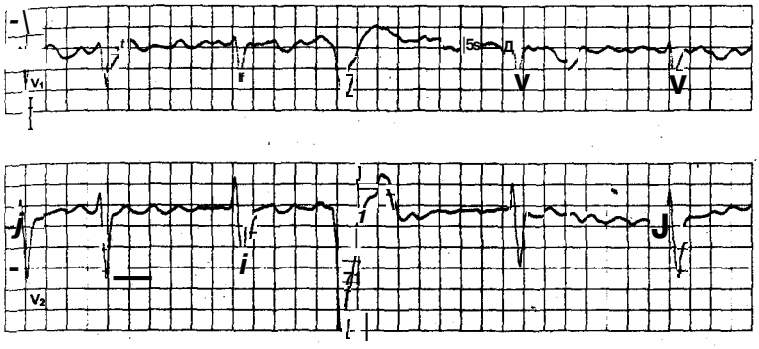

Рис.78. Фибрилляция предсердий (волны мерцания высокоамплитудные, хорошо видны в правых грудных отведениях). Зарегистрирована желудочковая экстрасистола.



Рис. 79. Мерцательная аритмия.

ТРЕПЕТАНИЕ ПРЕДСЕРДИЙ

Трепетание предсердий — нарушение сердечного ритма, характеризующееся значительным учащением сокращения предсердий до 250—350 в 1 мин при сохранении правильного регулярного предсердного ритма. При трепетании предсердий устанавливается фиксированная функциональная атриовентрикулярная блокада и обычно проводится к желудочкам каждый второй или третий, или четвертый предсердный импульс, что предотвращает слишком частую и, следовательно, малоэффективную работу желудочков.

По данным Podrid и Kowey (1996), трепетание предсердий регистрируется в терапевтических стационарах у 0,4—1,2 % больных, причем чаще у мужчин по сравнению с женщинами, и чаще у лиц пожилого возраста. Трепетание предсердий практически всегда обусловлено органической патологией миокарда. Как правило, речь идет о наличии у больного ревматического или врожденного порока сердца, постинфарктного кардиосклероза или старого инфаркта миокарда, тяжело протекающей артериальной гипертензии, кардиомиопатии, диффузного миокардита, тиреотоксикоза, сердечной недостаточности. При патологоанатомическом исследовании определяются воспалительные или дегенеративные фиброзные изменения миокарда предсердий, значительно выраженные. Исключительно редко при трепетании предсердий отсутствует органическое поражение миокарда.

Патогенез

В основе патогенеза трепетания предсердий лежит образование очага macrore-entry в предсердиях и ритмичная циркуляция круговой волны возбуждения в правом предсердии. Re-entry и циркуляция круговой волны возбуждения начинается в верхней стенке правого предсердия вблизи впадения верхней полой вены, далее она распространяется на начальную часть пучка Бахмана, в последующем вовлекается нижняя часть правого предсердия (около foramen tricuspidalis), позади места впадения нижней полой вены.

Как указывает Н. А. Мазур (2005), в настоящее время выделяют две формы трепетания предсердий в зависимости от пути волны возбуждения: 1)типичную и 2)реверсивную типичную. При *типичной форме трепетания предсердий* волна возбуждения циркулирует против часовой стрелки сверху вниз по передней и боковой стенке правого предсердия, а затем обратно — по межпредсердной перегородке. Распознать типичную форму трепетания предсердий можно по соответствующим характерным электрокардиографическим признакам: волны трепетания F в отведениях III, aVF отрицательные, а в V_1 — положительные.

При *реверсивной типичной форме трепетания предсердий* круговая волна возбуждения распространяется по ходу часовой стрелки по тем же отделам правого предсердия, что и при типичной форме. Принято

считать, что характерным электрокардиографическим признаком типичной реверсивной формы является отрицательная волна трепетания F в отведении V_1.

Клиническая картина

Как уже указывалось ранее, трепетание предсердий обычно развивается у больных с выраженной органической патологией сердца, которая, конечно, во многом определяет клиническую картину. В этом разделе обсуждается лишь клиническая картина самого трепетания предсердий.

В зависимости от длительности существования трепетания предсердий различают *пароксизмальную* форму (в виде приступов различной продолжительности) и *постоянную* форму (длительность существования трепетания предсердий более 2 недель).

Больные жалуются на появление сердцебиений, которые могут сопровождаться головокружением, общей слабостью, иногда приступами стенокардии (у больных ишемической болезнью сердца). При наличии органического тяжело протекающего поражения миокарда появление трепетания предсердий может привести к выраженным гемодинамическим нарушениям: падению артериального давления, левожелудочковой недостаточности, усугублению течения хронической сердечной недостаточности. Особенно неблагоприятное влияние трепетание предсердий может оказать на течение острого периода инфаркта миокарда.

Степень влияния трепетания предсердий на субъективные ощущения больных (переносимость трепетания предсердий) и состояние гемодинамики зависят также от частоты сокращения желудочков: чем она больше, тем значительнее отрицательное влияние трепетания предсердий.

При исследовании пульса определяется значительное увеличение его частоты до 120—180 в 1 минуту, иногда до 200-300 в 1 минуту (что большей частью бывает при наличии дополнительного проводящего пути — пучка Кента ори синдроме Вольфа-Паркинсона-Уайта).

При значительном учащений пульса его наполнение обычно снижено. При постоянной форме трепетания предсердий число сокращений сердца и, следовательно, частота пульса несколько меньше по сравнению с пароксизмальной формой в связи с большей степенью фиксированной функциональной атриовентрикулярной блокады. Однако следует отметить, что при даже небольшой физической или эмоциональной нагрузке степень атриовентрикулярной блокады может уменьшаться, что приведет к значительному увеличению частоты сокращений желудочков и пульса.

При большой частоте желудочковых сокращений может определяться дефицит пульса.

При осмотре области шеи можно заметить ритмичную пульсацию шейных вен, причем с большей частотой по сравнению с частотой желудочковых сокращений.

При аускультации сердца определяется тахикардия, возможно усиление громкости I тона в связи с уменьшением наполнения желудочков в период диастолы.

Электрокардиографические критерии диагностики трепетания предсердий

- Наличие на электрокардиограмме регулярных, похожих друг на друга волн трепетания F, напоминающих зубцы пилы и регистрирующихся хорошо обычно в отведениях I, II, aVF и правых грудных отведениях;
- одинаковая высота и ширина волн трепетания F с крутым восходящим и более пологим нисходящим коленом;
- частота волн трепетания F от 250 до 350 в 1 мин;
- наличие нормальных, неизмененных и неширокихжелудочковых комплексов, каждому из которых предшествует определенное (как правило, постоянное) количество волн F, зависящее от степени функциональной атриовентрикулярной блокады (2 : 1; 3 : 1; 4 : 1 и т.д.);
- непосредственный переход одной волны F в другую и отсутствие вследствие этого изоэлектрического интервала;
- равные интервалы R-R, однако, при меняющейся степени атриовентрикулярной блокады интервалы R-R имеют различную длительность (неправильная, нерегулярная форма трепетания предсердий).

Среди всех вышеназванных электрокардиографических признаков трепетания предсердий основным является обнаружение типичных волн трепетания с соответствующей частотой их возникновения.

Электрокардиографические признаки типичной формы трепетания предсердий

- Наличие в отведениях II, III и/или в отведении aVF «пилообразных» отрицательных волн трепетания F, а в отведении V_1 — положительных;
- низкий вольтаж волн F в отведениях I и aVL;
- частота волн F обычно 240—250 в 1 мин (продолжительность цикла 190-250 мс).

Электрокардиографические признаки типичной реверсивной формы трепетания предсердий

- Наличие в отведениях II, III, aVF «пилообразных» положительных волн F трепетания предсердий, а в отведении V_1 — отрицательных.

Следует отметить, что трепетание предсердий часто провоцируется предсердными экстрасистолами, иногда — желудочковыми, возможен переход мерцательной аритмии (фибрилляции предсердий) в трепетание предсердий и наоборот.

Пароксизм трепетания предсердий может закончиться самостоятельно, при этом иногда перед восстановлением синусового ритма удается зарегистрировать ритм из атриовентрикулярного соединения или **идиовентрикулярный** ритм.

На рис. 80, **81, 82** и 83 приведены **электрокардиограммы** при трепетании предсердий.

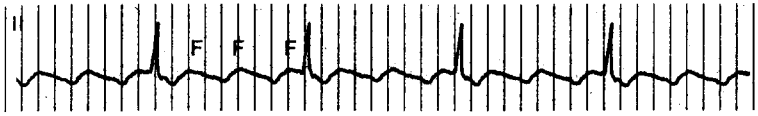

Рис. 80. Трепетаниепредсердий. F-валныпрепетания, функциональная ***атриовентрикулярная*** *блокада* ***3 : 1****, расстояния* ***R-R одинаковые*** *(регулярнаяформатрепетанияпредсердий).*



Рис. 81. Трепетание предсердий, атриовентрикулярная блокада функциональная ***4 : 1.***

Рис. *82. Нерегулярная форма трепетания предсердий.*

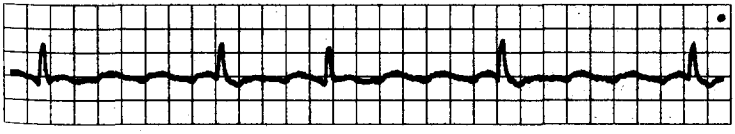

Рис. *83. Нерегулярная форма трепетания предсердий.*

ФИБРИЛЛЯЦИЯ И ТРЕПЕТАНИЕ ЖЕЛУДОЧКОВ

Фибрилляция (мерцание) желудочков — беспорядочное, хаотичное, нерегулярное возбуждение и неэффективные сокращения отдельных мышечных волокон с частотой более 300 в 1 мин и отсутствие координированных цельных сокращений желудочков, что ведет к прекращению их систолы и клинической смерти.

Близким к фибрилляции желудочков является *трепетание желудочков* — резко учащенное (около 200—300 в 1 мин), координированное, малоэффективное сокращение желудочков, не приводящее к систолическому выбросу крови в аорту и обусловливающее развитие клинической смерти.

Фибрилляция и трепетание желудочков являются, таким образом, основными патофизиологическими механизмами внезапной сердечной смерти.

Этиология

Самой частой причиной фибрилляции и трепетания желудочков является острый инфаркт миокарда, особенно в первые 6—12 ч от его начала. Кроме того, фибрилляция и трепетание желудочков могут развиваться при гипертрофической кардиомиопатии (основная причина внезапной сердечной смерти среди молодых людей); дилатационной кардиомиопатии; аритмогенной дисплазии правого желудочка; при пороках сердца (в первую очередь, при стенозе устья аорты); при синдроме удлиненного интервала Q-T; электротравме; гипотермии; механической травме области сердца; нарушениях электролитного баланса; при кардиохирургических операциях. Более подробно причины фибрилляции и трепетания желудочков изложены в главе «Внезапная сердечная смерть» руководства «Диагностика болезней внутренних органов».

Чрезвычайно редко встречаются случаи идиопатической фибрилляции желудочков; которая, вероятно, обусловлена резко выраженной дисфункцией вегетативной нервной системы.

Патогенез

Под влиянием этиологических факторов возникает электрофизиологическая неоднородность миокарда желудочков, при этом отдельные участки его находятся в разных временных периодах де- и реполяризации. В этих условиях в миокарде желудочков формируются множественные очаги re-entry с циркуляцией постоянно меняющей направление волны возбуждения. Следует отметить, что фибрилляция желудочков часто провоцируется желудочковой тахикардией или желудочковыми экстрасистолами высоких градаций.

Клиническая картина

При фибрилляции и трепетании желудочков развивается состояние клинической смерти (см. табл. 19).

Табл. 19. Диагноз клинической смерти

Диагностические критерии	Последовательность событий при прекращении сердечной деятельности
1. Отсутствие сознания 2 Отсутствие дыхания или внезапное появление дыхания агонального типа (шумное, частое дыхание) 3. Отсутствие пульса на сонных артериях 4. Расширение зрачков (если не принимались наркотики, не проводилась нейролептаналгезия, не давался наркоз, нет гипогликемии) 5. Появление бледно-серой окраски кожи лица 6. При ЭКГ-мониторном наблюдении регистрируется • фибрилляция желудочков или • трепетание желудочков, или • электромеханическая диссоциация, или • асистолия желудочков	• через 3–4 с — головокружение, слабость • через 15–20 с — потеря сознания • через 40 с — характерные судороги — однократное тоническое сокращение скелетных мышц, начинают расширяться зрачки • через 1,5 мин — максимальное расширение зрачков (прошла $^1/_2$ времени, в течение которого возможно восстановление функции головного мозга) • через 2 мин — постепенно урежается и прекращается агональное дыхание
Диагноз клинической смерти должен быть поставлен незамедлительно, в течение 10–15 с. Не тратить время!!! на измерение АД, поиски пульса на лучевой артерии, аускультацию сердца, запись ЭКГ	

Электрокардиографическое исследование

Электрокардиограмма при фибрилляции желудочков

- Наличие нерегулярных, беспорядочных волн фибрилляции различной формы и амплитуды, возникающих с частотой более 300 в 1 мин;
- невозможность дифференцировать комплекс QRS, сегмент S-T и зубец T;
- отсутствие изоэлектрической линии;
- постепенное уменьшение амплитуды волн фибрилляции.

В зависимости от амплитуды волн фибрилляции различают мелковолнистую (амплитуда волн мерцания меньше 2 мм) и крупноволнистую (амплитуда волн мерцания больше 2 мм) формы мерцания

желудочков. Вероятность успешной реанимации при мелковолнистой форме фибрилляции желудочков меньше по сравнению с крупноволнистой формой.

Электрокардиограмма при трепетании желудочков

- Наличие регулярных (с частотой 200—300 в 1 мин) широких осцилляций большой амплитуды, в которых невозможно выделить интервал S-T, зубцы T, R, S;
- синусоидообразная форма электрокардиограммы, образованная непрерывным переходом осцилляций друг в друга.

Электрокардиограммы при фибрилляции и трепетании желудочков представлены на рис. 84 и 85.

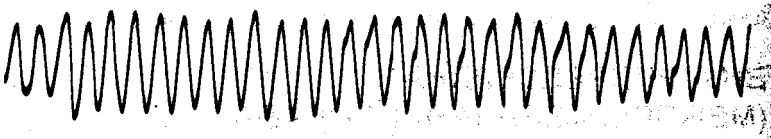

Рис. 84. ЭКГ при трепетании желудочков.

Рис. 85. ЭКГ при фибрилляции желудочков.

НАРУШЕНИЯ ПРОВОДИМОСТИ

К нарушениям проводимости электрического импульса относятся:

- синоатриальная (синоаурикулярная) блокада;
- внугрипредсердная (межпредсердная) блокада;
- атриовентрикулярная блокада;
- внутрижелудочковые блокады (блокады ветвей пучка Гиса);
- асистолия желудочков;
- синдром преждевременного возбуждения желудочков.

СИНОАТРИАЛЬНАЯ БЛОКАДА

Синоатриальная блокада — замедление проведения и периодически наступающее полное прекращение распространения на предсердия отдельных импульсов, вырабатываемых синусовым узлом. Подробно синоатриальная блокада описана ранее в разделе «Синдром слабости синусового узла».

ВНУТРИПРЕДСЕРДНАЯ (МЕЖПРЕДСЕРДНАЯ) БЛОКАДА

Внугрипредсердная (межпредсердная) блокада — это нарушение проведения электрического импульса по проводящей системе предсердий.

Первичным водителем сердечного ритма является синусовый (синоатриальный) узел Киса-Фляка, расположенный субэпикардиально в правом предсердии латеральнее устья верхней полой вены. В пейсмекерных клетках синусового узла генерируется в норме от 60 до 90 импульсов в 1 минуту, далее эти импульсы проводятся к предсердиям и атриовентрикулярному узлу. От синусового узла возбуждение распространяется в предсердиях по предсердным проводящим трактам. Возбуждение на левое предсердие распространяется по межпредсердному пучку Бахмана. Вначале происходит возбуждение правого предсердия. Затем возбуждением охватываются одновременно оба предсердия и в конце — только левое предсердие. Кроме того, как установлено Antz и соавт. (1998), возбуждение левого предсердия осуществляется также по нижнему пути, берущему начало от устья коронарного синуса. Возбуждение к атриовентрикулярному узлу проводится от синусового узла по трем межузловым путям: по короткому переднему пути Бахмана и среднему тракту Венкебаха (они проходят по межпредсердной перегородке и подходят к верхнезадней области атриовентрикулярного узла) и длинному заднему тракту Тореля (он проходит вдоль пограничной борозды к межпредсердной перегородке, минует коронарный синус и заканчивается у нижнего края атриовентрикулярного узла).

При внутрипредсердной блокаде, как правило, речь идет о замедлении или прекращении проведения возбуждения (электрического

импульса) от синусового узла к левому предсердию по межпредсердному пучку Бахмана.

Наиболее частыми причинами межпредсердной (внутрипредсердной) блокады являются врожденные пороки сердца (дефект межпредсердной перегородки, аномалия Эбштейна, атриовентрикулярная коммуникация), приобретенные пороки сердца (преимущественно сочетанные или комбинированные митральные пороки). При указанных пороках сердца наблюдается гипертрофия и затем дилатация предсердий.

Внутрипредсердная блокада может наблюдаться также при диффузных неревматических миокардитах, кардиосклерозе, кардиомиопатиях в связи с поражением миокарда предсердий; в ряде случаев — при интоксикации сердечными гликозидами, хинидином, β-адреноблокаторами.

Клинически внутрипредсердная блокада не распознается и выявляется только с помощью электрокардиографического исследования.

Электрокардиографические критерии внутрипредсердной блокады

Различают 3 степени внутрипредсердной блокады по данным электрокардиографии.

Межпредсердная блокада I степени (замедление внутрипредсердной проводимости) (рис. 86)

Электрокардиографические признаки:

- расширение зубца P > 0,12—0,13 с постоянное (в каждом сердечном цикле) или увеличение длительности зубца P > 0,11 с в отведениях от конечностей;
- расщепление зубца P, при этом расстояние между его вершинами > 0,03 с, или зазубренность зубца P (признак непостоянный);
- отсутствие увеличения амплитуды зубца P, что свидетельствует об отсутствии гипертрофии предсердий.

Межпредсердная блокада II степени типа I (рис. 87)

Электрокардиографические признаки:

- постепенное нарастание продолжительности и расщепления зубца P в отведениях стандартных или от конечностей; после нескольких таких зубцов P перед очередным QRS регистрируется узкий зубец P без второй (левопредсердной) вершины;
- периодическое выпадение левопредсердной (отрицательной) фазы зубца P в отведении V_1.

Межпредсердная блокада II степени типа II

Электрокардиографические признаки:

- отсутствует постоянное нарастание уширения и расщепления зубца P;
- внезапное исчезновение левопредсердной фазы зубца, что лучше заметно в отведении V_1.

Рис. 86. Верхняя ЭКГ — нормальный синусовый ритм, нормальная форма и ширина зубца Р.
Нижняя ЭКГ — межпредсердная блокада I ст. — зубец Р расщеплен, значительно уширен (ширина зубца Р во всех циклах одинаковая, 0,13 с).

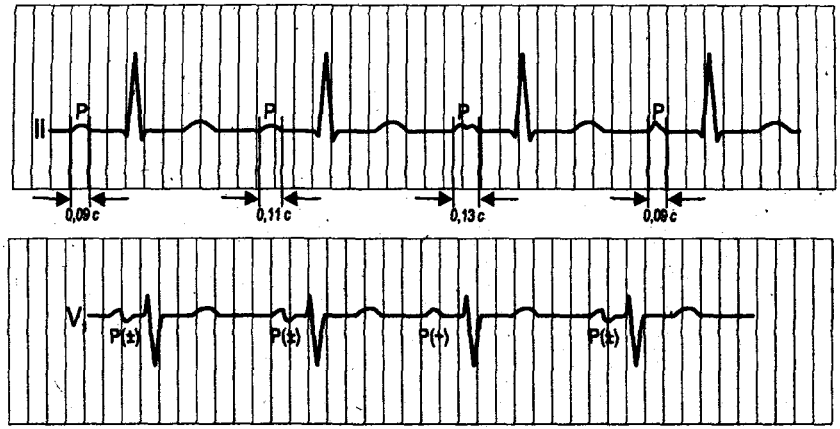

Рис. 87. Электрокардиограмма при межпредсердной блокаде II степени типа I
***Верхняя ЭКГ** — II стандартное отведение, видно прогрессирующее удлинение (уширение) зубца P, в четвертом комплексе — выпадение левопредсердной фазы зубца P.*
***Нижняя ЭКГ** — отведение V_1 — в третьем комплексе — выпадение отрицательной (**левопредсердной**) фазы зубца P.*

Межпредсердная блокада III степени (полная межпредсердная блокада)

Электрокардиографические признаки:

Полная межпредсердная блокада называется также предсердной диссоциацией. При предсердной диссоциации имеет место изолированное возбуждение, активация правого и левого предсердия, и на электрокардиограмме регистрируются два независимых предсердных ритма (М. С. Кушаковский, 2004). Один из этих предсердных ритмов является основным (чаще правопредсердным или синусовым), передающимся на желудочки. Одновременно функционирует добавочный (автономный) ритм левого предсердия (как правило, он характеризуется маленькими зубцами Р), не оказывающий влияния на атриовентрикулярный узел и желудочки.

АТРИОВЕНТРИКУЛЯРНАЯ БЛОКАДА

Атриовентрикулярная блокада — это частичное или полное нарушение проводимости импульса от предсердий к желудочкам.

Этиология

У большинства больных атриовентрикулярная блокада развивается вследствие органических заболеваний миокарда и поражения проводящих путей. Однако атриовентрикулярная блокада I степени и II степени I типа нередко наблюдается у здоровых молодых людей и обусловлена высоким тонусом блуждающего нерва.

Встречается также врожденная полная атриовентрикулярная блокада с частотой 1 случай на 15 000—25 000 новорожденных (Perloff, 1987).

Обычно врожденная полная атриовентрикулярная блокада сочетается с врожденными пороками сердца.

Полная атриовентрикулярная блокада является составной частью синдрома Кирнса-Сейра. Синдром Кирнса-Сейра описан в 1958 г. и включает в себя атриовентрикулярную блокаду III степени, офтальмоплегию и пигментную дегенерацию сетчатки.

Основные этиологические факторы атриовентрикулярной блокады представлены в табл. 20.

Среди названных в табл. 20 причин атриовентрикулярной блокады наибольшее практическое значение в силу наиболее частой встречаемости имеют, особенно в пожилом возрасте, острая (инфаркт миокарда, особенно задней стенки левого желудочка) и хроническая ишемическая болезнь сердца, в частности, ишемическая кардиомиопатия, постинфарктный кардиосклероз, кальциноз аортального и митрального клапана (при этом дегенеративном поражении клапанного аппарата происходит распространение кальциноза на близко расположенные волокна проводящей системы).

У лиц более молодого возраста атриовентрикулярная блокада чаще обусловлена воспалительными заболеваниями миокарда и

Табл. 20. Причины атриовентрикулярной блокады

1. Повышение тонуса блуждающего нерва (функциональная атриовентрикулярная блокада)
2. Врожденная полная атриовентрикулярная блокада вследствие эмбрионального нарушения развития атриовентрикулярного узла проксимальнее пучка Гиса
2.1. В сочетании с врожденными пороками сердца
3. Ишемическая болезнь сердца (чаще при остром инфаркте миокарда, но также при хронической ишемической болезни сердца, в частности, при постинфарктном кардиосклерозе)
4. Воспалительные заболевания миокарда и эндокарда
5. Поражение миокарда и эндокарда при системных васкулитах и системных заболеваниях соединительной ткани
6. Инфильтративные заболевания миокарда (амилоидоз, саркоидоз, гемохроматоз)
7. Кальциноз митрального и аортального клапанов
8. Болезнь Лева и Ленегра — идиопатический изолированный фиброз проводящей системы сердца
9. Поражение миокарда и проводящих путей при нервно-мышечных заболеваниях — мышечной дистрофии (сцепленной с Х-хромосомой), миотонии
10. Болезнь Аддисона — хроническая надпочечниковая недостаточность
11. Травматическое воздействие на проводящие пути при кардиохирургических вмешательствах, катетеризации полостей сердца, лечении аритмий сердца методом катетерной аблации
12. Опухоли сердца — рабдомиома, рабдосаркома, мезотелиома
13. Нарушения электролитного баланса — гиперкалиемия, гипермагниемия
14. Передозировка некоторых лекарственных препаратов — сердечных гликозидов; β-адреноблокаторов; антиаритмических препаратов I А класса — новокаинамида (прокаинамида), хинидина и других; недигидропиридиновых антагонистов кальциевых каналов (верапамила, дилтиазема)

эндокарда, различными формами кардиомиопатий, системных васкулитами, системными заболеваниями соединительной ткани.

У некоторых больных атриовентрикулярная блокада обусловлена болезнью Лева и болезнью Ленегра. Как правило, при этих заболеваниях атриовентрикулярная блокада сочетается с блокадой ножек пучка Гиса.

Болезнь Лева — идиопатический склероз и обызвествление стромы миокарда с поражением (кальцификацией) аортального и митрального клапанов, верхней и средней части межжелудочковой перегородки.

Болезнь Ленегра — первичный изолированный идиопатический склероз проводящей системы без поражения миокарда, клапанов и стромы сердца. Болезнь Ленегра чаще встречается у мужчин среднего возраста. Обычно при болезни Ленегра полная атриовентрикулярная блокада сочетается с полной блокадой правой ножки пучка Гиса и блокадой передней ветви левой ножки пучка Гиса.

Большое практическое значение имеет также так называемая ятрогенная атриовентрикулярная блокада, обусловленная передозировкой лекарственных препаратов, замедляющих атриовентрикулярную проводимость (см. табл. 20).

Классификация

Табл. 21. Классификация атриовентрикулярной блокады

Этиологическая форма	Степень атриовентрикулярной блокады	Стойкость проявлений атриовентрикулярной блокады	Уровень атриовентрикулярной блокады
а) функциональная б) органическая в) врожденная	а) I степень б) II степень • тип I • тип II • тип III в) III степень (полная)	а) транзиторная (преходящая) б) стойкая (перманентная)	а) проксимальный б) дистальный

Клиническая картина атриовентрикулярной блокады

Выраженность субъективной и объективной симптоматики зависит, в первую очередь от степени атриовентрикулярной блокады (подробно степени атриовентрикулярной блокады излагаются далее в разделе «Электрокардиографическая диагностика»).

Обычно при атриовентрикулярной блокаде I степени больные *жалоб* не предъявляют, и при физикальном исследовании сердечно-сосудистой системы она вообще никак не выявляется (распознается только электрокардиографически). Иногда при значительном удлинении интервала P-Q при аускультации сердца может обособленно восприниматься тон сокращения предсердий как IV тон.

У больных со II степенью атриовентрикулярной блокады в связи с выпадением желудочковых сокращений (периоды Самойлова-Венкебаха), происходящим время от времени или закономерно (в зависимости от типа по Мобитцу), а также при III степени блокады (полной атриовентрикулярной блокаде) появляются характерные жалобы на головокружения, общую слабость, ощущение нехватки воздуха, чувство замирания сердца, потемнение в глазах. Эти жалобы особенно выражены у больных с полной атриовентрикулярной блокадой, и в большей мере при значительно выраженной брадикардии. Нередко случаются обморочные состояния, особенно при физической нагрузке, что объясняется тем, что при полной атриовентрикулярной блокаде не наступает адекватного увеличения частоты сокращений сердца и увеличения минутного объема сердца. Эти же факторы объясняют также появление одышки и других проявлений сердечной недостаточности у больных с полной атриовентрикулярной блокадой.

Иногда больные с полной атриовентрикулярной блокадой жалуются на пульсирующие головные боли, что обусловлено систолической артериальной гипертензией в связи с увеличенным вследствие Удлиненной диастолы систолическим выбросом крови в аорту.

При *осмотре* больных следует обращать внимание на особенности пульсации шейных вен. При атриовентрикулярной блокаде I степени (замедление атриовентрикулярной проводимости) пульсации шейных вен обычно не наблюдается. При атриовентрикулярной блокаде II и III степени можно видеть пульсацию шейных вен, причем частота пульсации больше, чем частота пульсации сонных и лучевых артерий. При полной атриовентрикулярной блокаде III степени (полной) периодически появляются резко выраженные, «высокие» волны пульсации шейных вен, что обусловлено сокращением правого предсердия при закрытом трехстворчатом клапане (то есть, по сути, одновременным сокращением правого предсердия и правого желудочка).

При исследовании пульса у больных с атриовентрикулярной блокадой II степени обнаруживается выпадение пульсовых волн, причем при типе II Мобитца чаще отмечается регулярное выпадение. При атриовентрикулярной блокаде II степени пульс редкий, ритмичный, высокой амплитуды.

Аускультация сердца при наличии атриовентрикулярной блокады II степени позволяет периодически прослушивать паузы, более продолжительные, чем обычная диастола. При полной атриовентрикулярной блокаде отмечаются выраженная брадикардия, правильный ритм сердца, звучность I тона может меняться (обычно I тон глухой). Время от времени (при совпадении сокращений желудочков и предсердий) появляется громкий I тон («пушечный» тон Стражеско). В некоторых случаях удается прослушать во время пауз как бы доносящиеся издалека глухие тоны сокращения предсердий (симптом «эхо»). У некоторых больных в области верхушки сердца и вдоль левого края грудины выслушивается систолический шум жестковатого тембра относительного стеноза аортального клапана (шум большого выброса).

При выраженной брадикардии с частотой сокращений сердца меньше 40-45 в 1 минуту увеличенные ударный объем и сократимость миокарда не обеспечивают достаточный минутный объем крови, и в клинической картине появляются симптомы хронической сердечной недостаточности (одышка вначале при ходьбе, физической нагрузке, затем и в покое, общая слабость, отеки в области нижних конечностей, акроцианоз).

Синдром Морганьи-Адамса-Стокса

Тяжелым осложнением атриовентрикулярной блокады является синдром Морганьи-Адамса-Стокса. В основе этого синдрома лежит ишемия центральной нервной системы вследствие асистолии желудочков или внезапно возникшего выраженного уменьшения частоты сердечных сокращений. Синдром Морганьи-Адамса-Стокса чаще всего развивается в момент перехода неполной атриовентрикулярной блокады II в полную, когда наступает длинная пауза, предшествующая началу устойчивого функционирования водителя ритма второго или третьего порядка (предавтоматическая пауза). Однако

синдром Морганьи-Адамса-Стокса может возникать также и при полной атриовентрикулярной блокаде, когда происходит уменьшение частоты импульсов, генерируемых центром автоматизма.

Клиника синдрома Морганьи-Адамса-Стокса весьма характерна.

В течение первых 3—5 с развивается предобморочное состояние. Появляются внезапное сильное головокружение, резко выраженная общая слабость, нарастающий шум или звон в ушах, темные круги или мелькание мушек перед глазами, тошнота, возможна рвота. Отмечается нарушение координации, дезориентация, больные бледны. В течение последующих 10—20 с происходит потеря сознания, могут появиться клонические подергивания мышц лица и туловища, ослабевает и становится почти незаметным дыхание. При осмотре обращают на себя внимание бледность кожи, цианоз губ, акроцианоз. Далее в течение 20—30 с сохраняются глубокий обморок, нарушения дыхания (оно может стать шумным, неритмичным), развиваются генерализованные эпилептиформные судороги, возможны непроизвольное мочеиспускание в дефекация, лицо становится синюшным, расширяются зрачки. Во время приступа Морганьи-Адамса-Стокса пульс и артериальное давление не определяются. Если ритм сердца не участится или не будет произведена электрокардиостимуляция, наступит клиническая смерть. Однако в большинстве случаев приступы Морганьи-Адамса-Стокса длятся от 10-20 с до 1 мин и заканчиваются благоприятно, благодаря спонтанному учащению желудочкового ритма. Легкие приступы могут не приводить к полной потере сознания и судорогам, а проявляться внезапным кратковременным обмороком, легким помрачением сознания.

Однако если эпизоды обморочных состояний многократны, даже если не очень продолжительны, у людей пожилого возраста могут нарушаться интеллект и память.

Возможен летальный исход при отсутствии своевременной квалифицированной помощи или если не происходит увеличения частоты желудочковых сокращений. После восстановления сердечной деятельности и купирования приступа Морганьи-Адамса-Стокса сохраняется ретроградная амнезия.

Степени и электрокардиографическая диагностика атриовентрикулярной блокады

Различают 3 степени атриовентрикулярной блокады: I, II, III (полную).

Атриовентрикулярная блокада I степени

Атриовентрикулярная блокада I степени характеризуется замедлением атриовентрикулярной проводимости, что проявляется на электрокардиограмме прежде всего удлинением интервала P-Q (R) более 0,20 с. Принято различать три формы атриовентрикулярной блокады I степени: узловую, предсердную и дистальную.

Узловая форма атриовентрикулярной блокады развивается при у личении времени задержки импульса в атриовентрикулярном узл

Электрокардиографические признаки узловой формы атриовентр кулярной блокады I степени:

- правильный синусовый ритм;
- увеличение продолжительности интервала P-Q (P-R) более 0,2 главным образом за счет удлинения сегмента S-T;
- нормальная продолжительность зубца P (не больше 0,1 с);
- нормальная форма и продолжительность комплекса QRS.

На рис. 88 представлена схема нормальной ЭКГ, на которой пок заны интервал P-Q и сегмент P-Q.

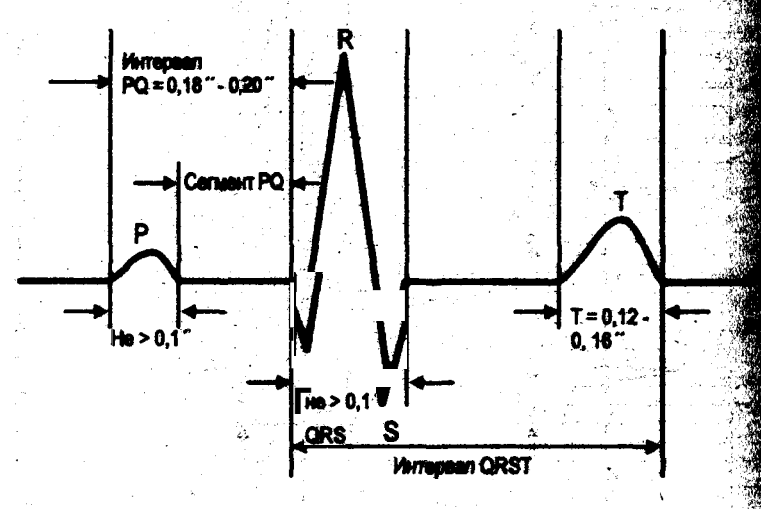

Рис. 88. Схема нормальной ЭКГ, измерение интервала P-Q и сегмент P-Q.

На рис. 89 представлена ЭКГ при узловой форме атриовентрикулярной блокады I ст.

Предсердная форма атриовентрикулярной блокады I степени обусловлена замедлением проведения возбуждения, прежде всего на уровне предсердий или нередко сочетанием внутрипредсердной блокады с замедлением атриовентрикулярной проводимости в атриовентрикулярном узле.

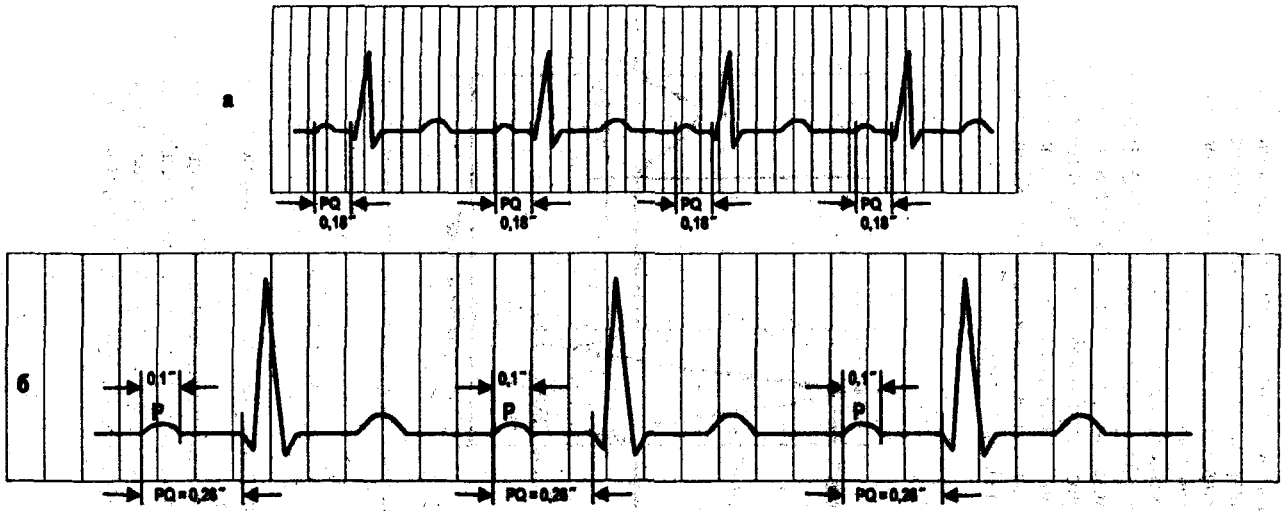

Рис. 89.: а — вариант нормальной ЭКГ, продолжительность интервала P-Q ***нормальная.***
б — ЭКГ при ***узловой*** *форме атриовемтрикулярной* ***блокады*** *1 ст.*

Электрокардиографические признаки предсердной формы атриовентрикулярной блокады I степени:

- сохранение правильного (регулярного) синусового ритма;
- увеличение продолжительности интервала P-Q более 0,20 с преимущественно за счет длительности зубца P (его ширина больше 0,1 с);
- расщепление зубца P; снижение его амплитуды;
- нормальная продолжительность сегмента P-Q (P-R) (обычно не более 0,1 с);
- нормальная форма и продолжительность комплекса QRS.

ЭКГ при предсердной форме атриовентрикулярной блокады представлена на рис. 90.

Дистальная форма атриовентрикулярной блокады I ст. обусловлена задержкой электрического импульса одновременно на уровне ветвей пучка Гиса.

Электрокардиограмма при дистальной форме атриовентрикулярной блокады I ст. характеризуется следующими особенностями:

- правильный (регулярный) синусовый ритм (интервалы R-R одинаковы);
- увеличение продолжительности интервала P-Q (P-R) более 0,20 с;
- деформация и уширение комплекса QRS более 0,12 с по типу блокады ножки пучка Гиса (чаще левой);
- правильная форма и нормальная ширина зубца P (не больше 0,1 с).

Электрокардиограмма при дистальной форме атриовентрикулярной блокады I ст. представлена на рис. 91.

Большей частью при дистальной форме атриовентрикулярной блокады I степени имеется неполная трехпучковая блокада, электрический импульс проводится из предсердий к желудочкам по какой-либо одной, менее пораженной ветви пучка Гиса.

Среди названных выше трех типов атриовентрикулярной блокады I степени 79 % приходится на узловую форму (М. С. Кушаковский, 2004), на внутрипредсердную — около 3-4 %, на дистальную — от 7 до 18 %. Наиболее точно диагностировать уровень поражения при дистальной форме атриовентрикулярной блокады можно с помощью регистрации электрических потенциалов на внутрисердечной электрограмме пучка Гиса.

Следует отметить, что одной из частых причин атриовентрикулярной блокады I степени, особенно у молодых людей, является повышение тонуса блуждающего нерва. Это может иметь место у здоровых лиц во время сна, при рвоте, кашле, при фиброгастроскопии (разумеется, во всех этих случаях атриовентрикулярная блокада I степени преходящая). Она может наблюдаться также при повышении внутричерепного давления (например, при опухоли головного мозга, кровоизлиянии в мозг, воспалительных заболеваниях оболочек мозга, субарахноидальном кровоизлиянии). В этих ситуациях атриовентрикулярная блокада I степени носит значительно более стойкий характер и также обусловлена высоким тонусом блуждающего нерва.

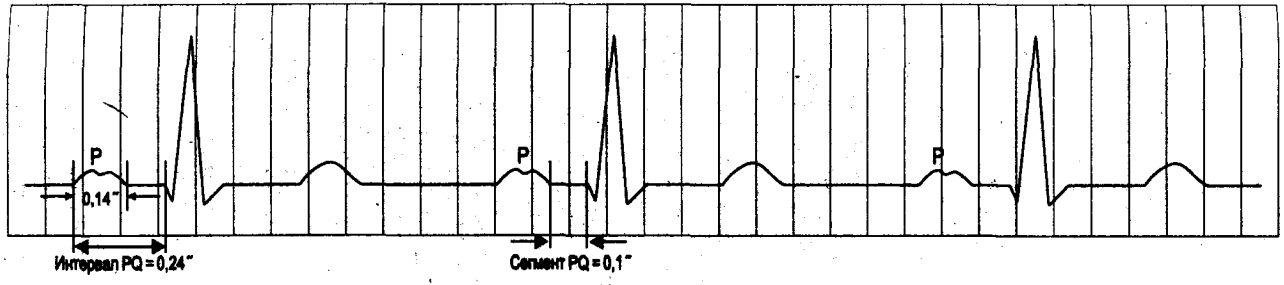

Рис. 90. ЭКГ при предсердной форме атриовентрикулярной блокады I ст.

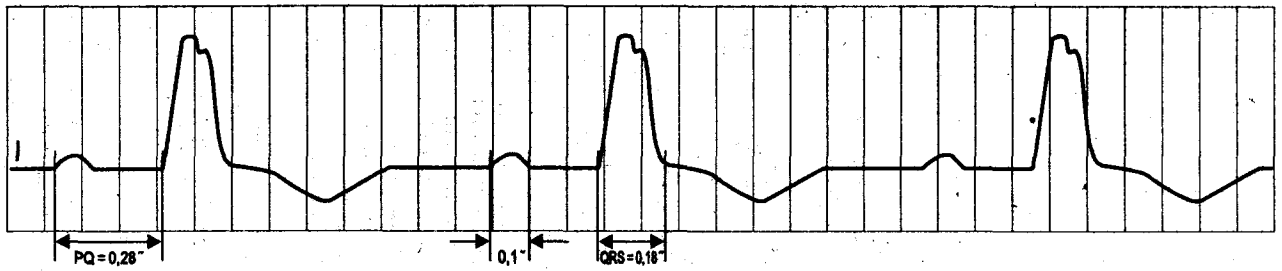

Рис. 91. Электрокардиограмма при дистальной форме атриовентрикулярной блокады I ст. интервал P-Q удлинен, желудочковый комплекс имеет форму блокады левой ножки пучка Гиса.

Характернейшей особенностью атриовентрикулярной блокады I степени является исчезновение ее после инъекции атропина.

Атриовентрикулярная блокада II степени

Атриовентрикулярная блокада II степени характеризуется периодически возникающим блокированием проведения электрического импульса от предсердий к желудочкам, что обусловливает регулярное или нерегулярное (в зависимости от типа блокады) выпадение желудочковых сокращений.

Принято выделять 4 типа атриовентрикулярной блокады II степени: тип I Мобитца; тип II Мобитца; атриовентрикулярная блокада II степени 2 : 1, 3 : 1; атриовентрикулярная блокада II степени прогрессирующая (субтотальная).

Атриовентрикулярная блокада II степени, тип I Мобитца

Атриовентрикулярная блокада II степени, тип I Мобитца характеризуется прогрессирующим нарастанием замедления атриовентрикулярной проводимости и, наконец, наступлением полного блокирования проведения очередного импульса от синусового узла к желудочкам, что проявляется выпадением желудочкового комплекса (период Самойлова-Венкебаха). Блокирование проведения импульса у 72—75 % больных с этой степенью атриовентрикулярной блокады происходит на уровне атриовентрикулярного узла, реже — на уровне ножек пучка Гиса.

Электрокардиографические признаки атриовентрикулярной блокады II степени, I типа Мобитца:

- неправильный ритм сердца;
- постепенно нарастающее увеличение продолжительности интервала P-Q (P-R) в каждом электрокардиографическом цикле, заканчивающееся выпадением комплекса QRST с возникновением паузы (при сохранении зубца P перед паузой — периодом Самойлова-Венкебаха);
- прирост увеличения длительности интервала P-Q прогрессирующе понижается, несмотря на абсолютное увеличение, поэтому интервалы R-R укорачиваются по мере приближения к паузе (самый короткий интервал R-R непосредственно перед паузой);
- первый после паузы интервал P-Q самый короткий и может даже быть нормальным;
- форма и ширина желудочковых комплексов нормальные, однако, при длительной блокаде комплексы QRS расширены и имеют графику блокады одной из ножек пучка Гиса.

Электрокардиограмма при атриовентрикулярной блокаде II степени I типа Мобитца представлена на рис. 92.

Атриовентрикулярная блокада II степени I типа Мобитца может иметь функциональный (вследствие высокого тонуса блуждающего нерва) и органический генез. Атриовентрикулярная блокада II степе-

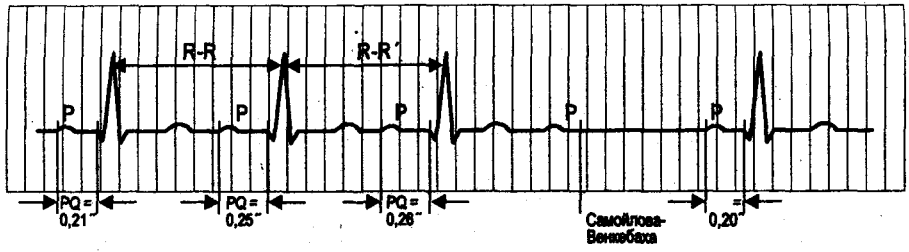

*Рис. 92. Электрокардиограмма при **атриовентрикулярной** блокаде II степени **I** типа Мобитца:*

- *прогрессирующее увеличение длительности интервала P-Q с выпадением желудочкового комплекса **QRST** (**период** Самойлова-**Венкебаха**);*
- *R-R ' короче интервала R-R;*
- *интервал **P-Q** в электрокардиографическом комплексе после периода Самойлова Венкебаха нормальный.*

ни I типа Мобитца нередко наблюдается при инфаркте миокарда (в острый период), при тяжело протекающих ревматических и неревматических миокардитах. При этих видах патологии блокада может стать постоянной.

Принято считать, что прогноз при атриовентрикулярной блокаде II степени I типа Мобитца в целом более благоприятен, но все же значительно ухудшается у пожилых больных с постоянной формой этой блокады.

Атриовентрикулярная блокада II степени II типа Мобитца

Атриовентрикулярная блокада II степени II типа Мобитца характеризуется тем, что выпадение желудочкового комплекса происходит без предшествующего удлинения интервала P-Q (P-R), «без предупреждения» (по образному выражению М. С. Кушаковского). Таким образом, главным признаком атриовентрикулярной блокады II степени II типа Мобитца является стабильность интервала P-Q, который не укорачивается даже в первом электрокардиографическом комплексе, возникающем после периода Самойлова-Венкебаха. Абсолютные величины длительности интервала P-Q чаще бывают нормальными или увеличенными. Атриовентрикулярная блокада II степени типа II Мобитца, как правило, является дистальной и локализуется или в стволе пучка Гиса, или в обеих ножках пучка Гиса.

Электрокардиографические признаки атриовентрикулярной блокады II степени II типа Мобитца:

- неправильный ритм сердца;
- отсутствие прогрессирующего удлинения интервала P-Q (P-R), абсолютная величина его чаще нормальная или увеличенная, но всегда стабильная во всех электрокардиографических комплексах;
- отсутствие укорочения интервала P-Q в первом электрокардиографическом комплексе после паузы Самойлова-Венкебаха;
- наличие периодов Самойлова-Венкебаха (выпадений желудочковых комплексов) без предшествующего удлинения интервалов P-Q (P-R); причем выпадения могут повторяться через определенное число проведенных комплексов, например, через 2 или через 3, и тогда соотношение предсердных и желудочковых комплексов будет 3 : 2 или, соответственно, 4 : 3; возможно блокирование через 5 или 6 проведенных комплексов;
- паузы (периоды Самойлова-Венкебаха) по своей продолжительности равны удвоенному интервалу P-P;
- желудочковый комплекс расширен и имеет графику блокады одной (чаще правой) или двух ножек пучка Гиса; значительно реже желудочковый комплекс не изменен (узловая атриовентрикулярная блокада II степени II типа Мобитца, по мнению М. С. Кушаковского, очень редка и в клинической практике не встречается).

Прогностическое значение атриовентрикулярной блокады II степени II типа Мобитца очень неблагоприятное, так как она отличается

неустойчивостью и часто переходит в полную атриовентрикулярную блокаду, при этом характерно развитие синдрома Морганьи-Адамса-Стокса. По данным Lange и соавт. (1988), у больных с атриовентрикулярной блокадой II степени II типа Мобитца, если им не вживляются электрокардиостимуляторы, в 44 % случаев развивается застойная сердечная недостаточность, часто наблюдаются синкопальные состояния, в течение 4 лет погибают около 35 % больных.

Электрокардиограмма при атриовентрикулярной блокаде II степени II типа Мобитца представлена на рис. 93.

Атриовентрикулярная блокада II степени типа 2 : 1, 3 : 1

Для атриовентрикулярной блокады II степени типа 2 : 1 характерно выпадение каждого второго желудочкового комплекса, при типе 3 : 1 выпадают два желудочковых комплекса подряд, при этом интервалы P-Q (P-R) во всех неблокированных электрокардиографических комплексах одинаковые. Для этого типа блокады характерен ритмичный пульс и правильный сердечный ритм при аускультации.

Электрокардиографические признаки атриовентрикулярной блокады II степени типа 2 : 1,3 : 1:

- нормальный или удлиненный интервал P-Q (P-R), одинаковый по продолжительности во всех неблокированных электрокардиографических комплексах;
- интервалы R-R и P-P во всех неблокированных электрокардиографических комплексах одинаковы;
- выпадение каждого второго (при типе блокады 2 : 1) или двух подряд (при типе блокады 3 : 1 желудочковых комплексов с наличием зубца P перед паузой;
- ширина и форма комплекса QRS нормальные при блокаде проведения импульса на уровне атриовентрикулярного узла (27-33 % всех случаев, при этом длительность интервала P-Q увеличена), при блокаде на уровне ножек пучка Гиса комплексы QRS расширены, деформированы с графикой блокады соответствующей ножки пучка Гиса (при этом интервал P-Q обычно нормальный).

Следует отметить, что ширина комплекса QRS может быть нормальной также при локализации атриовентрикулярной блокады II степени типа 2 : 1 (3 : 1) на уровне общего ствола пучка Гиса. Для дифференциации узловых и стволовых атриовентрикулярных блокад II степени 2 : 1 (3 : 1) с узкими комплексами QRS М. С. Кушаковский предлагает использовать пробы с физической нагрузкой и с атропином. После физической нагрузки или инъекции атропина узловые атриовентрикулярные блокады II степени типа 2 : 1 (3 : 1) становятся менее выраженными, возможен переход блокады 3 : 1 в блокаду 2 : 1 или восстановление атриовентрикулярной проходимости. Стволовые атриовентрикулярные блокады II степени типа 2 : 1 (3 : 1) не исчезают и не уменьшаются после физической нагрузки и после инъекции атропина, а даже наоборот, могут стать более выраженными.

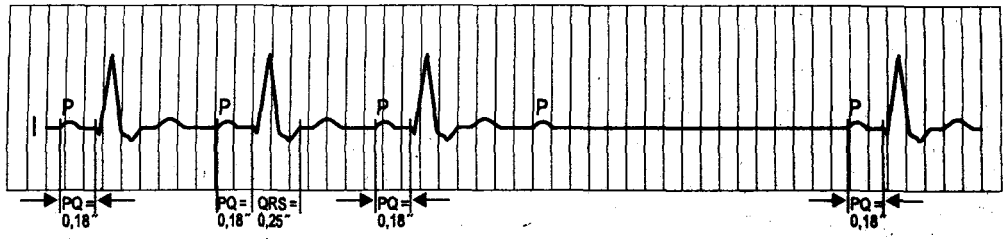

Рис. 93. Электрокардиограмма при атриовентрикулярной блокаде II степени II типа Мобитца:

- *интервал P-Q нормальный и одинаков во всех электрокардиографических циклах;*
- *выпадение желудочкового комплекса после четвертого зубца P, пауза = 2 интервалам P-P;*
- *комплекс QRS уширен и характерен для блокады правой ножки пучка Гиса.*

Напротив, массаж синокаротидной зоны усиливает узловую атриовентрикулярную блокаду II степени типа 2 : 1 (3 : 1) вследствие повышения тонуса блуждающего нерва и может уменьшить выраженность стволовой атриовентрикулярной блокады II степени типа 2 : 1 (3 : 1). Наиболее точная дифференциальная диагностика осуществляется с помощью внутрисердечной электрокардиограммы. Электрокардиограмма при атриовентрикулярной блокаде II степени типа 2 : 1 представлена на рис. 94, типа 3 : 1 — на рис. 95.

Прогрессирующая (далеко зашедшая, субтотальная) атриовентрикулярная блокада II степени

Для этой формы атриовентрикулярной блокады II степени характерно блокирование нескольких импульсов подряд, идущих из синусового узла, и выпадение, таким образом, сразу нескольких желудочковых комплексов подряд — трех, четырех, пяти и т. д. (соответственно, соотношение между зубцами P и комплексами QRS на электрокардиограмме составляет 4 : 1, 5 : 1, 6 : 1, 7 : 1 и т. д.; однако чаще всего встречаются соотношения 4 : 1 и 6 : 1, т. е. выпадают три или пять желудочковых комплексов подряд). М. С. Кушаковский (2004) относит к далеко зашедшей атриовентрикулярной блокаде II ст. такие случаи блокады, когда выпадают подряд три и более желудочковых комплекса, другие же специалисты относят к этой степени блокады выпадение подряд даже двух желудочковых комплексов.

Электрокардиографические признаки прогрессирующей атриовентрикулярной блокады II степени:

- выпадение подряд трех (по некоторым данным — двух) и более желудочковых комплексов с сохранением в паузе зубца P;
- постоянная (одинаковая) продолжительность (нормальная или увеличенная) интервала P-Q в комплексах, в которых зубец P блокирован;
- нормальная ширина и форма комплекса QRS при локализации блокады на уровне атриовентрикулярного узла;
- увеличение продолжительности комплекса QRS и изменение его формы по типу блокады соответствующей ножки пучка Гиса при дистальном типе блокады.

Прогностическое значение прогрессирующей (далеко зашедшей) атриовентрикулярной блокады II степени неблагоприятное.

Атриовентрикулярная блокада III степени (полная)

Главной особенностью атриовентрикулярной блокады III степени (полной) является полная невозможность проведения импульса от синусового узла к желудочкам; возбуждение и сокращение предсердий и желудочков происходит независимо друг от друга, в собственном ритме.

Различают проксимальную и дистальную формы атриовентрикулярной блокады III степени. При проксимальной форме уровень бло-

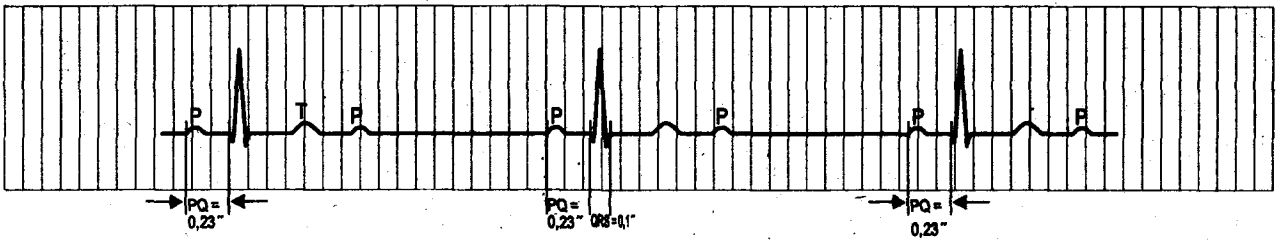

Рис. 94. Электрокардиограмма при атриовентрикулярной блокаде II степени типа 2 : 1(выпадает каждый второй желудочковый комплекс), ширина и форма комплекса QRS нормальные (атриовентрикулярная блокада II ст. на уровне атриовентрикулярного узла).

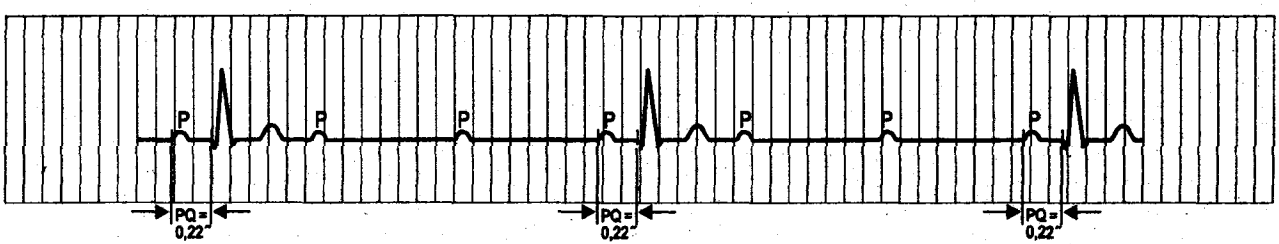

Рис. 95. Электрокардиограмма при атриовентрикулярной блокаде II степени типа 3 : 1(выпадают каждые два желудочковых комплекса подряд), ширина комплекса QRS и форма QRS нормальные (атриовентрикулярная блокада II степени на уровне атриовентрикулярного узла)

кады — атриовентрикулярный узел, и эктопический водитель ритма расположен в атриовентрикулярном соединении ниже места блокады. При дистальной форме атриовентрикулярной блокады эктопическим водителем ритма становится одна из ножек пучка Гиса.

Электрокардиографические признаки проксимальной формы атриовентрикулярной блокады III степени:

- регулярный ритм сердца;
- полная разобщенность предсердных и желудочковых комплексов, отсутствие закономерной связи зубцов P с комплексами QRST, зубец P может находиться впереди, позади или в каком-либо отделе комплекса QRST;
- число желудочковых сокращений (желудочковых комплексов) колеблется от 40 до 55—60 в 1 минуту;
- продолжительность интервалов P-P и R-R одинакова (возможны небольшие колебания), при этом длительность интервалов P-P меньше, чем R-R, то есть частота ритма предсердий (соответственно, и количество зубцов P) больше, чем частота сокращений желудочков (соответственно, количество зубцов R);
- желудочковые комплексы имеют нормальную продолжительность и нормальную форму.

Электрокардиографические признаки дистальной формы атриовентрикулярной блокады III степени:

- регулярный ритм сердца;
- полная разобщенность предсердных и желудочковых комплексов, отсутствие закономерной связи между зубцами P и комплексами QRST;
- продолжительность интервалов P-P и R-R одинакова (возможны небольшие колебания), при этом длительность интервалов P-P значительно меньше длительности интервалов R-R;
- число зубцов P больше, чем зубцов R (число сокращений предсердий в 1 мин больше, чем число сокращений желудочков);
- число желудочковых сокращений (желудочковых комплексов) около 40—45 в 1 мин;
- желудочковые комплексы расширены, деформированы, имеют графику блокады ножки пучка Гиса; если желудочковый комплекс имеет картину, характерную для блокады правой ножки пучка Гиса, эктопический водитель ритма находится в левой ножке и наоборот.

Электрокардиограмма при проксимальной форме атриовентрикулярной блокады III степени представлена на рис. 96, при дистальной форме атриовентрикулярной блокады III степени — на рис. 97.

Синдром Фредерика

Синдром Фредерика — это сочетание полной атриовентрикулярной блокады и мерцания (фибрилляции) или трепетания предсердий. Наличие этого синдрома всегда свидетельствует о тяжелом органическом заболевании миокарда.

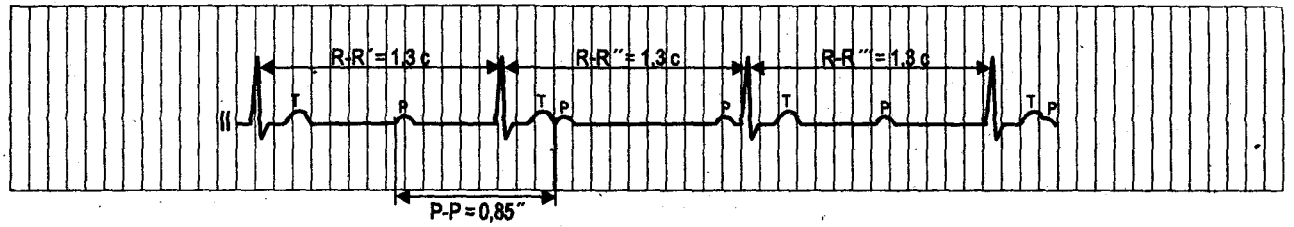

Рис. 96. Электрокардиограмма при проксимальной форме атриовентрикулярной блокады III ст.:

- ритм сердца регулярный, расстояния R-R одинаковы;
- частота сокращений желудочков 50 в 1 мин;
- частота сокращений предсердий — 70- в 1 мин;
- желудочковые комплексы нормальной ширины и формы.

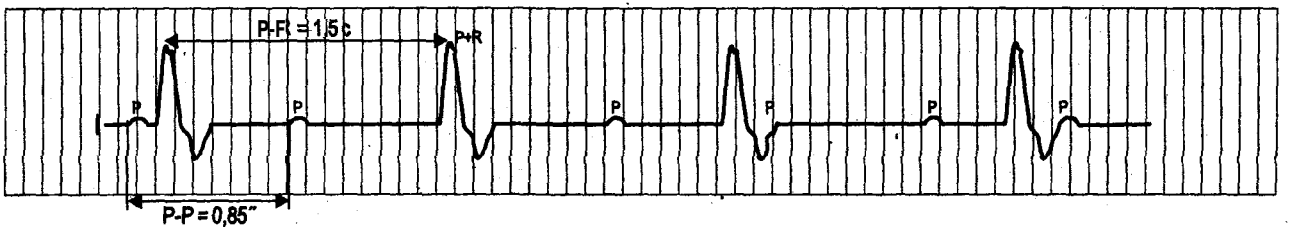

Рис. 97. Электрокардиограмма при дистальной форме атриовентрикулярной блокады III ст.:

- ритм сердца регулярный, расстояния R-R одинаковы;
- частота сокращений желудочков 40 в 1 мин;
- частота сокращений предсердий 70 в 1 мин;
- желудочковые комплексы расширены и изменены (по типу блокады ножки пучка Гиса).

Электрокардиографическими признаками синдрома Фредерика являются:

- отсутствие на электрокардиограмме зубцов Р, вместо них регистрируются волны мерцания (фибрилляции) f разной амплитуды и ширины или волны трепетания F одинаковой пилообразной формы;
- одинаковая длительность интервалов R-R (правильный регулярный желудочковый ритм);
- частота сокращений желудочков обычно находится в пределах 40-50 в 1 мин;
- форма и ширина желудочковых комплексов нормальные при проксимальной (на уровне атриовентрикулярного узла) атриовентрикулярной блокаде или желудочковый комплекс уширен и деформирован с графикой блокады ножки пучка Гиса (при дистальной форме атриовентрикулярной блокады).

Электрокардиограмма при синдроме Фредерика представлена на рис. 98.

ВНУТРИЖЕЛУДОЧКОВЫЕ БЛОКАДЫ

К внутрижелудочковым блокадам относятся блокады ножек и ветвей пучка Гиса, то есть замедление или полное прекращение проведения возбуждения по одной, двум или трем ветвям пучка Гиса.

Этиология внутрижелудочковых блокад та же, что и атриовентрикулярной блокады. У большинства больных речь идет об органических заболеваниях сердца, представленных в табл. 1. Следует отметить, что в отличие от атриовентрикулярной блокады, не бывает внутрижелудочковых блокад вследствие дисфункции вегетативной нервной системы. Вместе с тем, замедление проводимости в правой ножке пучка Гиса может наблюдаться у практически здоровых людей.

Различают следующие *варианты* внутрижелудочковых блокад.

1. Однопучковые блокады:
   1.1. Блокада правой ножки пучка Гиса
   1.2. Блокада передней ветви левой ножки пучка Гиса
   1.3. Блокада задней ветви левой ножки пучка Гиса
2. Двухпучковые блокады — сочетанное поражение двух из трех ветвей пучка Гиса:
   2.1. Блокада левой ножки пучка Гиса (то есть сочетание блокады передней и задней ветви);
   2.2. Блокада правой ножки и передней ветви левой ножки пучка Гиса
   2.3. Блокада правой ножки и задней ветви левой ножки пучка Гиса
3. Трехпучковая блокада — одновременная блокада всех трех ветвей пучка Гиса.

В зависимости от течения, внутрижелудочковые блокады, как и атриовентрикулярная блокада, могут быть стойкими и преходящими. Выделяют также перемежающиеся внутрижелудочковые блокады, когда периоды блокады сменяются периодами нормальной внутрижелу-

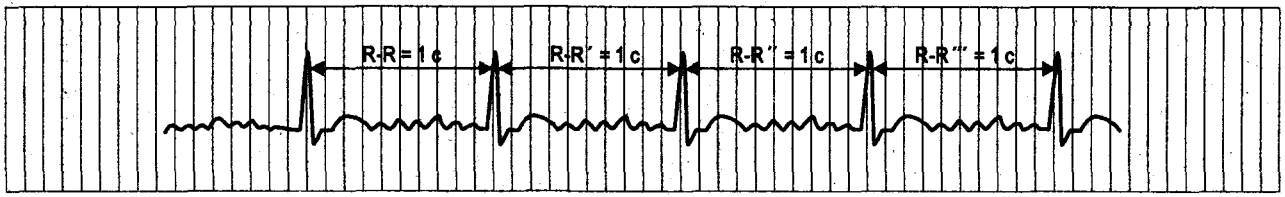

Рис. 98. Электрокардиограмма при синдроме Фредерика — сочетании фибрилляции предсердий и полной атриовентрикулярной блокады:

- видны волны фибрилляции f предсердий разной амплитуды и ширины;
- интервалы R-R одинаковы;
- частота сокращений желудочков 60 в 1 мин;
- проксимальная форма полной атриовентрикулярной блокады (комплекс QRS нормальной формы и длительности).

дочковой проводимости, и альтернирующие, когда на электрокардиограмме удается зарегистрировать блокаду одной ветви пучка Гиса, сменяющуюся блокадой другой ветви. Выделяют также полную внутрижелудочковую блокаду (то есть полное прекращение проведения возбуждения по какой-либо ветви или ножке пучка Гиса) и неполную (то есть замедление проводимости).

Клиническая картина не имеет каких-либо особеннрстей и полностью обусловлена лишь симптоматикой основного заболевания. Однако при аускультации сердца определяется расщепление I и II тонов сердца, а при полной блокаде правой ножки пучка Гиса — парадоксальное расщепление II тона — при этом легочный компонент II тона предшествует аортальному, а не наоборот, как это бывает при отсутствии блокады.

Однопучковые блокады

Полная блокада правой ножки (ветви) пучка Гиса

Электрокардиографические признаки:

- увеличение ширины комплекса QRS > 0,12 с в стандартных, грудных и отведениях от конечностей;
- расщепление желудочкового комплекса и его расширение в отведении V_1, он приобретает форму rSR' или rsR', причем амплитуда R'>r; время внутреннего отклонения (от начала зубца R до его второй вершины в данном случае) в отведении V_1 более 0,05 с;
- изменения комплекса QRS в отведении V_2 обычно такие же, как в отведении V_1, реже сходные изменения отмечаются в отведениях III, aVF;
- увеличение ширины зубца S в отведениях I и V_6, часто также в отведении aVL, при этом ширина зубца S превышает ширину зубца R;
- дискордантные изменения сегмента S-T и зубца T по отношению к зубцу R в отведениях V_1-V_2, при этом зубец T отрицательный.

Электрокардиограмма при полной блокаде правой ножки пучка Гиса представлена на рис. 99,100, 101.

Следует отметить, что часто блокада правой ножки пучка Гиса проявляется в стандартных отведениях выраженным уширением и углублением зубца S (в отведениях I и II). Такой тип блокады правой ножки пучка Гиса получил название S-тип Вильсона. В грудных отведениях изменения такие же, как при вышеописанном классическом типе блокады правой ножки пучка Гиса.

S-тип блокады правой ножки пучка Гиса представлен на рис. 102.

Неполная блокада правой ножки пучка Гиса (замедление проводимости в правой ножке пучка Гиса)

Электрокардиографические признаки:

- наличие в правом грудном отведении V_1 расщепленного QRS типа rSr' rsR';

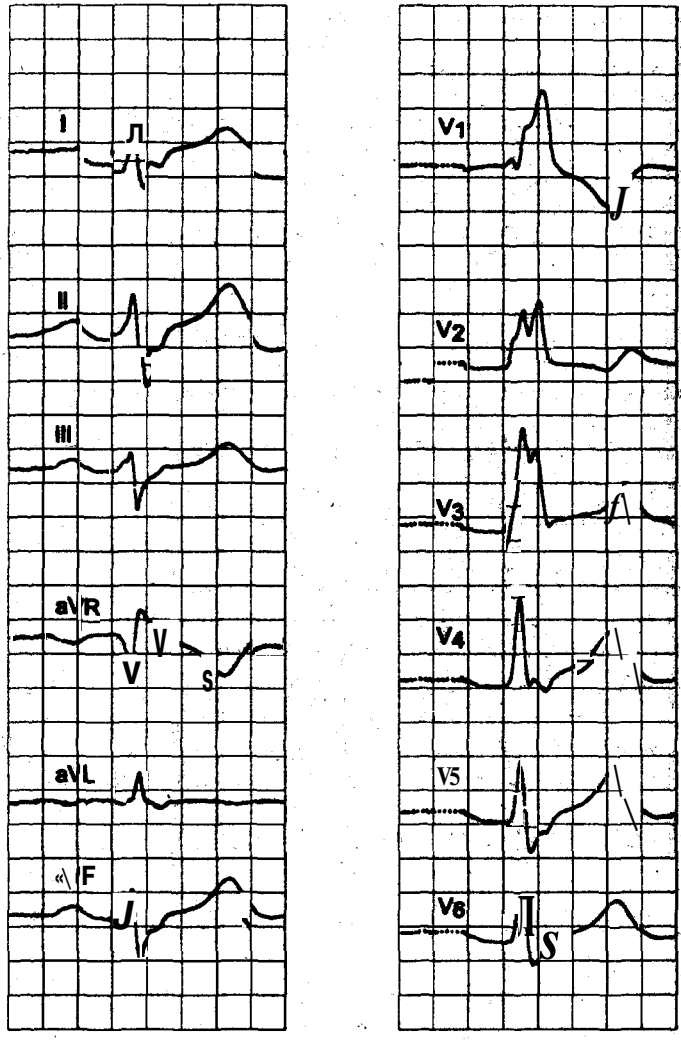

Рис. 99. Электрокардиограмма при полной блокаде правой ножки пучка Гиса.

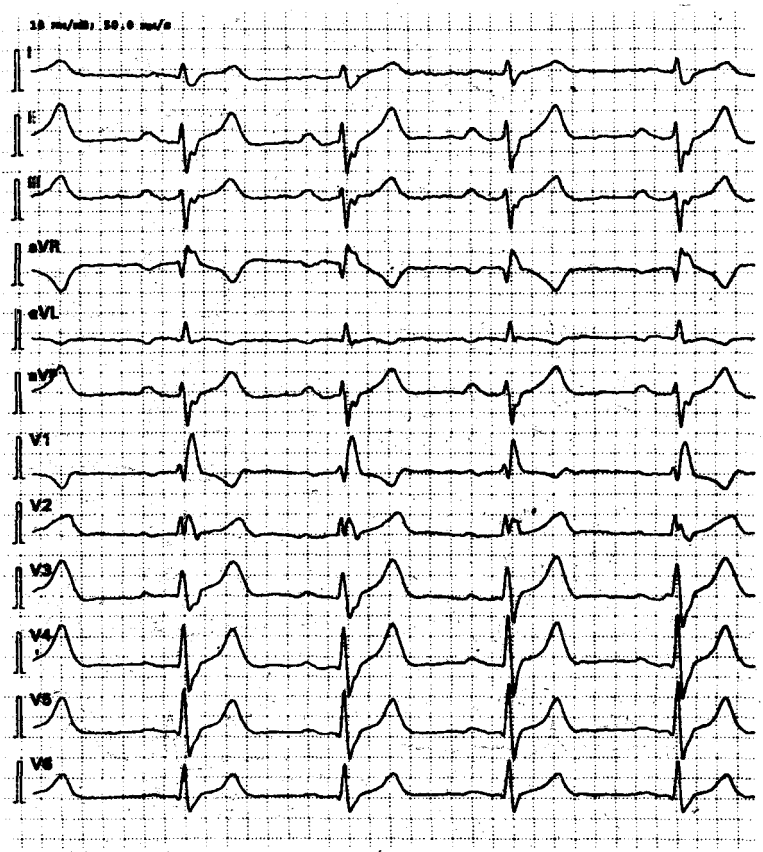

Рис. 100. Электрокардиограмма при полной блокаде правой ножки пучка Тиса.

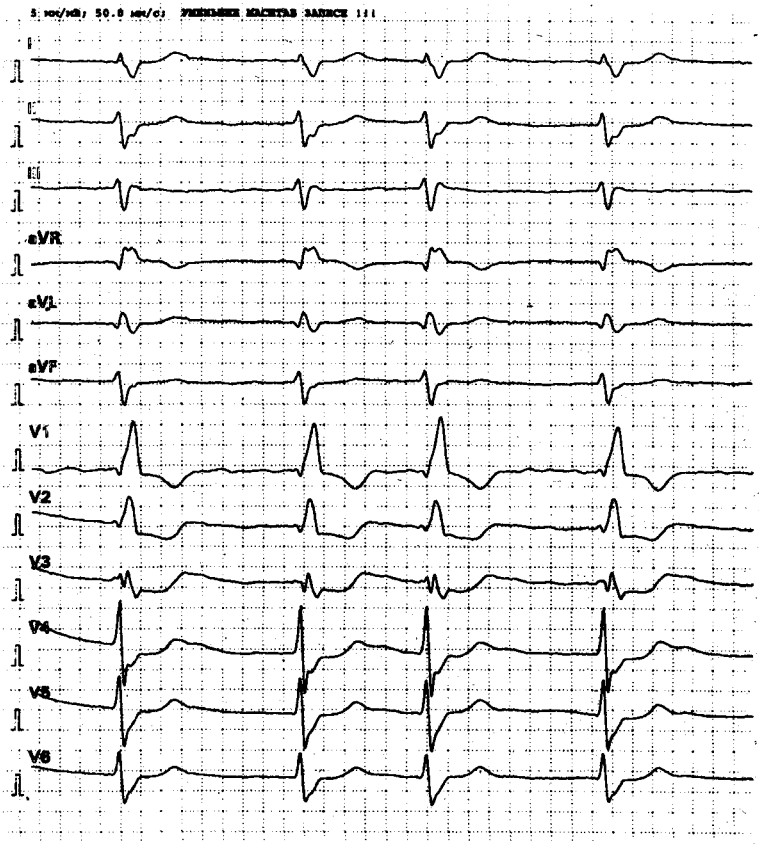

Рис. 101. Электрокардиограмма при полной блокаде правой ножки пучка Гиса на фоне фибрилляции предсердий.

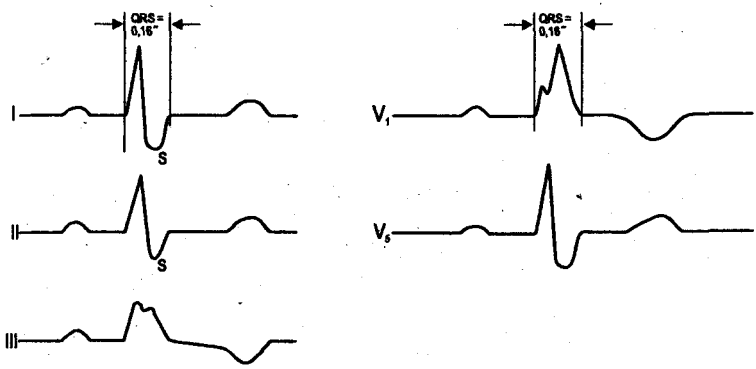

Рис. 102. S-тип блокады правой ножки пучка Гиса (объяснение в тексте).

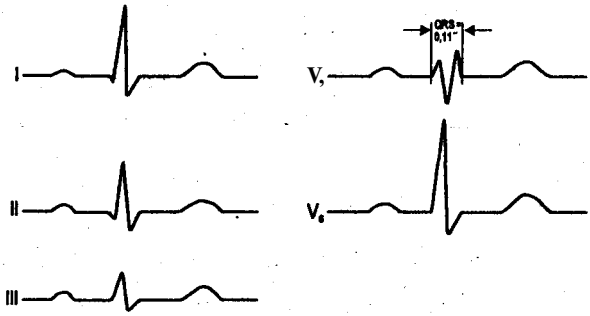

Рис. 103. Неполная блокада правой ножки пучка Гиса (объяснение в тексте).

- **наличие** слегка уширенного зубца S в отведениях V_6 и I;
- небольшое увеличение ширины комплекса QRS до **0,11** с;
- отсутствие дискордантных изменений интервала S-T и зубца T.

Неполная блокада правой ножки пучка Гиса представлена на рис. 103.

Блокада передней ветви левой ножки пучка Гиса

Электрокардиографические признаки:

- резкое отклонение электрической оси сердца влево (угол о от —30° до —90°);
- конфигурация комплекса QRS в отведениях I и aVL соответствует типу qR, а в отведениях III, II, aVF — типу rS;
- ширина комплекса QRS от 0,08 с до 0,11 с;
- во II отведении зубец R равен S либо зубец S глубже, чем зубец R; зубец S_{III} всегда глубже зубца S_{II};
- уменьшение амплитуды зубца R и увеличение глубины зубца S в отведениях V_5—V_6.

Электрокардиограмма при блокаде передней ветви левой ножки пучка Гиса представлена на рис. 104.

Блокада задней ветви левой ножки пучка Гиса

Электрокардиографические признаки:

- резкое отклонение электрической оси сердца вправо (угол а достигает +120°), вследствие чего $R_{III} > R_{II} > R_I$, в отведении I отмечается глубокий зубец S, малый зубец R;
- конфигурация комплекса QRS в отведениях III, aVF имеет форму qR или R, а в отведениях I, aVL — rS с глубоким зубцом S;
- ширина комплекса QRS составляет 0,09~0,11 с;
- зубцы T в отведениях II, III, aVF могут стать отрицательными и могут увеличить амплитуду в отведениях I, aVL.

Электрокардиограмма при блокаде задней ветви левой ножки пучка Гиса представлена на рис. 105.

Следует подчеркнуть, что диагноз блокады задней ветви левой ножки пучка Гиса можно ставить только после исключения других причин, вызывающих резкое отклонение электрической оси сердца вправо: гипертрофии правого желудочка, в том числе при врожденных и приобретенных пороках сердца; острой перегрузки правого желудочка при тромбоэмболии легочной артерии. Менее выраженное отклонение электрической оси сердца вправо наблюдается у лиц с астеническим телосложением (вертикальное анатомическое расположение сердца).

Двухпучковые внутрижелудочковые блокады

Полная блокада левой ножки

Полная блокада левой ножки — одновременная блокада передней и задней ветвей левой ножки пучка Гиса или блокада основного ствола левой ножки до его разветвления на переднюю и заднюю ветвь.

Электрокардиографические критерии:

- увеличение ширины комплекса QRS до 0,12 с и более во всех отведениях;

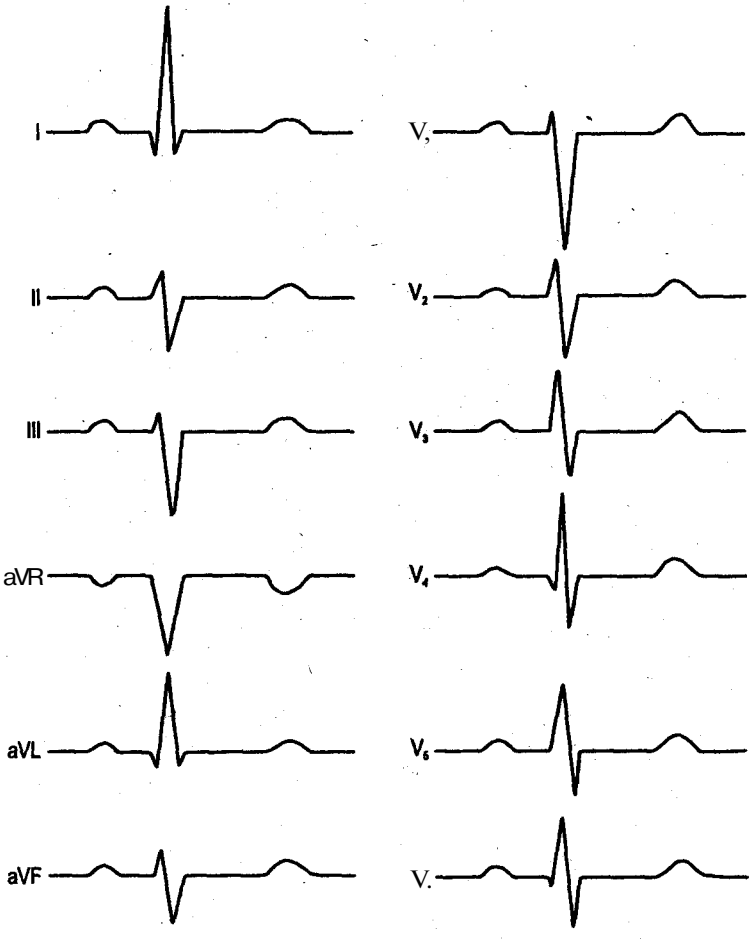

Рис. 104. Блокада передней ветви левой ножки пучка Гиса. ***Ширина*** *комплекса QRS* ***0,10*** *с. Выраженная левограмма.*

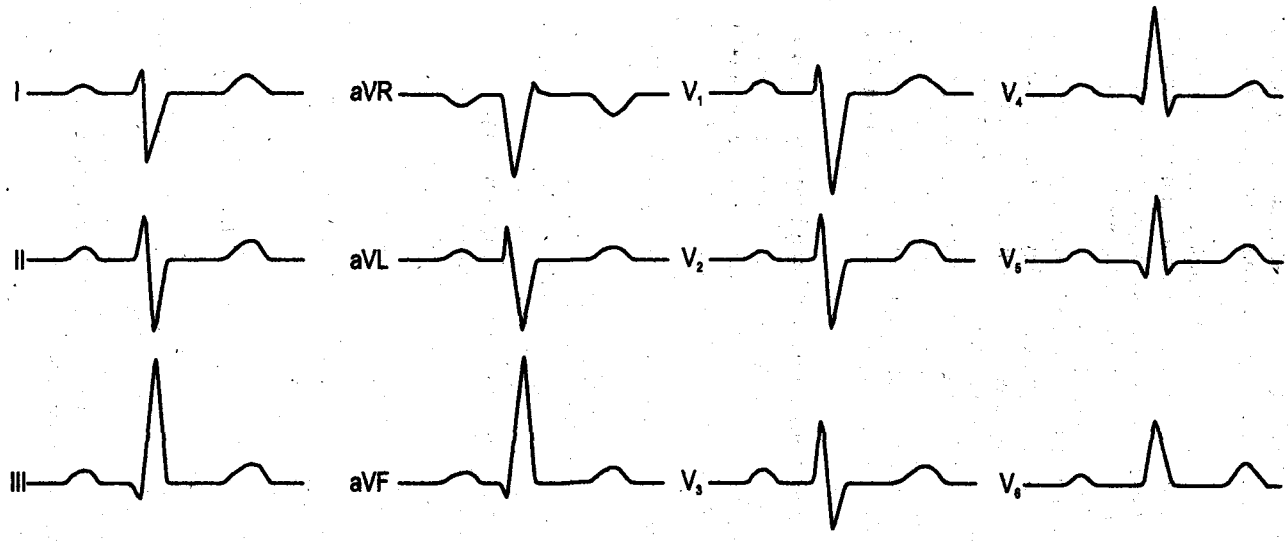

Рис. 105. Электрокардиограмма при блокаде задней ветви левой ножки пучка Гиса. Резко выраженная правограмма, ширина комплекса QRS 0,10 с.

- наличие в отведениях I, aVL, V_5–V_6 широких деформированных зубцов R с расщепленной или широкой вершиной при отсутствии зубцов Q и S;
- наличие в отведениях III, aVF, V_1–V_2 широких деформированных зубцов S или комплекса QS с расщепленной или широкой вершиной, таким образом, желудочковый комплекс в отведении V_1 имеет форму QS или rS с широким и глубоким зубцом S, а в отведениях V_2, III, aVF — форму rS;
- дискордантное смещение интервала ST и изменения зубца T по отношению к главному (наибольшему) зубцу комплекса QRS; косонисходящая депрессия интервала ST с переходом в отрицательный зубец T наблюдается в отведениях с главным зубцом R — то есть в отведениях I, aVL, V_6; косовосходящий подъем интервала ST с переходом в высокоамплитудный зубец T наблюдается в отведениях V_1-V_2, где главным (доминирующим) является зубец S.

Электрокардиограмма при полной блокаде левой ножки пучка Гиса представлена на рис. 106.

Неполная блокада левой ножки пучка Гиса (двухпучковая)

При этой форме блокады имеется выраженное замедление проведения электрического импульса по основному стволу левой ножки пучка Гиса или одновременно по его обеим ветвям — передней и задней.

Электрокардиографические признаки неполной блокады левой ножки пучка Гиса:

- меньшая ширина комплекса QRS (в пределах 0,10–0,11 с) по сравнению с полной блокадой левой ножки пучка Гиса;
- отклонение электрической оси сердца влево (признак непостоянный);
- наличие в отведениях I, aVL, V_5, V_6 высоких, уширенных, нередко расщепленных зубцов R, при этом зубец Q отсутствует;
- наличие в отведениях III, aVF, V_1, V_2 уширенных, углубленных комплексов QS или rS, иногда с расщеплением зубца S или комплекса QS;
- слабая (по сравнению с полной блокадой левой ножки пучка Гиса) дискордантность изменений интервала S-T и зубца T по отношению к главному (доминирующему, наибольшему) зубцу комплекса QRS. ЭКГ при неполной блокаде левой ножки пучка Гиса — см. рис. 107.

Блокада правой ножки пучка Гиса и передней ветви левой ножки пучка Гиса

При этом варианте блокады проведение электрического импульса нарушено одновременно как по правой ножке, так и по передней ветви левой ножки пучка Гиса. Такое сочетание является одним из наиболее частых нарушений внутрижелудочковой проводимости.

Электрокардиографические признаки:

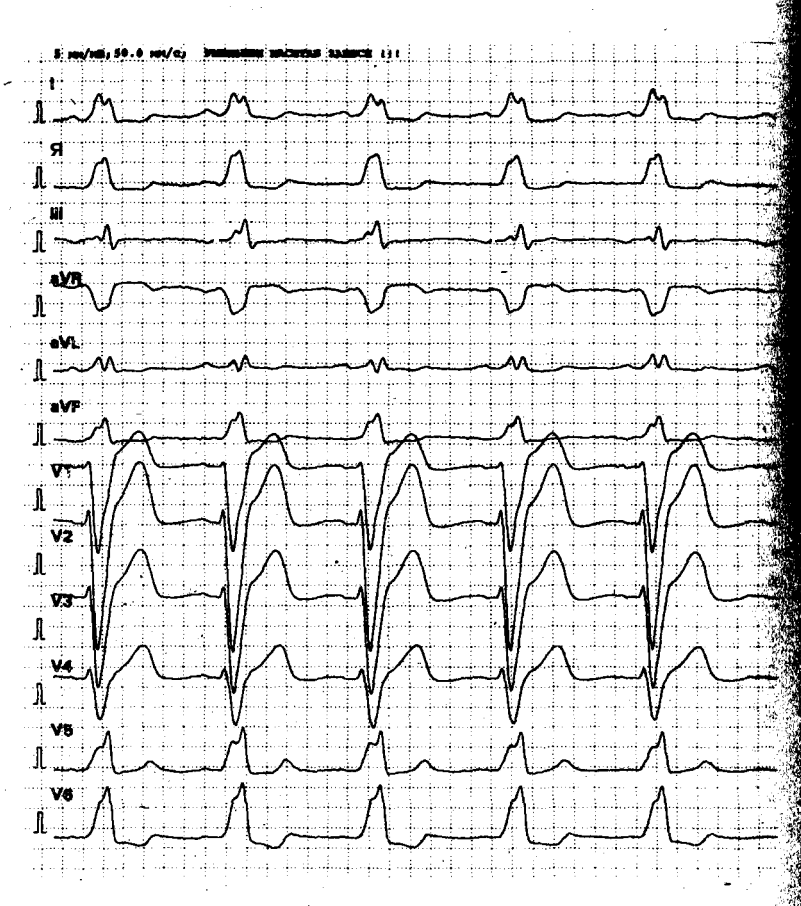

Рис. 106. Электрокардиограмма при полной блокаде левой ножки пучка Тиса.

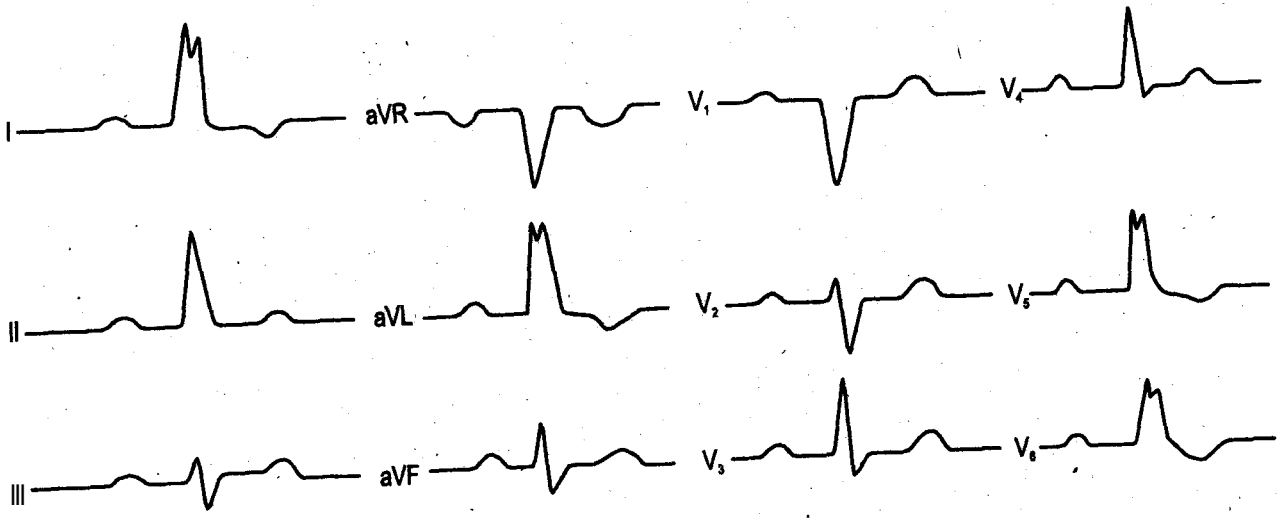

Рис. 107. Неполная блокада левой ножки пучка Гиса. Ширина комплекса QRS = 0,11 с.

11 Зак. 1688

- наличие признаков блокады правой ножки пучка Гиса:
  - ширина комплекса QRS > 0,11-0,12 с во всех отведениях;
  - конфигурация комплекса QRS в отведениях $V_1 - V_2$ соответствует типам rSR', rsR' или rSr' с косонисходящей депрессией сегмента S-T и отрицательными зубцами T;
- уширенный зазубренный зубец S в отведениях $V_5 - V_6$;
- резкое отклонение электрической оси сердца влево (угол а в пределах от −40° до −120°), в отведении I высокий R, в отведении III глубокий S.

На рис. 108 представлена электрокардиограмма при блокаде правой ножки и передней ветви левой ножки пучка Гиса.

Блокада правой ножки и задней ветви левой ножки пучка Гиса

При этом варианте блокады проведение импульса нарушено одновременно на уровне правой ножки и задней ветви левой ножки пучка Гиса.

Электрокардиографические признаки блокады правой ножки и задней ветви левой ножки пучка Гиса (рис. 109):

- наличие признаков блокады правой ножки пучка Гиса:
  - ширина комплекса QRS во всех отведениях больше 0,11–0,12 с;
  - конфигурация комплекса QRS в отведениях $V_1 - V_2$ соответствует типам rSR', rsR' или rSr' с косонисходящей депрессией сегмента S-T и отрицательными зубцами T;
- уширенный зазубренный зубец S в отведениях $V_5 - V_6$;
- резкое отклонение электрической оси сердца вправо (угол а более чем +90°), в отведении I глубокий зубец S, в отведении III высокий зубец R.

Трехпучковая внутрижелудочковая блокада

Трехпучковая блокада — это нарушение проведения электрического импульса одновременно по всем трем ветвям пучка Гиса: двум ветвям левой ножки и правой ножке. Различают полную и неполную трехпучковую блокаду.

Неполная трехпучковая блокада характеризуется тем, что импульсы от синусового узла к желудочкам проводятся лишь по одной, менее пораженной ветви пучка Гиса, а остальные две ветви полностью блокированы. Таким образом, можно считать, что при неполной трехпучковой блокаде проводимость по одной ветви нарушена в виде замедления проведения импульса, а по другим двум ветвям проведение импульсов полностью заблокировано.

Электрокардиографическими признаками неполной трехпучковой блокады являются:

- наличие признаков полной блокады любых двух ветвей пучка Гиса (разновидности описаны выше);
- наличие признаков атриовентрикулярной блокады I или II степени (описаны выше).

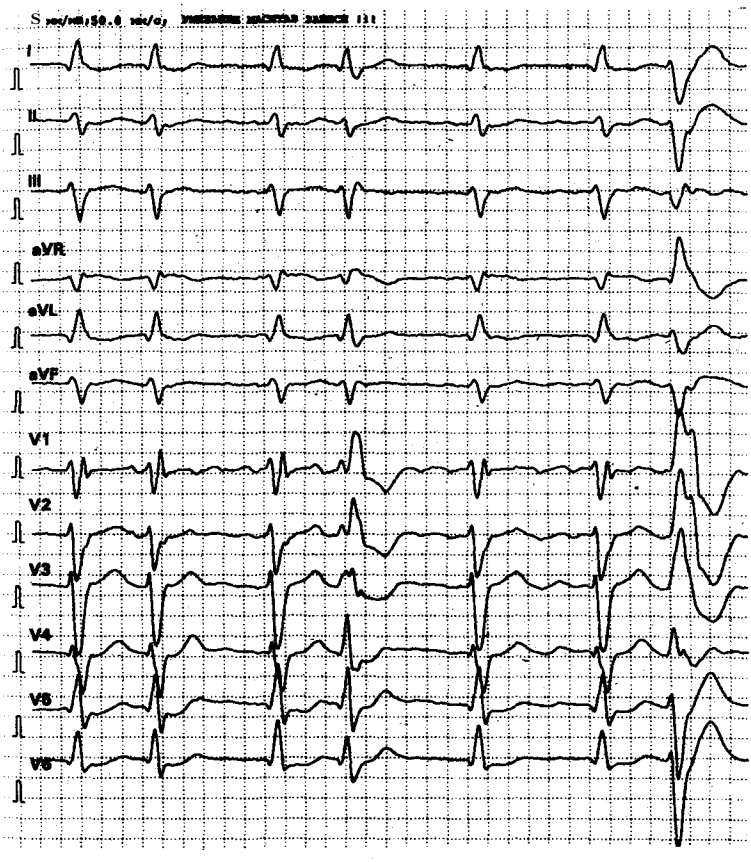

Рис. 108. ЭКГ при блокаде правой ножке пучка Гиса и передней ветви левой ножки пучка Гиса; (угол α = −49°) на фоне фибрилляции предсердий, экстрасистол из левого желудочка.

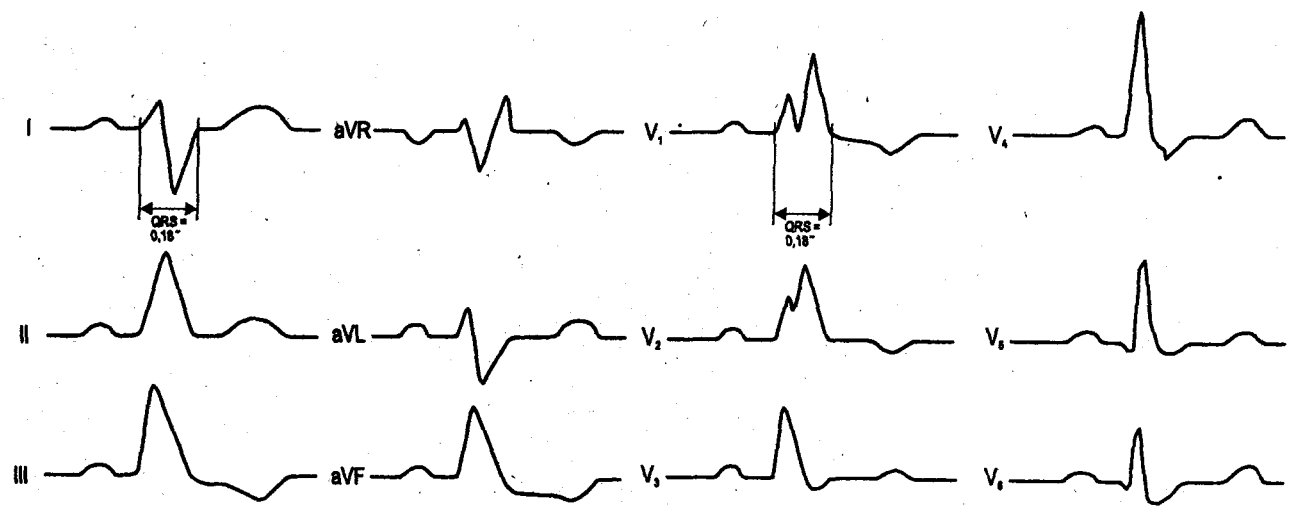

Рис. 109. Электрокардиограмма при блокаде правой ножки и задней ветви левой ножки пучка Гиса.

Полная трехпучковая блокада или двусторонняя блокада ножек характеризуется абсолютной невозможностью проведения электрического импульса по всем трем ветвям пучка Гиса. В этой ситуации наступает полная атриовентрикулярная блокада (дистальная форма), желудочки и предсердия работают в собственном ритме, центром автоматизма для желудочков становится какая-либо ножка пучка Гиса или волокна Пуркинье.

На электрокардиограмме выявляется картина дистальной формы полной атриовентрикулярной блокады.

АСИСТОЛИЯ ЖЕЛУДОЧКОВ

В данном разделе асистолия желудочков упоминается лишь потому, что она может наступить при атриовентрикулярной блокаде II степени и полной атриовентрикулярной блокаде, если не проявится своевременно автоматизм нижележащих эктопических центров автоматизма. Существует много других причин, которые могут привести к асистолии желудочков. Асистолия желудочков является одним из патофизиологических механизмов внезапной сердечной смерти. Подробно о причинах и постановке диагноза клинической смерти см. в главе «Внезапная сердечная смерть» руководства «Диагностика болезней внутренних органов».

СИНДРОМЫ ПРЕЖДЕВРЕМЕННОГО ВОЗБУЖДЕНИЯ ЖЕЛУДОЧКОВ

Синдром преждевременного возбуждения желудочков — это аномальное, ускоренное проведение синусовых электрических импульсов к желудочкам через дополнительные проводящие пути, минуя обычный путь через атриовентрикулярный узел.

Как известно, в норме импульс от синусового узла проходит через атриовентрикулярный узел, в котором происходит физиологическая задержка импульса. При наличии дополнительных проводящих путей электрический импульс не проходит через атриовентрикулярный узел, следовательно, отсутствует физиологическая задержка, и импульс быстрее достигает желудочков.

Существует несколько добавочных проводящих путей (трактов). Anderson и соавт. (1975) приводят следующую классификацию дополнительных проводящих путей:

1. Предсердно-желудочковые соединения («пучки Кента»).
2. Нодовентрикулярные соединения между атриовентрикулярным узлом и правой стороной межжелудочковой перегородки (волокна Махейма).
3. Нодофасцилярный тракт между атриовентрикулярным узлом и разветвлениями правой ножки пучка Гиса (волокна Махейма).

4. **Фасцикулярно-вентрикулярное** соединение между общим стволом пучка Гиса и миокардом правого желудочка (функционирует очень редко).
5. **Атриофасцикулярный** тракт, связывающий правое предсердие с общим стволом пучка Гиса (путь Брешенмаше), встречается редко.
6. Атрионодальный тракт между синусовым узлом и нижней частью атриовентрикулярного узла (задний межузловой тракт Джеймса); предполагается, что он имеется у всех людей, но в норме не функционирует.
7. Короткие пути в самом атриовентрикулярном узле, а также малый недоразвитый атриовентрикулярный узел.

Предполагается, что дополнительные проводящие пути являются остатками эмбриональных атриовентрикулярных соединений, которые чаще всего располагаются в стенке левого желудочка, реже — правого желудочка.

Схематично расположение основных дополнительных проводящих путей представлено на рис. 110.

Наличие дополнительных путей проведения вызывает нарушение деполяризации желудочков и часто способствует появлению пароксиз-

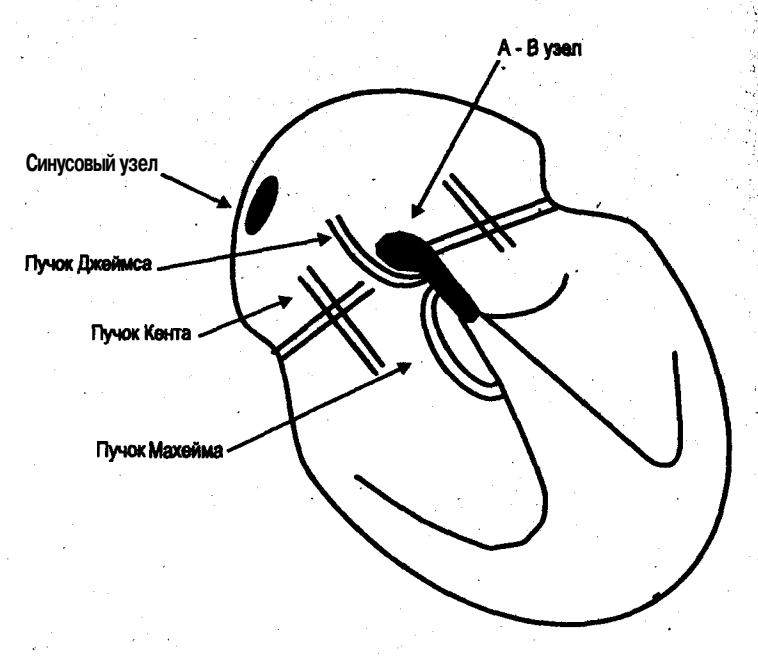

Рис. 110. Анатомические основы преждевременного возбуждения желудочков.

мальных нарушений сердечного ритма (обычно суправентрикулярных пароксизмальных тахикардий), так как дополнительные проводящие пути включаются в механизм повторного входа re-entry и циркуляцию круговой волны возбуждения.

В клинической практике наиболее часто встречаются три синдрома преждевременного возбуждения желудочков:

- синдром Вольфа-Паркинсона-Уайта;
- синдром укороченного интервала P-Q (P-R) или синдром LCL (Lown-Canong-Levine) или CLC (Clere-Levy-Critesco);
- синдром предвозбуждения типа Махейма.

СИНДРОМ ВОЛЬФА-ПАРКИНСОНА-УАЙТА

Синдром Вольфа-Паркинсона-Уайта (описан в 1930 г.) — синдром преждевременного возбуждения желудочков, обусловленный функционированием дополнительных пучков проведения электрических импульсов от предсердий к желудочкам (пучков Кента). Синдром Вольфа-Паркинсона-Уайта (синдром WPW) встречается во всех возрастных группах, но чаще у молодых людей и лиц мужского пола. Нередко наблюдается сочетание синдрома WPW с врожденными пороками сердца, дисплазиями соединительной ткани, пролапсом митрального клапана. Очень часто синдром WPW наблюдается у совершенно здоровых лиц (имеется в виду отсутствие какой-либо другой патологии сердца). В большинстве случаев при синдроме WPW преобладает правая задняя локализация пучка Кента, реже наблюдаются левая задняя локализация и правая боковая локализация.

Таким образом, при синдроме WPW имеются два пути проведения электрического импульса от синусового узла к желудочкам: нормальный — через атриовентрикулярный узел с физиологической задержкой импульса в нем и аномальный (с ускоренным проведением импульса) — через дополнительный пучок Кента от предсердий к желудочкам в обход атриовентрикулярного узла, причем эти два пути находятся в конкурентных взаимоотношениях. По пучку Кента электрический импульс достигает соответствующей части желудочков раньше и вызывает ее активацию, остальные отделы миокарда возбуждаются позже импульсом, прошедшим обычным путем через атриовентрикулярный узел.

Клинически распознать наличие дополнительного пути проведения Кента невозможно в связи с отсутствием какой-либо специфической симптоматики. Однако предположить наличие пучка Кента и синдрома WPW можно на основании частого появления у этих больных пароксизмов суправентрикулярной тахикардии, мерцательной аритмии и реже — других нарушений ритма. В 1980 г. группа экспертов ВОЗ предложила различать феномен WPW, когда имеются электрокардиографические критерии синдрома преждевременного возбуждения желудочков, но нет приступов суправентрику-

лярной тахикардии или мерцательной аритмии, и синдром WPW, когда электрокардиографические признаки синдрома преждевременного возбуждения желудочков сочетаются с вышеуказанными нарушениями сердечного ритма.

Электрокардиографические признаки синдрома WPW

- Укорочение интервала P-R меньше 0,12 с;
- расширение комплекса QRS;
- наличие в составе комплекса QRS дополнительной волны дельта в виде лесенки, приставленной к восходящему колену зубца R;
- вторичные изменения зубца T;
- частое сочетание электрокардиографических признаков синдрома WPW с суправентрикулярной пароксизмальной тахикардией или пароксизмальной мерцательной аритмией, иногда с экстрасистолией или другими нарушениями ритма.

Комментарии к электрокардиографическим признакам синдрома WPW:

- выраженность укорочения интервала P-R зависит от скорости прохождения импульса по пучку Кента, у большинства больных интервал P-R представлен зубцом P, непосредственно переходящим в волну A. Таким образом, практически приходится измерять не интервал P-R, а интервал от начала зубца P до начала волны A, причем измерение следует производить в том отведении, в котором волна A лучше всего видна. В ряде случаев зубец может оказаться расщеплен, зазубрен, что обычно обусловлено каким-либо заболеванием, изменяющим миокард предсердий, например, врожденным пороком сердца;
- ширина дельта-волны составляет 0,02 с, высота над изолинией может достигать 2—5 мм, она может быть направлена вверх (положительная дельта-волна), если главный (основной, наибольший) зубец комплекса QRS направлен кверху, или вниз (отрицательная дельта-волна) — если главный зубец комплекса QRS направлен книзу. Дельта-волна может четко определяться во многих отведениях или только в двух-трех отведениях;
- изменения интервала S-T и зубца T обусловлены нарушением последовательности процессов реполяризации и часто дискордантны по отношению к главному зубцу комплекса QRS (признак непостоянный).

Электрокардиограммы при синдроме WPW представлены на рисунках 111, 112.

В зависимости от стороны и уровня расположения аномальных дополнительных пучков Кента выделяют несколько вариантов (типов) синдрома WPW. Выделение типов производится на основании трех основных признаков: направление оси дельта-волны во фронтальной плоскости; полярность (направление) главного зубца комплекса QRS в горизонтальной плоскости; полярность (направление) главного зубца комплекса QRS во фронтальной плоскости.

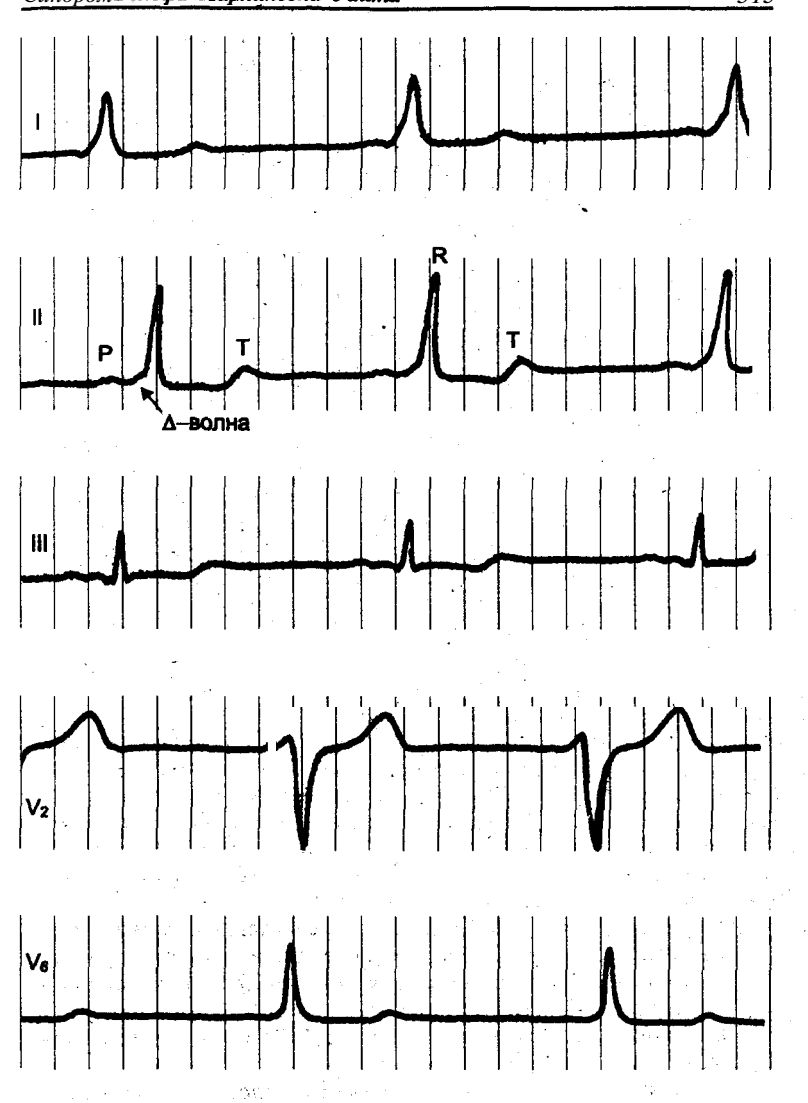

Рис. 111. Электрокардиограмма при синдроме WPW. Хорошо видна положительная дельта-волна в I, II, V_2 отведениях. Длина интервала P-R = 0,10 с, ширина QRS = 0,12 с.

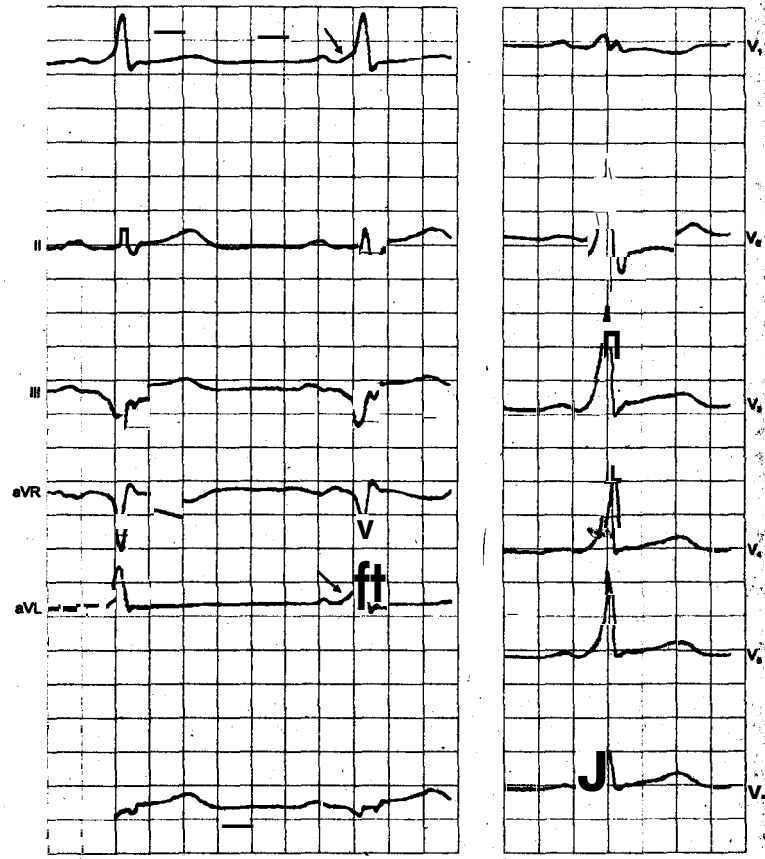

Рис. 112. Электрокардиограмма при синдроме WPW, стрелками показана дельта-волна, в III отведении хорошо видна отрицательная дельта-волна.

Электрокардиографические признаки типа А синдрома WPW

- Отклонение электрической оси сердца вправо;
- положительная дельта-волна (направлена кверху) и направленный кверху главный зубец комплекса QRS в правых грудных и остальных грудных отведениях (форма комплекса QRS типа R, Rs, Rsr');
- отрицательная (направленная книзу) волна и глубокий зубец S в I отведении;
- смещение интервала S-T вниз и негативный зубец T в правых грудных отведениях.

При типе А дополнительные пути проведения расположены слева и преждевременно возбуждаются заднебазальные отделы левого желудочка.

Электрокардиографические признаки типа В синдрома WPW

- Отклонение электрической оси сердца влево;
- дельта-волна и основной зубец комплекса QRS направлены вниз в отведениях Ш, V_1, V_2, комплекс QRS в указанных отведениях имеет форму QS;
- дельта-волна в левых грудных отведениях и в I отведении направлена вверх (положительная);
- главный зубец комплекса QRS в левых грудных отведениях и в I стандартном отведении направлен вверх (главный зубец R);
- в левых грудных отведениях наблюдается смешение интервала S-T книзу и негативность зубца T.

При типе В дополнительные пучки Кента расположены справа, преждевременно возбуждается часть основания правого желудочка.

Электрокардиографические признаки типа АВ синдрома WPW

- Электрическая ось сердца отклонена влево;
- дельта-волна направлена вверх (положительная) в отведениях I, V V ·
- главный зубец комплекса QRS в I отведении направлен вверх (зубец R).

При типе АВ преждевременно возбуждаются заднебазальные отделы правого желудочка.

Электрокардиографические признаки типа С синдрома WPW

- Электрическая ось отклонена вправо;
- дельта-волна положительна в отведениях III, aVF, V_1–V_2 и отрицательна в отведениях I, aVL, V_5–V_6;
- главный зубец в комплексе QRS в отведениях III, aVF, V_1–V_2 направлен кверху — тип R, Rs; главный зубец комплекса QRS в отведениях I, aVL, V_5–V_6 направлен книзу — типа rS или RS.

При типе С синдрома WPW дополнительные пучки Кента соединяют субэпикардиальный отдел левого предсердия с боковой стенкой левого желудочка, которая возбуждается преждевременно.

Приведенные электрокардиографические принципы определения локализации дополнительных путей проведения при синдроме WPW по 12 отведениям электрокардиограммы являются, конечно, только ориентировочными. Для более точной локализации дополнительных путей проведения используются внутрисердечные электрофизиологические исследования, в частности, эндокардиальное и эпикардиальное картирование. В последние годы стали применять методику поверхностного многополюсного ЭКГ-картирования сердца.

СИНДРОМ УКОРОЧЕННОГО ИНТЕРВАЛА P-Q (P-R)

Этот синдром обусловлен функционированием дополнительного пучка Джеймса (проводит импульсы от синусового узла к верхней части общего ствола пучка Гиса в обход большей части атриовентрикулярного узла) или пучка Брешенмаше (проводит импульсы из правого предсердия к общему стволу пучка Гиса, минуя атриовентрикулярный узел). Так как к правому и левому желудочкам импульс поступает одновременно из общего ствола пучка Гиса и отсутствует, таким образом, преждевременное возбуждение какого-либо отдела миокарда (имеется ускоренная активация обоих желудочков сразу), при этом синдроме не наблюдается расширения комплекса QRS и отсутствует волна А.

Синдром описан Лауном, Ганонг, Левиным (синдром Lown-Ganong-Levine, или LGL), а также Клери, Леви, Кристеско (синдром Clere-Levy-Cristesco, или CLC).

При синдроме укороченного интервала P-Q (P-R) отмечена склонность к появлению пароксизмальных тахикардий.

Электрокардиографические признаки синдрома укороченного интервала P-Q (P-R):

- укорочение интервала P-Q (P-R), его величина не превышает 0,11 с;
- отсутствие в комплексе QRS дельта-волны, нормальная ширина и конфигурация комплекса QRS.

Электрокардиограмма при синдроме укороченного P-Q (P-R) представлена на рис. 113.

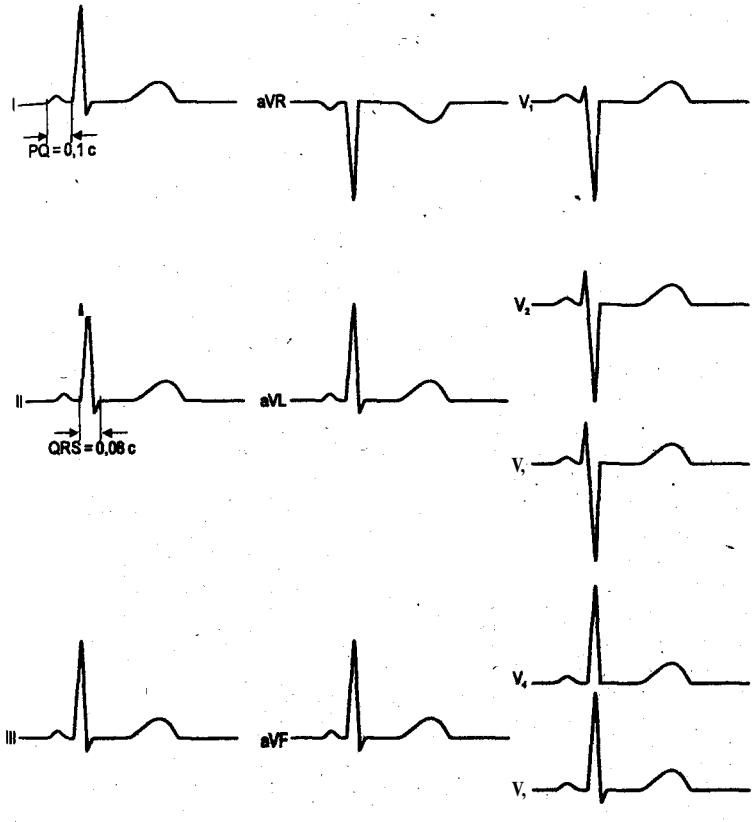

Рис. 113. Электрокардиограмма при синдроме укороченного PQ (PR),

СИНДРОМ ПРЕЖДЕВРЕМЕННОГО ВОЗБУЖДЕНИЯ ЖЕЛУДОЧКОВ ТИПА МАХЕЙМА

Синдром преждевременного возбуждения желудочков типа Махейма обусловлен функционированием пучков (волокон) Махейма, соединяющих ствол пучка Гиса с желудочком (ножкой пучка Гиса) или с межжелудочковой перегородкой.

При наличии дополнительных волокон Махейма, соединяющих атриовентрикулярный узел и правую сторону межжелудочковой перегородки, преждевременно возбуждаются базальные отделы межжелудочковой перегородки.

Характерные электрокардиографические признаки:

- нормальная длительность интервала P-Q;
- небольшое уширение комплекса QRS;
- наличие волны дельта.

При наличии дополнительных волокон Махейма, соединяющих ствол пучка Гиса или нижнюю часть атриовентрикулярного узла с правой ножкой пучка Гиса преждевременно возбуждается правый желудочек. *Характерные электрокардиографические признаки:*

- нормальная длительность интервала P-Q;
- уширение желудочкового комплекса, его графика напоминает блокаду левой ножки пучка Гиса, в левых грудных отведениях исчезает зубец Q;
- отклонение электрической оси сердца влево;
- наличие волны дельта.

При одновременном функционировании пучка Махейма и заднего межузлового (атрионодального) тракта Джеймса имеется ускорение передачи импульсов по тракту Джеймса из синусового узла в начальную часть атриовентрикулярного узла (это обусловливает укорочение интервала P-R) и ускоренное возбуждение миокарда желудочков по пути Махейма (это обусловливает появление волны дельта).

При одновременном функционировании пучка Махейма и заднего межузлового (атрионодального) тракта Джеймса появляются следующие *электрокардиографические признаки типа D преждевременного возбуждения желудочков:*

- электрическая ось сердца отклонена влево;
- дельта-волна и главные зубцы комплекса QRS направлены кверху в отведениях I, aVL, V_2–V_3;
- дельта-волна и главные зубцы комплекса QRS направлены книзу в отведениях II, III, aVF, V_1;
- комплекс QRS в отведениях V_5–V_6 имеет форму QS.

КОМБИНИРОВАННЫЕ НАРУШЕНИЯ ОБРАЗОВАНИЯ И ПРОВЕДЕНИЯ ИМПУЛЬСОВ

ПАРАСИСТОЛИЯ

Парасистолия — нарушение сердечного ритма, характеризующееся сосуществованием двух независимых источников сердечного ритма — основного (обычно синусового узла) и эктопического (парацентра), одновременно контролирующих работу сердца.

Этиология и патогенез

Парасистолия возникает при различных заболеваниях сердца, в частности, при миокардитах, миокардиодистрофиях и кардиопатиях любого генеза, ишемической болезни сердца, электролитных нарушениях, различных интоксикационных поражениях миокарда (при печеночной, почечной недостаточности, тяжелом диабетическом кетоацидозе, гликозидной интоксикации), гипертонической болезни, пороках сердца. Однако следует отметить, что иногда парасистолия возникает при отсутствии какой-либо органической патологии (например, при нейроциркуляторной дистонии) и может встречаться у совершенно здоровых людей молодого возраста. Предполагается, что при отсутствии органической патологии сердца в развитии парасистолии играет роль дисбаланс парасимпатического и симпатического отделов вегетативной нервной системы.

В настоящее время принято считать, что эктопический источник сердечного ритма (парацентр) представляет собой группу клеток в миокарде, которые приобрели выраженную способность к спонтанной диастолической деполяризации и, следовательно, к автоматизму, При этом клетки, располагающиеся в так называемом «ядре» парацентра, обладают более выраженной способностью к автоматизму по сравнению с кардиомиоцитами, расположенными вокруг «ядра» парацентра. Клетки, расположенные вокруг центральной части эктопического источника ритма (парацентра) гипополяризованы, что создает условия для одно- и двунаправленной блокады проведения импульса через зону этих клеток. Вследствие указанных обстоятельств в парацентре формируются блокада входа и блокада выхода. Блокада входа предупреждает вхождение в эктопический парацентр импульсов из синусового узла и, следовательно, создает условия для автономного функционирования парацентра, защищая его от регулирующего воздействия синусового узла. Блокада выхода затрудняет значительное распространение импульса из парацентра на окружающий миокард и предупреждает таким образом подавление активности синусового узла. Указанные механизмы создают условия для одновременного существования двух источников ритма — основного и парацентра.

Клиническая картина

Клиническая картина парасистолии фактически соответствует симптоматике экстрасистолии. Больные жалуются на ощущение перебоев в области сердца, «замирание» сердца, нередко сердцебиения. При исследовании пульса и аускультации сердца определяется аритмия.

Электрокардиографическая диагностика

В зависимости от локализации эктопического источника ритма (парацентра) различают парасистолии: синусовую, предсердную, из атриовентрикулярного соединения, желудочковую, из добавочных атриовентрикулярных путей, из разных камер сердца (сочетанную), дублированную (множественную) — из одного и того же отдела сердца.

В зависимости от количества импульсов, вырабатываемых парацентром, различают брадикардитическую и тахикардитическую формы парасистолии.

Основные электрокардиографические признаки парасистолии:

- непостоянные предэктопические интервалы (интервалы сцепления), то есть разные интервалы между основным (синусовым) и следующим за ним эктопическим парасистолическим комплексом, причем колебания предэктопических интервалов в покое превышают 100 мс. Отсутствие постоянного устойчивого предэктопического интервала указывает на автономию парацентра;
- наличие кратности для всех предэктопических интервалов; это означает, что самый длинный интервал R-R между двумя парасистолами находится в кратном соотношении с самым коротким интервалом R-R между двумя парасистолами, то есть превышает его по длине, например в 2, 3 раза и т. д.;
- появление так называемых сливных комплексов; эти комплексы образуются тогда, когда совпадают возбуждение (импульс) синусового и парасистолического происхождения, которые охватывают соответствующие отделы миокарда. Форма сливных электрокардиографических комплексов зависит от того, какой импульс (основной или парасистолический) привел к возбуждению большего участка миокарда. Сливные комплексы хорошо видны и легко распознаются при желудочковой парасистолии. При предсердной форме парасистолии сливные комплексы диагностировать почти невозможно, а при парасистолии из атриовентрикулярного соединения они не образуются, потому что возбуждение из парацентра, локализованного в атриовентрикулярном соединении, равномерно распространяется на оба желудочка.

Наиболее часто встречается желудочковая парасистолия. Парасистолические комплексы имеют при этом форму желудочковой экстрасистолы. Для диагностики парасистолии необходимо записывать электрокардиограмму длительно.

На рис. 114 приведена электрокардиограмма при желудочковой парасистолии.

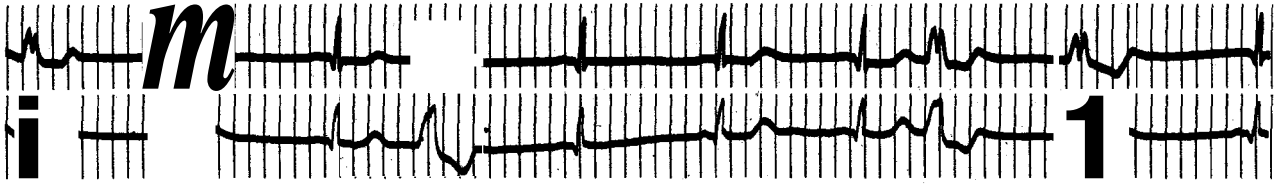

*Рис. 114. Желудочковая брадикардитическя парасистолия. Синусовый ритм 64—71 в мин; **Парасистолы** имеют форму блокады заднейветвилевойножки пучка Гиса, **парацентр** расположен в переднейветвилевойножки пучка Гиса.*

ОПУХОЛИ СЕРДЦА

Опухоли сердца в клинической практике встречаются нечасто, по данным В. С. Моисеева, А. В. Сумарокова (2001), их частота составляет 0,0017-1,4 % от всех вскрытий, а Redberg (1995) указывает, что первичные опухоли сердца обнаруживаются на вскрытии в 0,1-0,5 % случаев.

Опухоли сердца подразделяются на первичные и вторичные (метастатические), причем последние встречаются приблизительно в 35-40 раз чаще, чем первичные. При этом, как правило, имеется метастазирование злокачественной опухоли не только в сердце, но и в другие органы.

Первичные опухоли сердца подразделяются на доброкачественные и злокачественные. Около 80—90 % первичных опухолей сердца являются доброкачественными. По частоте встречаемости первичные опухоли сердца можно расположить в следующей последовательности: миксомы, липомы, папиллярные фиброэластомы, рабдомиомы, фибромы, гемангиомы, тератомы, мезотелиомы. При этом миксомы составляют, по данным McAlister (1978), 40 % всех доброкачественных опухолей сердца, а по данным М. А. Нечаенко (1993) — 90 %

Среди злокачественных опухолей сердца первое место по частоте занимают саркомы (преимущественно ангиосаркомы), далее следуют лимфомы.

Наиболее часто метастазирует в сердце меланома, реже — рак легких, рак молочной железы, возможна инфильтрация сердца лейкозной тканью.

Опухоли сердца могут поражать изолированно эндокард, миокард, эпикард или одновременно все эти отделы.

Общие клинические проявления

При опухолях сердца существует ряд неспецифических признаков, которые можно обозначить как общие клинические проявления. Они обычно не зависят от морфологических особенностей опухоли и позволяют лишь предположить ее наличие. У большинства больных опухоли сердца обычно проявляются клинически комбинацией (сочетанием) сердечной недостаточности, аритмий, тромбоэмболий. Внутриполостные опухоли чаще приводят к развитию симптоматики сердечной недостаточности или эмболического синдрома, в то время как интрамуральные опухоли — к нарушению сердечного ритма. Однако указанные закономерности не являются абсолютными. Нередко внутриполостные опухоли являются причиной аритмий сердца, а интрамуральные опухоли больших размеров могут выпячиваться в полость сердца, частично ее облитерируя, создавая механическое препятствие для работы сердца и вызывая тем самым развитие сердечной недостаточности. Существуют также определенные клинические симптомы, довольно специфичные, которые зависят от анатомической локализа-

ции, размеров опухоли и ее влияния на окружающие ткани и почти не зависят от гистологического типа опухоли.

Сердечная недостаточность

Сердечная недостаточность является важнейшим клиническим проявлением опухоли сердца и может трактоваться как застойная или как обусловленная низким сердечным выбросом. Однако довольно часто в ее происхождении имеют значение одновременно и развитие застойных явлений в малом или большом кругах кровообращения (в зависимости от локализации опухоли) и низкий сердечный выброс в связи с облитерацией полости и плохим наполнением кровью в период диастолы. Большое значение в развитии сердечной недостаточности при опухолях сердца имеют также дисфункция клапанного аппарата и нарушение сократительной функции миокарда (систолическая дисфункция), или нарушение расслабления миокарда (рестриктивный механизм, диастолическая дисфункция).

В происхождении сердечной недостаточности может иметь значение также опухолевое поражение перикарда.

Характерно, что сердечная недостаточность развивается достаточно быстро — от нескольких месяцев до 2-3 лет.

Застойные явления в малом круге кровообращения возникают чаще всего при наличии в полости левого предсердия доброкачественной опухоли миксомы, которая может привести к внезапному и резко выраженному нарушению поступления крови из левого предсердия в левый желудочек. Подробно клиническая симптоматика миксомы левого предсердия описана далее, здесь же отметим лишь признаки застоя в малом круге кровообращения.

Больные жалуются на одышку при физической нагрузке, часто возникают приступы удушья, возможно развитие сердечной астмы и отека легких, кровохаркание, могут наблюдаться обморочные состояния. При аускультации легких в нижних отделах определяется крепитация.

В области верхушки сердца выслушивается громкий I тон, голосистолический шум и протодиастолический шум. В области основания сердца определяется акцент II тона над легочной артерией.

При локализации опухоли в правом предсердии обычно развивается симптоматика правожелудочковой недостаточности, что проявляется набуханием шейных вен, отеками в области нижних конечностей, значительным увеличением печени и ее болезненностью при пальпации, асцитом. Приблизительно в $^1/_2$ случаев опухоли правого предсердия представлены саркомами, при этом правожелудочковая недостаточность может быстро развиваться и быстро прогрессировать. С развитием правожелудочковой недостаточности обычно совпадает появление систолического или диастолического шумов, а часто и того и другого в области мечевидного отростка. Часто опухоль правого предсердия принимается за аномалию Эбштейна, констриктивный

перикардит, трикуспидальный стеноз, синдром верхней полой вены или кардиомиопатию.

Появление изолированного протодиастолического шума в области мечевидного отростка, возникающего вследствие обструкции кровотоку через трикуспидальный клапан, должно настораживать в отношении опухоли правого предсердия, так как изолированное поражение трехстворчатого клапана при ревматической лихорадке наблюдается чрезвычайно редко.

Опухоль, расположенная в желудочках сердца, может вызывать развитие лево- или правожелудочковой сердечной недостаточности, в зависимости от того, в каком желудочке располагается опухоль, вызывающая обструкцию оттока крови. Симптоматика левожелудочковой сердечной недостаточности (одышка, отек легких, синкопальные состояния) и правожелудочковой сердечной недостаточности (периферические отеки, гепатомегалия, асцит) достаточно типична. А обнаружение при этом систолического или диастолического шумов, предсердного или желудочкового протодиастолического галопа обычно ведет к постановке диагноза клапанного порока сердца или гипертрофической кардиомиопатии. Однако, проводя дифференциальную диагностику, следует учитывать, что для пороков сердца не характерно быстрое развитие декомпенсации, в то время как сердечная недостаточность при опухоли сердца быстро прогрессирует. Опухоли желудочков сердца, расположенные интрамурально, могут определенное время не распознаваться и протекать под видом дилатационной кардиомиопатии с систолической дисфункцией, или под видом рестриктивной кардиомиопатии с диастолической дисфункцией желудочков.

Нарушения сердечного ритма и проводимости

Сердечные аритмии и блокады являются серьезным, прогностически неблагоприятным проявлением опухолей сердца, чаще наблюдаются при интрамуральной локализации опухолей. Вид аритмии сердца во многом определяется локализацией опухоли.

Опухоли, локализующиеся в предсердии (миксома, саркома, липоматоз с гипертрофией межпредсердной перегородки), могут вызывать суправентрикулярные тахиаритмии (фибрилляцию и трепетание предсердий, предсердную тахикардию). Опухоли в области атриовентрикулярного узла (ангиомы, мезотелиомы) являются причиной развития полной атриовентрикулярной блокады и асистолии сердца. Опухоли, расположенные в миокарде желудочков (рабдомиома, фиброма), могут вызывать появление желудочковой экстрасистолии, желудочковой тахикардии, фибрилляции желудочков и даже быть причиной внезапной сердечной смерти.

Эмболический синдром

Эмболический синдром является тяжелым осложнением опухолей и обусловлен рецидивирующей эмболией фрагментов опухоли и образовавшихся на ней тромботических наложений. Наиболее часто наблюдаются эмболии в сосуды большого круга кровообращения, реже — в сосуды малого круга кровообращения. Чаще всего эмболический синдром развивается при миксоме левого предсердия, но эмболии, конечно, возможны и при других опухолях сердца. Клинические особенности эмболий зависят во многом от локализации опухоли.

Опухоли, расположенные в левых камерах сердца, являются причиной эмболий в большой круг кровообращения. Следует отметить, что эмболии в сосуды головного мозга с соответствующей неврологической симптоматикой (потеря сознания, нарушения речи, судороги, парезы или параличи), в коронарные артерии с развитием инфаркта миокарда могут оказаться на определенном этапе единственным клиническим проявлением опухоли сердца. Появление эмболических осложнений на фоне синусового ритма у молодых людей с отсутствием какой-либо другой патологии сердца требует исключения опухоли сердца (обычно миксомы левого предсердия), а также инфекционного эндокардита.

При опухолях сердца могут наблюдаться множественные системные эмболии, и если при этом присутствуют еще и такие клинико-лабораторные симптомы, как падение массы тела, субфебрильная температура тела, увеличение СОЭ, артралгии, ставятся ошибочные диагнозы системного васкулита, инфекционного эндокардита. Иногда при эмболическом синдроме при опухолях сердца обнаруживаются аневризмы артерий почек, головного мозга, коронарных артерий, бедренных артерий, что приводит к ложной диагностике узелкового периартериита.

При локализации опухолей сердца в правых камерах сердца развиваются эмболии в ветви легочной артерии с соответствующей клинической картиной (см. главу «Тромбоэмболия легочной артерии» руководства «Диагностика болезней внутренних органов»). Повторные, часто рецидивирующие эмболии мелких опухолевых частиц в мелкие ветви легочной артерии могут привести к развитию хронической легочной гипертензии и легочного сердца.

Кроме вышеназванных основных симптомов, опухоли сердца обычно сопровождаются похуданием, повышением температуры тела, общей слабостью, нередко полиартралгией, кожными неспецифическими сыпями. У многих пациентов отмечаются изменения лабораторных показателей крови: увеличение СОЭ, умеренный лейкоцитоз, увеличение содержания в крови фибриногена, гаптоглобина, серомукоида, С-реактивного белка, гамма-глобулинов.

Основные методы инструментальной диагностики опухолей сердца

Рентгенография сердца

В ряде случаев рентгенография сердца может направить врачебный диагностический поиск в отношении опухоли сердца, но обычно уже на выраженной стадии заболевания. Следует учесть вместе с тем, что специфических рентгенологических признаков опухоли сердца нет. При рентгенологическом исследовании выявляются следующие изменения при наличии опухоли сердца:

- увеличение различных отделов сердца в зависимости от локализации опухоли, что может, кстати, имитировать увеличение сердца при различных врожденных и приобретенных пороках сердца; значительное увеличение размеров сердца влево и вправо может быть обусловлено при опухоли сердца выпотом в полости перикарда, что свидетельствует об инвазивном росте опухоли в перикард;
- кальцификаты в проекции сердечной тени могут обнаруживаться при некоторых видах опухолей сердца (рабдомиома, фиброма, тератома, миксома, гемангиома, остеосаркома);
- застой в малом круге кровообращения при наличии опухоли в левых отделах сердца.

Ангиография

Катетеризация сердца и селективная ангиография в ряде случаев применяются для постановки предварительного диагноза опухоли сердца, но все реже в связи с широкой распространенностью и хорошими диагностическими возможностями эхокардиографии и магнитно-резонансной томографии.

Основными проявлениями опухоли на ангиокардиограммах являются:

- подвижный дефект наполнения той камеры сердца, в которой располагается опухоль; при подозрении на опухоль левого предсердия контрастный материал вводится в легочную артерию, затем на серии полученных ангиограмм анализируется заполнение левого предсердия, и выявляется дефект наполнения в левом предсердии;
- изменения контуров полостей сердца при расположении опухоли интрамурально;
- богатая сосудами опухоль сердца может выявляться при коронарографии в виде местного опухолевидного многососудистого образования по ходу ветвей какой-либо коронарной артерии.

Ангиокардиография при опухоли сердца опасна возможным развитием тромбоэмболического синдрома (эмболизацией фрагментов опухоли).

Эхокардиография

Эхокардиография широко применяется для диагностики опухолей сердца как доступный, неинвазивный, необременительный для больного, скрининговый метод исследования. Особенно важно применение двухмерной эхокардиографии, а доплеровское ультразвуковое исследование сердца позволяет изучить состояние путей оттока из полостей сердца и состояние клапанного аппарата сердца. Эхокардиография хорошо выявляет, прежде всего, опухоли, располагающиеся в полостях сердца (миксому, рабдомиому, рабдомиосаркому, а также метастазы, прорастающие из нижней полой вены в правое предсердие при карциноме почки и надпочечника). Большое значение имеет чреспищеводная эхокардиография. Она позволяет лучше увидеть опухоли в области левого предсердия, верхней полой вены, задних отделов сердца, а также опухолевые образования, прилежащие к правым отделам сердца и нисходящей части грудной аорты.

В настоящее время разработаны методы контрастной миокардиальной эхокардиографии для лучшей диагностики интрамуральных опухолей сердца.

Компьютерная томография

Для диагностики опухолей сердца широко применяется компьютерная томография, в том числе спиральная электронно-лучевая. Компьютерная томография позволяет оценить степень инфильтрации миокарда опухолью, наличие в ней кальцификатов — важный признак многих опухолей сердца. Компьютерная томография с использованием контрастных веществ позволяет более точно оценить степень интрамуральной инвазии опухоли и дифференцировать сосудистую опухоль от аваскулярного тромба. Компьютерная томография хорошо выявляет липомы сердца, так как плотность жировой ткани заметно отличается от плотности других тканей.

Магнитно-резонансная томография

Магнитно-резонансная томография сердца имеет определенные преимущества по сравнению с компьютерной томографией, так как позволяет более детально определить форму, размеры и даже в определенной степени судить о некоторых морфологических особенностях опухоли (например, липомы, мышечные, фиброзные опухоли имеют свои особенности распространения сигнала). Контрастная магнитно-резонансная томография с использованием гадолина применяется для диагностики опухолей сердца, богатых сосудами, и позволяет также дифференцировать опухоль сердца от тромба. С помощью магнитно-резонансной томографии хорошо определяются опухоли в перикарде и метастатические опухоли сердца.

Позитронно-эмиссионная томография

Позитронно-эмиссионная томография в последние годы начинает использоваться в диагностике опухолей сердца. Ее применение основано на том, что опухоли находятся в состоянии гиперметаболизма и активно поглощают применяемое при позитронно-эмиссионной томографии вещество 2-флюрин-18-флюро-2-деокси-Д-глюкозу. Злокачественные опухоли имеют также высокий индекс апоптоза (клеточной смерти), что в настоящее время можно определить, проводя радиоизотопную сцинтиграфию миокарда с маркером апоптоза ^{99m}Tc-p-annexin-V.

Биопсия

В настоящее время иногда проводится дооперационная трансвенозная катетерная биопсия опухолей сердца, позволяющая верифицировать морфологический диагноз опухоли еще до операции. Однако во время биопсии велик риск эмболии фрагментами опухолевой массы.

Доброкачественные опухоли сердца

Миксома сердца

Миксома сердца — самая распространенная доброкачественная опухоль сердца, составляющая около 52 % всех опухолей сердца у взрослых (M. Sabatine и соавт., 2005).

Окончательный гистогенез миксомы сердца не выяснен, но большинство специалистов считает, что опухоль происходит из субэндотелиальной (субэндокардиальной) сети примитивных мезенхимальных клеток, которые могут дифференцироваться в другие типы клеток, включая эндотелиальные и липидные клетки. Миксома гистологически представлена рыхлой, отечной соединительной или слизистой тканью, в некоторых случаях богата сосудами. В миксоме могут быть видны поля некроза и кальцификации. Мукоидная строма опухоли богата гликозаминогликанами и имбибирована липидными клетками. Клетки миксомы имеют округлую, удлиненную или даже многогранную форму, скудную розовую цитоплазму и овоидное ядро с хроматином, встречаются многоядерные клетки. Миксомные клетки имеют в большом количестве цитоплазматические филаментные структуры, сходные с таковыми в гладкомышечных клетках.

Приблизительно в 75 % случаев миксома располагается в левом предсердии. Как правило, она исходит из перегородки предсердий в области foramen ovale, выступает в полость левого предсердия, может достигать больших размеров (нередко бывает шаровидной и располагается на ножке, может прикрывать левое атриовентрикулярное отверстие). Иногда миксома располагается в области задней стенки левого предсердия.

Приблизительно в 15-20 % случаев миксома располагается в области правого предсердия и в 3—5 % случаев исходит из стенки левого или правого желудочка. Описаны случаи расположения миксомы непосредственно в области атриовентрикулярных клапанов. Более, чем в 90 % случаев миксома является солитарной опухолью, но возможно и одновременное расположение миксом в области обоих предсердий и одного или обоих желудочков. Множественные случаи миксом чаще обнаруживаются при семейной форме заболевания.

Диаметр миксомы достигает 5-6 см.

Болеют обычно лица в возрасте 40—50 лет, чаще женщины. Однако миксома может встречаться и у более молодых людей, в то же время описан случай миксомы у 95-летней женщины.

Клиническая картина

Клиническая картина миксомы левого предсердия обычно представлена триадой клинических признаков:

- интракардиальная обструкция путей оттока;
- системные эмболии;
- конституциональные симптомы.

Интракардиальная обструкция путей оттока

Интракардиальная обструкция путей оттока наблюдается у 70 % больных с локализацией миксомы в области левого предсердия, при этом нарушается отток крови из левого предсердия в левый желудочек. Указанные обстоятельства приводят к развитию застойных явлений в легких и уменьшению сердечного выброса. Интракардиальная обструкция путей оттока из левого предсердия проявляется следующей клинической симптоматикой:

- одышка, усиливающаяся при физической нагрузке, может быть весьма интенсивной, достигать степени сердечной астмы и даже сопровождаться отеком легких;
- частые головокружения и преходящие эпизоды потери сознания;
- сердцебиения;
- прогрессирующая слабость;
- усиление одышки, головокружений, обморочных состояний в вертикальном положении (при этом миксома максимально прикрывает левое атриовентрикулярное отверстие) и уменьшение указанной симптоматики в горизонтальном положении, особенно в коленно-локтевом (в этом положении миксома отходит от левого атриовентрикулярного отверстия и значительно меньше или вообще его не прикрывает).

Для миксомы левого предсердия характерна соответствующая аускультативная симптоматика, напоминающая мелодию митрального стеноза. I тон может быть громким, даже нарастающим, что обусловлено большим размахом створок митрального клапана в периоде систолы в связи с уменьшенным кровенаполнением левого желудочка в диастоле и внезапным прекращением движения створок митрального

клапана в конце систолы, так как они могут встречать препятствие с стороны миксомы левого предсердия. В связи с запаздыванием захлопывания митрального клапана возможно расщепление I тона.

В самом начале диастолы выслушивается дополнительный тон «опухолевый хлопок». Он выслушивается в тот момент, когда висящая на ножке миксома провисает в просвет митрального клапана (или в просвет трикуспидального клапана при локализации миксомы в правом предсердии). В это время она может ударяться об эндокард левого желудочка. «Опухолевый хлопок» по времени возникновения может совпадать с тоном (щелчком) открытия митрального клапана и создавать впечатление митрального стеноза, или с третьим тоном. Могут также выслушиваться протодиастолический и систолический шумы. Систолический шум обусловлен развитием митральной регургитации, а протодиастолический — неклапанным митральным стенозом (сужением левого атриовентрикулярного отверстия за счет миксомы). Определяется также акцент II тона над легочной артерией. Характерной особенностью миксомы левого предсердия является уменьшение громкости I тона и сердечных шумов в положении больного лежа.

Системные эмболии

Системные эмболии — вторая характерная особенность миксомы левого предсердия. Две трети больных имеют такое осложнение, как эмболия частиц опухоли в сосуды головного мозга (развивается инсульт), нередки тромбоэмболии в легочную артерию. Возможны эмболии в коронарные артерии с развитием инфаркта миокарда, в почечные артерии (с развитием инфаркта почек), в селезеночную артерию. Могут быть также множественные тромбоэмболии в сосуды большого круга кровообращения.

Конституциональные симптомы

Конституциональные симптомы (то есть реакция организма на опухоль) при миксоме левого предсердия наблюдаются у $^2/_3$ больных и включают миалгии, мышечную слабость, артралгии, кожные сыпи, лихорадку, падение массы тела, головокружения, феномен Рейно.

Лабораторные данные

Характерными лабораторными симптомами миксомы являются увеличение СОЭ, анемия, тромбоцитоз или тромбоцитопения, лейкоцитоз, гипергаммаглобулинемия. Конституциональные симптомы обусловлены высокой продукцией миксомой провоспалительного цитокина интерлейкина-6.

Миксома правого предсердия встречается редко, приводит к малому сердечному выбросу и выраженному венозному застою в легких.

Основными клиническими признаками миксомы правого предсердия являются:

- общая слабость;
- одышка;
- набухание шейных вен;
- отеки в области нижних конечностей;
- нередко асцит;
- гепатомегалия;
- мезодиастолический и систолический шум в области мечевидного отростка или у левого края в IV межреберье, причем систолический шум усиливается на вдохе (шум относительной трикуспидальной недостаточности).

Миксома левого желудочка наиболее часто встречается среди молодых людей. Характерными клиническими особенностями миксомы левого желудочка являются тромбоэмболический синдром, в частности, тромбоэмболии в церебральные артерии и малая выраженность конституциональных симптомов.

Миксома правого желудочка проявляется следующими основными симптомами:

- правожелудочковая сердечная недостаточность;
- синкопальные состояния;
- рецидивирующая тромбоэмболия в легочную артерию;
- систолический шум в области мечевидного отростка, иногда в т. Боткина.

Следует отметить, что миксома редко локализуется в правом желудочке.

Семейная миксома

Приблизительно у 10 % больных заболевание носит семейный характер, передается по аутосомно-доминантному типу. Для семейной миксомы характерны следующие особенности:

- возникает обычно у молодых лиц (средний возраст пациентов составляет около 20 лет);
- чаще бывает множественной (у 30—50 % больных);
- часто имеет атипичную локализацию (у 10-15 %. больных исходит из желудочков);
- часто отмечаются рецидивы миксомы (у 15—23 % больных);
- сопровождается пигментацией кожи, эндокринными нарушениями (опухолями некоторых эндокринных желез), миксоматозными аденомами молочной железы.

В 1985 г. Carney описал так называемый «Carney-комплекс», включающий миксомы, пятнистую пигментацию кожи, гиперфункцию некоторых эндокринных желез. Ранее был описан NAME-синдром (Atherton и соавт., 1980), который включает родинки (Nevi), предсердную миксому (Atrial myxoma), миксоидные нейрофибромы (Myxoid

neurofibromas) и эфелиды — веснушки (Ehpelides). Аббревиатура синдрома составлена из первых букв названий симптомов.

В 1984 г. Rhodes и соавт. описали LAMB-синдром, включающий в себя лентиго (Lentigines — пятнышки типа невуса диаметром около 3 мм от коричневого до черного цвета), миксому предсердий (Atria шухота), голубые невусы (Blue nevi). Аббревиатура синдрома составлена из первых букв названий симптомов.

В настоящее время принято считать, что признаки NAME и LAMB синдромов являются составной частью Carney-Complex. Пациенты с комплексом Карнея часто остаются нераспознанными. Комплекс Карнея представляет собой семейную форму миксомы, сочетающуюся с кожными проявлениями и эндокринными дисфункциями.

Диагностические критерии комплекса Карнея представлены в табл. 22.

Табл. 22. Диагностические критерии комплекса Карнея (Carney-Complex), 2001г.

Клинические критерии
1. Пятнистая пигментация кожи с типичным расположением (губы, конъюнктива, медиальный или латеральный угол глазной щели, слизистая оболочка влагалища, головка полового члена).
2. Миксома (кожи или слизистых оболочек).
3. Кардиальная миксома.
4. Миксоматоз грудной железы или данные супрессии сигнала в жировой ткани при магнитно-резонансной томографии, предполагающие этот диагноз.
5. Первичная пигментная узелковая адренокортикальная болезнь или парадоксальная ответная реакция выделения глюкокортикостероидов с мочой в ответ на назначение дексаметазона во время пробы Лиддла.
6. Акромегалия, обусловленная развитием аденомы гипофиза, гиперпродуцирующей гормон роста.
7. Большая кальцифицирующая опухоль клеток Сертоли или характерная кальцификация яичек, выявляемая при их ультразвуковом исследовании.
8. Тиреоидная карцинома или множественные гиперэхогенные узлы в щитовидной железе у молодых людей, выявляемые при ультразвуковом исследовании.
9. Псаммоматозная меланинсодержащая шваннома.
10. Голубые невусы, множественные эпителиоидные голубые невусы.
11. Множественные аденомы протоков грудной железы.
12. Остеохоидромиксома.
Дополнительные диагностические критерии
1. Наличие заболевания у родственников первой линии родства.
2. Мутации гена PRKAR1a

Примечание: диагноз комплекса Карнея выставляется при наличии 2 из 12 клинических признаков (с гистологическим подтверждением любой предполагаемой опухоли или с характерными для нее визуализирующими или лабораторными данными) или при наличии 1 клинического критерия + 1 генетического критерия.

Все возможные клинические манифестации комплекса Карнея можно подразделить на три категории: миксомы, пигментация кожи, эндокринные неоплазии. Кардиальные миксомы обнаруживаются у $^2/_3$ больных, причем в 50 % случаев комплекса Карнея они локализуются в левом предсердии; возможны атипичные локализации (в 40 % случаев — в правом предсердии, в 10 % случаев — в желудочках), у 10-22 % больных наблюдаются рецидивы миксом сердца, возможны множественные миксомы сердца. Приблизительно у $^1/_3$ пациентов с комплексом Карнея имеются слизисто-кожные миксомы, располагающиеся в области век, наружного слухового канала, грудной железы, ротоглотки. Чрезвычайно характерно наличие участков пигментации кожи (более чем у $^3/_4$ пациентов). Голубые невусы, пигментные пятна цвета кофе с молоком и участки депигментации кожи могут быть обнаружены уже при рождении, но чаще все-таки появляются в раннем детском возрасте. Пятнистые меланозы обычно развиваются в предпубертатном и пубертатном периодах и располагаются обычно в области губ, конъюнктивы, угла глаза, слизистой глаза, головки полового члена.

Эндокринные аномалии включают в себя первичную пигментную узелковую адренокортикальную болезнь, аденомы передней доли гипофиза, гиперпродуцирующие гормон роста и пролактин, кальцифицирующие опухоли из клеток Сертоли и аденому или карциному щитовидной железы. Указанные эндокринные неоплазии могут иметь выраженную клиническую картину или протекать скрыто, субклинически.

При комплексе Карнея обнаружены генетические аномалии в двух генетических локусах: 2p16 и 17q22–24, в частности, доказаны мутации в области гена PRKAR1α (расположен в 17 хромосоме — 17q), кодирующего субъединицу la протеинкиназы А.

Диагностика миксомы сердца

Диагноз миксомы сердца ставится на основании сочетания клинических проявлений и данных инструментальных исследований. Однако надо заметить, что клиническая симптоматика миксом сердца на определенном этапе неярко выражена и, кроме того, очень сходна с другими заболеваниями сердца. Миксому левого предсердия в первую очередь необходимо дифференцировать с митральным пороком сердца с преобладанием стеноза левого атриовентрикулярного отверстия. В пользу миксомы левого предсердия будут свидетельствовать такие признаки заболевания, как меньшая продолжительность болезни, отсутствие связи с перенесенной острой стрептококковой инфекцией, рецидивирующие тромбоэмболии при нормальном синусовом ритме, зависимость выраженности клинической симптоматики от положения тела, изменчивость звуковой мелодии сердца.

Решающую роль в диагностике миксомы левого предсердия играет, конечно, эхокардиография. Наличие системных проявлений миксомы требует проведения дифференциальной диагностики с инфек-

ционным эндокардитом, системными васкулитами, системными заболеваниями соединительной ткани, паранеопластическим синдромом при других новообразованиях.

Миксому правого предсердия необходимо дифференцировать с пороками трехстворчатого клапана, при этом следует учесть, что изолированное поражение трехстворчатого клапана ревматической этиологии практически не наблюдается, обычно речь идет о сочетании с пороками митрального и аортального клапанов. При поражении трехстворчатого клапана ревматической этиологии не характерны эпизоды внезапных синкопальных состояний и пароксизмальной одышки, изменчивость звуковой картины сердца при перемене положения тела, рецидивирующие тромбоэмболии в легочную артерию.

Миксому правого предсердия необходимо также дифференцировать с констриктивным перикардитом (см. главу «Перикардиты» руководства «Диагностика болезней внутренних органов»).

Миксома левого желудочка должна дифференцироваться с гипертрофической кардиомиопатией (см. главу «Кардиомиопатии» руководства «Диагностика болезней внутренних органов»).

Данные рентгенологического исследования

При миксоме левого предсердия обнаруживается его увеличение и признаки венозного застоя в легких. При миксоме правого предсердия можно также видеть увеличение его размеров.

Данные ультразвукового исследования сердца

При двухмерной эхокардиографии выявляется подвижное опухолевидное образование в левом предсердии, связанное с межпредсердной перегородкой тонкой ножкой. Иногда в опухолевидном образовании выявляются гипо- и гиперэхогенные зоны, отражающие, соответственно, участки геморрагий и кальцификации. Наиболее целесообразно для выявления миксомы левого предсердия проводить чреспищеводную эхокардиографию.

Данные компьютерной томофафии

При компьютерной томографии миксома выглядит как очаговое гетерогенное, с низкой плотностью образование с точечными кальцификатами, нередко определяется узкая ножка миксомы.

Данные магнитно-резонансной томографии

Магнитно-резонансная томография сердца выявляет в полости левого предсердия или в других полостях сердца (при атипичной локализации миксомы) опухолевидное образование сферической формы, гетерогенное, с изоинтенсивным сигналом, но с участками гиперинтенсивности и гипоинтенсивности, определяется подвижность миксомы.

Данные электрокардиографии

Данные электрокардиографии неспецифичны, могут определяться признаки гипертрофии левого предсердия (широкие, зазубренные зубцы р в отведениях I, II, aVL, V_{5-6}) при локализации миксомы в левом предсердии или правого предсердия (высокие, не уширенные зубцы Р в отведениях II, III, V_{1-2}), возможно снижение амплитуды зубца Т во многих грудных отведениях.

Прогноз

Миксома сердца подлежит обязательному хирургическому лечению. Без оперативного вмешательства больные умирают через 2-3 года от момента появления клинических симптомов заболевания. Основные причины смерти: обструкция клапанных отверстий и соответственно путей оттока и тромбоэмболии. Около 20-40 % больных миксомой сердца умирают внезапно.

Другие доброкачественные опухоли сердца

Папиллярные фиброэластомы

В большинстве случаев папиллярные фиброэластомы исходят из эндокарда клапанов сердца, чаще всего аортального и митрального, реже — из пристеночного эндокарда, сосочковых мышц и сухожильных хорд. Опухоль содержит соединительную ткань, гладкомышечные клетки, богата коллагеном, гликозаминогликанами.

Чаще всего фиброэластомы обнаруживаются в возрасте около 60 лет, хотя описаны случаи выявления опухоли и в 92 года, и у новорожденных. Заболевание с одинаковой частотой встречается среди мужчин и женщин. Фиброэластома сердца выявляется, как правило, случайно при эхокардиографическом исследовании и обычно является изолированной патологией.

У большинства больных папиллярные фиброластомы не дают клинических проявлений, однако возможно развитие тромбоэмболий в артерии головного мозга, почек и других органов. В некоторых случаях фиброэластома, расположенная на клапане аорты, может вызывать обструкцию устьев коронарных артерий, что ведет к появлению тяжелой стенокардии напряжения и даже к развитию инфаркта миокарда.

Основным методом диагностики папиллярной фиброэластомы является эхокардиография, которая хорошо выявляет наличие опухоли на клапанах, если диаметр ее не меньше 2 мм. Характерным эхокардиографическим признаком папиллярной фиброэластомы является ее мерцание или вибрация, что лучше выявляется при чреспищеводной эхокардиографии.

Опухоль может также обнаруживаться при компьютерной и магнитно-резонансной томографии.

Липомы сердца

Липомы сердца являются редкими опухолями, которые могут вст чаться в любом возрасте и с одинаковой частотой у мужчин и зж щин. Липомы могут локализоваться в субэндокардиальной или с у пикардиальной областях, в $^1/_4$ случаев локализация липомы интра окардиальная. Встречаются случаи расположения липомы митральном или трехстворчатом клапанах. В этой ситуации при эх кардиографии их нередко принимают за вегетации при инфекци ном эндокардите. При расположении липомы в области межжелуд ковой перегородки наблюдается гипертрофия последней.

Клинические проявления липомы сердца зависят от ее выраженно и локализации. Опухоли больших размеров проявляются клиничес симптоматикой, описанной выше в разделе «Общие клинические пре ления». Особенно часто наблюдаются нарушения сердечного ритма и п водимости при локализации в области межпредсердной перегородки.

При ультразвуковом исследовании сердца липома определяется опухолевидная гомогенная, гиперэхогенная масса, при локализа в межпредсердной перегородке определяется ее утолщение боль 10 мм. Опухоль хорошо выявляется с помощью компьютерной мографии и магнитно-резонансной томографии.

Рабдомиома сердца

Рабдомиома сердца обнаруживается у детей, исходит из миох желудочков и характеризуется множественным ростом. Клиничес рабдомиома проявляется недостаточностью кровообращения по п во- или левожелудочковому типу в зависимости от локализации о холи, а также различными нарушениями сердечного ритма и про димости. Возможна внезапная сердечная смерть.

Фиброма сердца

Фиброма является соединительнотканной опухолью, происходя щей из фибробластов и развивающейся преимущественно у дет моложе 10 лет. Фибромы обычно бывают достаточно больших разм ров, достигая в диаметре 3—10 см. Большей частью фибромы распо лагаются в толще миокарда желудочков, преимущественно в передн стенке левого желудочка и в межжелудочковой перегородке.

Приблизительно в 75 % случаев фибромы сердца протекают с клинической картиной сердечной недостаточности по право- или левожелудочковому типу в зависимости от расположения опухо в правом или левом желудочке, желудочковыми тахиаритмиями нарушениями проводимости.

При рентгенологическом исследовании обнаруживается увели ние желудочков сердца, иногда выявляется кальцификация миокар

При эхокардиографии в миокарде желудочков выявляется гом генная эхогенная инфильтрация.

Компьютерная томография выявляет гомогенную инфильтрац желудочков с кальцификацией.

Магнитно-резонансная томография выявляет инфильтративные изменения миокарда при фиброме сердца.

Злокачественные опухоли сердца

Саркома сердца

Наиболее часто встречающейся первичной злокачественной опухолью сердца является саркома. Различают различные ее морфологические типы: ангиосаркома, рабдомиосаркома, фибросаркома, миксоидная саркома, остеосаркома.

Чаще всего саркома сердца развивается в возрасте 30—50 лет.

Основными клиническими признаками саркомы сердца является прогрессирующая сердечная недостаточность, преимущественно правожелудочкового типа. У 1/4 больных отмечаются боли в области сердца. В связи с быстрым развитием саркомы сердца отмечается появление экссудативного перикардита, нередко с тампонадой сердца, развиваются нарушения сердечного ритма и проводимости вплоть до полной атриовентрикулярной блокады.

Характерным проявлением саркомы является развитие синдрома верхней полой вены (отеки лица, шеи, набухание шейных вен, появление отека верхних конечностей) вследствие ее обструкции.

Саркома сердца характеризуется быстрым прогрессированием и появлением метастазов в других органах: легких, лимфатических узлах средостения, позвонках грудного и поясничного отделов, в печени, почках, надпочечниках, поджелудочной железе, костях, селезенке, толстом кишечнике.

Наиболее актуальными методами диагностики саркомы сердца являются компьютерная томография и магнитно-резонансная томография. Большое значение в диагностике саркомы сердца имеет обнаружение злокачественных клеток в перикардиальном выпоте, который можно получить во время пункции перикарда.

Первичная лимфома сердца

Первичная лимфома только Сердца или перикарда бывает очень редко, обычно поражаются лица в возрасте около 60 лет. Для первичной лимфомы сердца характерны, прежде всего, правожелудочковая недостаточность, боли в области сердца (за счет перикардита).

Для постановки диагноза первичной лимфомы сердца наибольшее значение имеет использование во время диагностической магнитно-резонансной томографии изотопа галлия-67, который может накапливаться в участках лимфоматозного роста. «Золотым стандартом» диагностики является трансвенозная эндомиокардиальная биопсия.

Без лечения больные с лимфомой сердца живут меньше 1 месяца, на фоне лучевой и химиотерапии продолжительность жизни увеличивается до 1 года.

12 Зак. 1688

Метастатические опухоли сердца

Среди метастатических опухолей сердца преобладает саркома. Путь метастазирования саркомы чаще всего гематогенный, реже — лимфогенный, возможно прорастание саркомы из близлежащих органов или посредственно в миокард. Метастазы саркомы, прежде всего, поражают перикард, что проявляется опухолевым экссудативным геморрагическим перикардитом с возможным развитием тампонады сердца, реже — миокард и клапаны сердца.

Предположить наличие метастатического поражения сердца у больного с саркомой, как и при наличии других злокачественных заболеваний, можно на основании появления таких клинических признаков, как стойкая тахикардия, выраженная одышка, прогрессирующая сердечная недостаточность, тяжелые нарушения сердечного ритма и проводимости, кардиомегалия (прежде всего по данным эхокардиографии). Тромбоэмболический синдром наблюдается редко. Диагноз метастатического поражения сердца уточняется с помощью эхокардиографии, компьютерной томографии, магнитно-резонансной томографии.

Возможно метастазирование в сердце и других злокачественных опухолей — меланомы, рака легких, молочной железы.

Карциноидное поражение сердца (карциноидная болезнь сердца)

Карциноид — опухоль АПУД-системы, исходящая из клеток энтерохромаффинного типа, продуцирующих в избыточном количестве серотонин.

АПУД-система — это диффузная эндокринная система, объединяющая клетки, имеющиеся практически во всех органах, и синтезирующая биогенные амины и многочисленные пептидные гормоны (Н. Т. Райхлин, 1997).

Клетки АПУД-системы (апудоциты) — гормонально-активные нейроэндокринные клетки, обладающие универсальным свойством поглощать предшественники аминов, декарбоксилировать их и синтезировать амины, необходимые для построения и функционирования регуляторных пептидов (amine precursor uptake and decarboxydation — APUD-cells).

Карциноид может обнаруживаться почти во всех органах и тканях, но чаще локализуется в червеобразном отростке, в тонкой кишке, реже — в поджелудочной железе, желчном пузыре, яичниках.

Как указывалось выше, карциноидные клетки вырабатывают большое количество серотонина.

Под влиянием серотонина развивается поражение клапанов: трехстворчатого и клапана легочной артерии, реже — стенки правого предсердия и правого желудочка. В указанных участках под эндотелием появляются обширные поля фиброза, лишенные эластических волокон.

Поражение трехстворчатого клапана, утолщение его створок приводят к развитию недостаточности клапана. Образование фиброзных бля-

шек на клапанах легочной артерии обусловливает развитие ее сужения. Особенно важно подчеркнуть, что сочетание недостаточности трехстворчатого клапана и стеноза клапана легочной артерии — ситуация редкая и, можно сказать, не встречается при других заболеваниях.

Основные *клинические проявления карциноидной болезни сердца:*

- симптоматика правожелудочковой сердечной недостаточности (набухание шейных вен, отеки в области нижних конечностей, асцит, гепатомегалия);
- систолическая пульсация печени;
- выраженный систолический шум в области мечевидного отростка или в IV межреберье у левого края грудины, усиливающийся на вдохе и свидетельствующий о развитии трикуспидальной недостаточности;
- систолический шум во II межреберье у левого края грудины (обусловлен сужением устья легочной артерии);
- увеличение правых отделов сердца, определяемое при рентгенологическом и ультразвуковом исследовании сердца, отсутствие признаков легочного застоя;
- утолщение, фиброз, ограничение подвижности створок трехстворчатого клапана и клапана легочной артерии, уменьшение площади ее клапанного отверстия при эхокардиографическом исследовании.

Кроме вышеназванных признаков поражения сердца необходимо учитывать общие признаки карциноидного синдрома:

- приступы приливов крови в области лица, шеи, груди, при этом внезапно краснеют лицо, затылок, шея, верхняя часть туловища, причем в этих местах появляются жжение, чувство жара, онемение;
- покраснение глаз, слезотечение, гиперсаливация в момент приливов крови;
- тахикардия;
- диарея в связи с усилением моторики кишечника под влиянием избытка серотонина;
- бронхоспазм (признак непостоянный);
- высокое содержание в крови серотонина и увеличение экскреции с мочой его метаболита — 5-гидроксииндолуксусной кислоты.

В ряде случаев удается установить наличие карциноида кишечника с помощью колоноскопии (при локализации в толстой кишке), еюноскопии (при локализации в тощей кишке), ректороманоскопии, магнитно-резонансной томографии.

Диагноз карциноида подтверждается с помощью гистологического исследования биоптатов кишечника, полученных при колоноскопии, ректороманоскопии. Подтвержденный диагноз карциноида кишечника значительно облегчает диагностику карциноидной болезни сердца при наличии вышеизложенной кардиальной симптоматики. Карциноид может метастазировать в лимфоузлы, печень, легкие, головной мозг, кости, яичники.

МЕТАБОЛИЧЕСКИЙ СИНДРОМ

Определение и распространенность метаболического синдрома

Метаболический синдром — это комплекс метаболических, гор мональных и клинических нарушений, имеющих в основе инсулино резистентность и компенсаторную гиперинсулинемию и являющихся модифицируемыми факторами повышенного риска развития ишемической болезни сердца и ее осложнений, а также сахарного диабета типа 2.

Впервые Reaven в 1988 г. установил, что комплекс таких признаков, как артериальная гипертензия, нарушенная толерантность к глюкозе, гиперинсулинемия, гипертриглицеридемия, снижение содержания в крови липопротеинов высокой плотности имеют общую патогенетическую основу — резистентность тканей к инсулину и предложил называть этот симптомокомплекс термином «синдром X».

Большое значение имели исследования Kaplan, который в 1989 г. установил, что важнейшим фактором, определяющим развитие инсулинорезистентности, является абдоминальное (висцеральное) ожирение, и образно назвал сочетание абдоминального ожирения, сахарного диабета типа 2, артериальной гипертензии и гипертриглицеридемии «смертельным квартетом», тем самым подчеркнув, что этот симптомокомплекс резко повышает смертность от сердечно-сосудистых заболеваний.

Однако наибольшее распространение получил термин «метаболический синдром», который был предложен Henefeld и Leonhaidt еще в 1980 г.

Распространенность метаболического синдрома среди взрослого населения различных стран достигает 25—35 % и начинает приобретать характер эпидемии (В. С. Зодионченко и соавт., 2004), что в первую очередь связано с большой распространенностью во всем мире ожирения. По данным ВОЗ в 2003 г. около 1,7 млрд. человек на земном шаре (т. е. практически каждый четвертый человек) имели избыточную массу тела или ожирение. Предполагается (по прогнозу экспертов ВОЗ), что к 2025 году ожирением будет страдать около 40 % мужчин и 50 % женщин всей планеты. От заболеваний, связанных с ожирением, в мире ежегодно умирает 2,5 млн. человек (С. А. Бугрова, 2004).

Основные компоненты метаболического синдрома

Эксперты III Национальной образовательной программы по холестерину США (National Cholesterol Education Programm III, 2001) предлагают выделять 6 основных компонентов метаболического синдрома, все из которых связаны с высоким риском развития сердечно-сосудистых заболеваний:

- абдоминальное ожирение (характеризуется увеличением окружности талии);
- атерогенная дислипидемия (повышение содержания в крови триглицеридов, уровня аполипопротеинов В, появление мелких частиц липопротеинов низкой плотности, снижение концентрации холестерина липопротеинов высокой плотности);
- артериальная гипертензия;
- инсулинорезистентность;
- воспалительное состояние, проявляющееся повышением в крови уровня С-реактивного белка;
- протромботическое состояние (предрасположенность к тромбозам).

В последние годы ряд исследователей предложили к компонентам метаболического синдрома отнести также гиперурикемию и обусловленную ей подагру, а также пшерандрогенную дисфункцию яичников при синдроме поликистозных яичников.

Патогенез

На рис. 115. представлены основные патогенетические факторы метаболического синдрома.

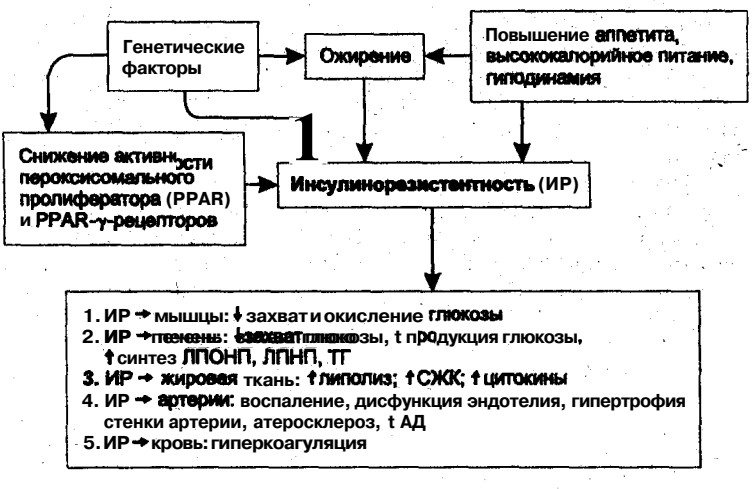

Примечания:
ИР — инсулинорезистентность
ЛПОНП — липопротеины очень низкой плотности
ЛПНП — липопротеины низкой плотности
ТГ — триглицериды
АД — артериальное давление
СЖК — свободные жирные кислоты
t — повышение
↓ — понижение

Рис. 115, Патогенез метаболического синдрома.

Механизмы развития ожирения

В развитии ожирения ведущую роль играет взаимонаправленное действие двухосновных групп факторов: с одной стороны, высококалорийное питание, малая физическая активность, с другой стороны — генетические факторы (в том числе формирование «экономного генотипа»)

Роль генетических факторов в развитии ожирения в настоящее время не подлежит сомнению, установлена семейная предрасположенность к ожирению. Как указывают Г. А. Мельниченко и Т. И. Романцова (2004), вероятность развития избыточной массы тела при наличии ожирения у родителей составляет 70-80 %, в то время как в популяции в целом этот показатель составляет около 30 %, а при дефиците массы тела у родителей — менее 14 %.

В настоящее время известно более 20 генов-кандидатов, которым приписывается большая роль в развитии ожирения. Среди генов-кандидатов называют гены, кодирующие образование β_2- и β_3-адренорецепторов (жировая ткань особенно богата β_3- адренорецепторами, возбуждение которых активирует липолиз), ген липопротеинлипазы, fat-ген карбоксипептидазы E, beacon-ген, ген рецептора типа 4 меланоцитостимулирующего гормона (при дефекте этого гена α-меланоцитостимулирующий гормон не может связываться с рецепторами 4 типа кмеланокортину и таким образом, подавлять потребление пищи) и др. Наиболее изученным геном, ответственным за развитие ожирения, является ген Ob (от слова obesity — ожирение), локализованный во 2-й хромосоме, определяющий активность адипоцитов и синтез специфического гормона жировой ткани — лептина, тормозящего аппетит.

Большую роль в развитии ожирения играет формирование у человека так называемого «экономного генотипа», формируемого комплексом определенных генов. «Экономный генотип» складывался постепенно в течение эволюции человека. Согласно учению Neel (1962), в благоприятный период жизни человека максимальное накопление энергетически богатых веществ происходит в жировой клетчатке, при этом расходование энергетических запасов небольшое. Подобные особенности метаболизма, эволюционно-генетически обусловленные, позволяют осуществить необходимые энергетические затраты и обеспечить выживание организма при наступлении неблагоприятных пищевых условий. В современных условиях проживания человека (доступное высококалорийное обильное питание и гиподинамия — отсутствие значительных энерготрат) «экономный генотип» реализует развитие ожирения.

Не менее важная роль в развитии ожирения пренадлежит нарушению пищевого поведения — усилению аппетита и употреблению большого количества высококалорийной (богатой в первую очередь жирами) пищи.

Пищевое поведение человека регулируется рядом биологически активных веществ (монаминов и пептидов), которые в норме обеспе-

чивают гармоничный баланс между чувством голода и чувством насыщения, регулируя таким образом аппетит.

К *веществам, стимулирующим аппетит,* относятся: норадреналин (через стимуляцию α_2-адренорецепторов), нейропептид Y, β-эндорфин, соматолиберин, соматостатин, галанин, грелин, адипсин (вырабатывается адипоцитами). Вышеназванные вещества, за исключением грелина и адипсина, являются нейромедиторами, вырабатываются в центральной нервной системе. Грелин — гормон, вырабатываемый преимущественно в желудке (установлен также синтез его и в гипоталамусе), стимулирует аппетит и эвакуаторную функцию желудка, увеличивает количество потребляемой пищи. Нейромедиаторы могут оказывать дифференцированное влияние на избыточное потребление отдельных компонентов пищи. Так, например, под влиянием нейропептида Y увеличивается потребление богатой углеводами пищи, под влиянием галанина — жирной пищи, под влиянием р-эндорфина — богатой жирами и белками пищи. Все вышеназванные стимуляторы аппетита оказывают в конечном итоге свое влияние через вентро-латеральный отдел гипоталамуса, стимулируя расположенный в нем центр голода.

К *веществам, угнетающим аппетит,* относятся норадреналин (через стимуляцию а,- и β_2-адренорецепторов), серотонин, холецистокинин, меланоцитостимулирующий гормон, кортиколиберин, энтеростатин, глюкагон, тиролиберин, вазопрессин, бомбезин, лептин. Указанные вещества повышают активность центра насыщения, расположенного в вентро-медиальном отделе гипоталамуса, тем самым снижая аппетит.

В настоящее время в развитии ожирения большое внимание уделяется *лептину.* Он вырабатывается адипоцитами и обладает многообразными эффектами, в том числе способен тормозить аппетит. Установлено, что лептин подавляет в гипоталамусе активность нейронов, содержащих нейропептид Y (он стимулирует аппетит) и повышает активность нейронов, содержащих проопиомеланокортин, угнетающий аппетит.

У пациентов, страдающих ожирением, имеется выраженный дисбаланс между синтезом биологически активных веществ, стимулирующих аппетит (их уровень возрастает) и тормозящих аппетит (их уровень снижается), в результате чего повышается активность центра голода и снижается активность центра насыщения, что создает предпосылки для переедания.

Особая роль в нарушении регуляции аппетита и развитии ожирения отводится *оси грелин—лептин.* У больных ожирением снижается уровень грелина в крови (вероятно, для предупреждения дальнейшего увеличения массы тела) и имеется относительная недостаточность лептина, то есть уровень лептина в крови часто увеличен, но центры гипоталамуса, регулирующие пищевое поведение, к нему резистентны. В. Л. Белянин (2003) указывает на неспособность лептина проявлять свое биологическое действие (мутация в гене рецепто-

ра лептина) и неспособность лептина проникать через гематоэнцефалический барьер и действовать на структуры мозга, являющиеся его мишенями.

Все вышеизложенные обстоятельства в конечном итоге приводят к избыточному накоплению в организме жировой ткани — ожирению. Жировая ткань является своеобразным эндокринным органом, адипоциты секретируют большое количество биологически активных веществ — *адипокинов*, обладающих эндокринной и цитокиновой активностью. Наиболее важными адипокинами являются:

а) цитокины
   - интерлейкин 6 (ИЛ — 6): снижает экспрессию липопротеиновой липазы, увеличивает синтез в печени триглицеридов, способствует развитию гипертриглицеридемии, стимулирует гипоталамо-гипофизарно-надпочечниковую систему;
   - фактор некроза опухоли-α (ФНО-а): роль повышенной секреции ФНО-а отражена далее.

б) ферменты, участвующие в метаболизме стероидных гормонов (ароматаза, 17 β-гидроксистероиддегидрогеназа). Под влиянием ароматазы в жировой ткани у мужчин усиливается превращение тестостерона в эстрадиол и андростендиона в эстрон, в связи с чем повышается уровень эстрогенов в крови. У женщин также усиление активности ароматазы в жировой ткани стимулирует переход андростендиона в эстрон, что приводит к повышению уровня этого гормона в крови;

в) лептин (о роли лептина в развитии метаболического синдрома см. ниже);

г) протеины — ингибиторы фибринолиза (ингибиторы активатора плазминогена 1);

д) протеины, влияющие на иммунитет, в частности моноцитарный хемотаксический протеин;

е) протеины и липиды, участвующие в транспорте и метаболизме жиров (липопротеиновая липаза, аполипопротеин Б), свободные жирные кислоты;

ж) ангиотензинпревращающий фермент, под влиянием которого ангиотензин I превращается в ангиотензин II;

з) другие протеины:
   - резистин: снижает чувствительность тканей к инсулину, нейтрализует тормозящее влияние инсулина на продукцию глюкозы печенью, уменьшает поглощение глюкозы мышцами;
   - адипсин: стимулирует центр голода и накопление жировой ткани;
   - адипонектин: усиливает окисление свободных жирных кислот, уменьшает их содержание и уровень триглицеридов в крови, тормозит образование глюкозы в печени, уменьшает сосудистое воспаление и инсулинорезистентность.

Характернейшей особенностью метаболического синдрома является развитие абдоминального (висцерального) типа ожирения, то есть

преимущественное отложение жира в области живота и в брюшной полости. Установлено, что существуют прямые коррелятивные взаимоотношения между количеством абдоминального жира и количеством жировой ткани в области передней брюшной стенки. К абдоминальной (висцеральной) жировой ткани относится жир сальника, брыжейки, экстраперитонеальный жир. Именно значительное увеличение содержания висцерального жира четко связано с развитием инсулинорезистентности и высоким риском развития сахарного диабета и ишемической болезни сердца.

В настоящее время общепринятой точкой зрения является представление о том, что развитие абдоминального (висцерального) ожирения связано с возрастными нарушениями биологической обратной связи в системе гипоталамус — гипофиз — кора надпочечников, что обусловлено снижением чувствительности гипоталамо-гипофизарной зоны к тормозящему влиянию кортизола (гидрокортизона). Вследствие нарушения указанных взаимоотношений у больных с метаболическим синдромом развивается состояние гиперкортицизма, в различной степени выраженное. Наряду с этим при метаболическом синдроме наблюдаются и другие гормональные сдвиги:

- повышение содержания в крови у женщин тестостерона и андростендиона и снижение — прогестерона;
- снижение содержания тестостерона в крови у мужчин;
- снижение содержания соматотропного гормона;
- гиперинсулинемия;
- гиперкатехоламинемия.

Количество висцеральной жировой ткани находится в прямой коррелятивной зависимости с окружностью талии, однако точное её количество можно определить только с помощью компьютерной и магнитно-резонансной томографии.

Висцеральная жировая ткань имеет некоторые особенности, отличающие её от жировой ткани подкожной локализации и играющие важную роль в развитии инсулинорезистентности:

- непосредственное сообщение с портальной системой;
- высокая плотность р-адренорецепторов (особенно β_3-адренорецепторов, количество которых не регулируется катехоламинами по принципу обратной связи);
- высокая плотность рецепторов к кортизолу и андрогенам;
- относительно низкая плотность инсулиновых и α_2-адренорецепторов;
- более высокая чувствительность к липолитическому эффекту катехоламинов, чем к стимулирующему влиянию инсулина на липогенез;
- снижение антилиполитического эффекта инсулина.

Указанные особенности висцеральной жировой ткани (особенно при увеличении её объема) вследствие интенсивного липолиза и ослабления антилиполитического эффекта инсулина способствуют поступлению свободных жирных кислот в большом количестве в воротную вену и в печень, что является важным фактором развития инсулинорезистентности.

Патогенез инсулинорезистентности

Инсулинорезистентность (ИР), то есть снижение чувствительности тканей к инсулину и компенсаторная гиперинсулинемия, является главным патогенетическим звеном в цепи всех клинических проявлений метаболического синдрома.

В развитии инсулинорезистентности играют роль многочисленные факторы:

а) Наследственно-генетический фактор.

ИР имеется у 45 % кровных родственников больных СД 2 типа (Groop, 2000). В развитии ИР имеет значение мутация и нарушение экспрессии генов:

- субстрата рецепторов инсулина (инсулин-рецепторной тирозинкиназы);
- инсулина;
- глюко- и гексокиназы;
- транспортеров глюкозы (Glut-2 и Glut-4);
- гликогенсинтетазы;
- лептина и его рецепторов;
- β3-адренорецепторов;
- фактора некроза опухоли-α;
- разобщающего протеина (ИСР-1);
- липопротеиновой липазы;
- белка, связывающего свободные жирные кислоты (FABP2).

б) Циркулирующие в крови антагонисты инсулина:

- повышение уровня глюкагона, катехоламинов, соматотропина, кортизола, пролактина;
- появление антител к инсулину и его рецепторам;
- повышение содержания свободных жирных кислот.

в) Повышение секреции лептина — гормона, продуцируемого адипоцитами висцеральной жировой ткани:

- перестает снижать аппетит и повышать чувство насыщения в связи с развитием лептинрезистентности центров гипоталамуса;
- повышает синтез СЖК из глюкозы;
- уменьшает тормозящее действие инсулина на глюконеогенез в печени;
- уменьшает фосфорилирование субстрата инсулинового рецептора;
- уменьшает стимулированный инсулином транспорт глюкозы.

г) Висцеральное ожирение.

д) *Внешние факторы:* гиподинамия (снижает функцию транспортера глюкозы Glut-4 в мышцах), высококалорийная пища (способствует повышению массы жировой ткани).

е) *Низкая масса тела* при рождении и в течение первого года жизни.

ж) *Увеличение синтеза ФНО-α в адипоцитах,* что приводит к:

- уменьшению активности тирозинкиназы инсулинового рецептора и снижению его функции;

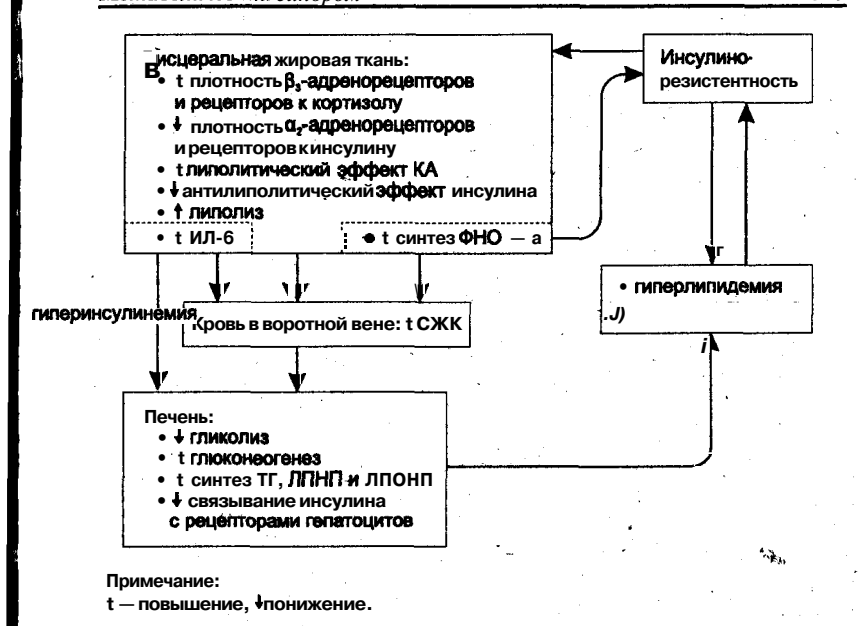

Примечание:
t — повышение, ↓ понижение.

Рис. 116. Роль висцерального ожирения в развитии инсулинорезистентности.

- уменьшению экспрессии транспортера глюкозы Glut-4 в мышечной и жировой ткани и снижению поступления глюкозы в эти ткани;
- повышению липолиза в жировой ткани и образованию СЖК.

Большую роль в патогенезе инсулинорезистентности у больных с метаболическим синдромом играет висцеральное (абдоминальное) ожирение (см. рис. 116) и поступление в кровь большого количества образующихся в висцеральной жировой ткани свободных жирных кислот цитокинов (ФНО-α и ИЛ-6).

В результате развития инсулинорезистентности значительно нарушается обмен липопротеинов и углеводов в печени: увеличивается синтез липопротеинов очень низкой и низкой плотности (ЛПОНП и ЛПНП) и триглицеридов, снижается захват и увеличивается продукция глюкозы печенью.

Патогенез основных клинических проявлений, связанных с инсулинорезистентностью

Патогенез поражения артериального русла

При инсулинорезистентности увеличивается активность протеинкиназы С, что ведет к увеличению экспрессии эндотелиального фак-

тора роста, трансформирующего ростового β-фактора, что далее вызывает пролиферацию гладкомышечных клеток и гипертрофию сосудистой стенки. Большую роль в поражении артерий при метаболическом синдроме играет гликирование белков сосудистой стенки (взаимодействие глюкозы с аминокислотамибелков и их инактивация), высвобождение активных радикалов кислорода, что резко усугубляет эндотелиальную дисфункцию.

При метаболическом синдроме PPAR адипоцитов (см. далее) способствует активации ФНО-α, развитию воспаления в сосудах и прогрессированию нарушения функции эндотелия.

Патогенезнарушенийгемостаза

Для метаболического синдрома характерна гиперкоагуляция различной степени выраженности. В развитии гиперкоагуляции принимают участие следующие факторы:

- повышение уровня фибриногена вкрови;
- повышение уровняфактора VII;
- повышение уровня ингибитора активатора плазминогена 1 (ИАП — 1), что обусловлено гиперинсулинемией, гипертриглициридемией и высоким уровнем ФНО— а.

ИАП-1 гиперсекретируется преимущественно висцеральной жировой тканью и является важнейшим маркером МС. Повышение объема висцеральной жировой ткани приводит к увеличению продукции ИАП-1, что является важнейшим признаком метаболического синдрома.

Склонность к гиперкоагуляции и тромбозу и воспаление при метаболическом синдроме патогенетически взаимосвязаны.

Роль пероксисомального пролифератора (PPAR) и активируемых им PPAR-γ-рецепторов в патогенезе МС

Пролифератор пероксисом (PPAR) — это группа ядерных белков, увеличивающих число и размер клеточных органелл пероксисом. PPAR регулирует транскрипцию генов, кодирующих синтез PPAR-рецепторов, играет важнейшую роль в развитии метаболических нарушений (в первую очередь углеводных и липидных) и атеросклеротического поражения артерий при метаболическом синдроме (Linden, 2002, Barbier и соавт., 2002). Выделяют 3 подтипа рецепторов, активируемых пролифератором пероксисом: PPAR-α, PPAR-р, PPAR-γ, которые кодируются отдельными генами. PPAR-γ является важным регулятором адипогенеза.

Ген, кодирующий синтез PPAR-γ-рецепторов, локализуется в 3-й хромосоме (3р25). Известны 3 изоформы PPAR-γ-рецепторов: PPAR-γ-1, PPAR-γ-2 и PPAR-γ-3. PPAR-γ-1-рецепторы экспрессируются во многих тканях (сердце, гладкая мускулатура сосудов, почки, печень, надпочечники, кишечник, скелетные мышцы), PPAR-γ-2 — преимущественно в жировой ткани, PPAR-γ-3 — в жировой ткани, макрофагах, эпителии толстого кишечника. В норме PPAR-γ-рецепторы выполняют следующую роль:

- участвуют в дифференцировке адипоцитов, влияют на их количество;
- ингибируют экспрессию Ob-гена (гена ожирения);
- снижают продукцию в жировой ткани фактора некроза опухоли-α;
- уменьшают экспрессию белков, разобщающих окислительное фосфорилирование;
- экспрессируют сигнальный белок cCb1, который принимает участие в действии инсулина;
- экспрессируют ген, отвечающий за синтез белка, транспортирующего жирные кислоты в адипоциты.

При метаболическом синдроме активность пролифератора пероксисом и активируемых им PPAR-γ-рецепторов снижена, что способствует развитию ожирения и инсулинорезистентности.

Механизмы развития артериальной гипертензии

Инсулинорезистентность и гиперинсулинемия у больных метаболическим синдромом включают следующие механизмы развития артериальной гипертензии:

- стимуляция активности симпато-адреналовой системы (гиперинсулинемия усиливает метаболизм глюкозы в вентромедиальных ядрах гипоталамуса и уменьшает их тормозящее влияние на центральные ядра симпатической нервной системы, что ведет к повышению их активности);
- повышение симпатической активности в ткани почек (Vaz и соавт., 1997), что обусловлено, с одной стороны, вышеописанными центральными механизмами, с другой стороны, повышенным выделением норадреналина в синапсах симпатических нервов почек под влиянием взаимодействия образующегося в почках в избытке ангиотензина II с соответствующими рецепторами I типа;
- стимуляция активности ренин — ангиотензин — альдостероновой системы, в том числе на уровне почек и артерий;
- стимуляция пролиферации гладкомышечных клеток артерий и артериол, что приводит к их сужению и увеличению сосудистого сопротивления;
- блокада Na^+K^+-АТФ-азы и $Ca^{++}Mg^{++}$-АТФ-азы, что обусловливает увеличение содержания Na^+ и Ca^{++} в гладкомышечных клетках и гиперчувствительность артерий и артериол к катехоламинам и повышение периферического сопротивления;
- увеличение реабсорбции Na^+ в проксимальных канальцах нефрона, что вызывает увеличение задержки воды и натрия, гиперволемию, повышение содержания Na^+ и Ca^{++} в стенках артерий и артериол, вследствие чего они становятся гиперчувствительными к констрикторному действию катехоламинов;
- увеличение высвобождения оксида азота (NO) эндотелием артерий, артериол (высокий уровень свободных жирных кислот в крови снижает активность NO-синтетазы);
- стимуляция лептином симпатической нервной системы.

Клиническое значение метаболического синдрома

При метаболическом синдроме существует повышенный риск развития сахарного диабета, сердечно-сосудистых заболеваний, инсульта, сердечно-сосудистой и общей смертности, причем чем больше компонентов метаболического синдрома имеется у больного, тем более выражен этот риск. В исследовании West of Scotland Clinical Trial (2005) установлено, что риск развития ИБС у мужчин с четырьмя и пятью компонентами метаболического синдрома увеличивается в 3,7 раза, а риск развития сахарного диабета 2 типа в 24,5 раза.

Как указывается в «Седьмом отчете Совместной национальной комиссии по предупреждению, выявлению, оценке и лечению высокого артериального давления в США» (JNC — VII, 2003), метаболический синдром связан у мужчин с 4-кратным повышением риска ИБС и 2-кратным повышением риска смерти от сердечно-сосудистых заболеваний. Кроме того, у пациентов с метаболическим синдромом в 5—9 раз выше риск развития сахарного диабета 2 типа.

Диагностика метаболического синдрома

Наибольшее распространение в клинической практике получили диагностические критерии метаболического синдрома, предложенные Национальным Институтом Здоровья США и изложенные в Национальной образовательной программе по холестерину в 2001 г. (The National Cholesterol Education Program Adult Treatment Panel III — ATP III), представленные в табл. 23.

Табл. 23. Критерии диагностики метаболического синдрома (АТР III, 2001, Национальный Институт Здоровья США)

Признаки	Определяющий уровень
Абдоминальное ожирение	Окружность талии
• мужчины	> 102см
• женщины	> 88 см
Гипертриглицеридемия	> 1,7 ммоль/л
Сниженный уровень ХС ЛПВП	
• мужчины	< 1,0 ммоль/л
• женщины	< 1,3 ммоль/л
Артериальная гипертензия	АД > 130/85 мм рт. ст.
Гипергликемия натощак	Уровень глюкозы в цельной капиллярной крови > 6,1 ммоль/л

Наличие любых трех и более признаков позволяет поставить диагноз «Метаболический синдром».

В апреле 2005 г. Международная Диабетическая Федерация опубликовала документ «Консенсунс Международной Диабетической Федерации о всемирном определении метаболического синдрома» (The IDF consensus worldwide definition of the metabolic syndrome), в котором представлены новые критерии диагностики метаболического синдрома (табл. 24).

Табл. 24. Новые критерии диагностики метаболического синдрома (Международная Диабетическая Федерация, 2005)

Центральное (абдоминальное) ожирение (окружность талии ≥94 см у мужчин-европеоидов и ≥80 см у женщин-европеоидов или этнически специфичные величины для представителей других рас)
+
Любые 2 из следующих четырех факторов: • повышенный уровень триглицеридов в крови (> 1,7 ммоль/л) или проведение по этому поводу специфического лечения • сниженный уровень в крови ХСЛПВП (< 1,0 ммоль/л у мужчин, < 1,3 ммоль/л у женщин) или проведение по этому поводу специфического лечения • повышенное АД (АДс ≥ 130 мм. рт. ст. или АДд ≥ 85 мм. рт. ст.) или проведение гипотензивной терапии в связи с ранее диагностированной артериальной гипертензией • повышенный уровень глюкозы в плазме натощак (> 5,6 ммоль/л) или ранее диагностированный СД2 типа; если уровень гликемии в плазме натощак > 5,6 ммоль/л, рекомендуется провести глюкозо-толерантный тест
Метаболический синдром диагностируется при наличии центрального (абдоминального) ожирения и любых 2 из перечисленных четырех факторов

Выявление ожирения

Выявить ожирение можно путем определения индекса массы тела Кетле (отношение массы тела в кг к росту, выраженному в м и возведенному в квадрат), а сделать заключение об абдоминальном (висцеральном) ожирении можно на основании измерения окружности талии. Классификация ожирения по индексу массы тела представлена в табл. 25.

Табл. 25. Классификация ожирения по индексу массы тела (ВОЗ, 1997)

Типы массы тела	ИМТ кг/(рост м)^2	Риск сопутствующих заболеваний
Дефицит массы тела	< 18,5	Низкий (но повышен риск других заболеваний)
Нормальная масса тела	18,5–24,9	Обычный
Избыточная масса тела (предожирение)	25,0–29,9	Повышенный
Ожирение I степени	30,0–34,9	Высокий
Ожирение II степени	35,0–39,9	Очень высокий
Ожирение III степени	40,0 и более	Чрезвычайно высокий

Ожирение способствует развитию:

- артериальной гипертензии (в 2,9 раза чаще по сравнению с лицами с нормальной массой тела);
- сердечной недостаточности;
- ИБС (прибавка массы тела на 5-8 кг увеличивает риск развития инфаркта миокарда и смерти от ИБС на 25 %, при ИМТ 27 кг/м² риск коронарной смертности возрастает в 2 раза, при ИМТ 30 кг/м² — в 4,5 раза);
- сахарного диабета (при ожирении I ст. риск СД 2 типа возрастает в 3 раза, при ожирении II ст. — в 5 раз, при ожирении III ст. — более, чем в 10 раз);
- сердечных аритмий;
- инсульта (у женщин с ИМТ > 27 кг/м² риск ишемического инсульта возрастает на 75 %, а при ИМТ > 32 кг/м² — на 137 % по сравнению с ИМТ < 21 кг/м²;
- другой патологии (желчнокаменной болезни, деформирующего остеоартроза, синдрома апноэ во сне, рака толстой кишки, предстательной железы, матки, яичников, молочной железы).

В «Седьмом отчете Совместной национальной комиссии по предупреждению, выявлению, оценке и лечению высокого артериального давления в США» (JNC — VII, 2003) приводятся данные по относительному 10-летнему риску развития сахарного диабета, артериальной гипертензии, ИБС и инсульта у мужчин в зависимости от индекса массы тела (табл. 26)

Табл. 26. Относительный риск сахарного диабета, ИБС, артериальной гипертензии и инсульта в течение ближайших 10 лет у мужчин, исходно не имеющих данных заболеваний в зависимости от ИМТ

ИМТ	Сахарный диабет	Артериальная гипертензия	ИБС	Инсульт
18,5–21,9	1	1	1	1
22,0–24,9	1,8	1,5	1,1	1,1
25,0-29,9	5,6	2,4	1,7	1,3
30,0-34,9	18,2	3,8	2,2	2,1
> 35,0	41,2	4,2	2,4	2,5

Диагностика нарушений углеводного обмена

Характернейшей особенностью метаболического синдрома является инсулинорезистентность и гиперинсулинемия. Увеличение массы тела на 33 % по сравнению с идеальной приводит к снижению чувствительности тканей к инсулину на 40 %.

Для определения инсулинорезистентности используют индекс HOMA (Homeostasis model assessment), который рассчитывается по формуле:

$$\text{Индекс HOMA} = \frac{\text{Инсулинемия натощак (мМЕД/мл)} \times \text{гликемия натощак (ммоль/л)}}{22{,}5}$$

Об инсулинорезистентности свидетельствует индекс HOMA > 2,77.

Степень выраженности инсулинорезистентности различна: от изменений углеводного обмена, выявляемых лишь лабораторно, до манифестного сахарного диабета типа 2.

В клинической практике об инсулинорезистентности чаще всего судят на основании критериев типов нарушений углеводного обмена, предложенных ВОЗ в 1999 г. (табл. 27).

Табл. 27. Типы нарушений углеводного обмена (ВОЗ, 1999)

Сахарный диабет 2 типа
• гликемия в цельной капиллярной крови натощак ≥ 6,1 ммоль/л
• через 2 часа после приема 75 г глюкозы ≥ 11,1 ммоль/л
Нарушенная толерантность к глюкозе
• гликемия натощак в цельной капиллярной крови ≥ 6,1 ммоль/л
• через 2 часа после приема 75 г глюкозы ≥ 7,8 ммоль/л, но < 11,1 ммоль/л
Нарушенная гликемия натощак
• гликемия натощак в цельной капиллярной крови ≥ 5,6 ммоль/л, но < 6,1 ммоль/л
• через 2 часа после приема 75 г глюкозы < 7,8 ммоль/л

Об инсулинорезистентности свидетельствует также нарушение транспорта глюкозы в ткани при проведении эугликемического гиперсулинового клэмп-теста у лиц с уровнем гликемии натощак < 6,1 ммоль/л. Методика сложна и применяется преимущественно в научной работе.

Определение и оценка липидного профиля

Для больных метаболическим синдромом характерны:

- гипертриглицеридемия;
- гиперхолестеринемия;
- увеличение содержания в крови ЛПОНП, ЛПНП и снижение — ЛПВП.

Оценка липидного спектра в крови производится в соответствии с классификацией ATP III, 2001 г. (табл. 28)

Табл. 28. Оценка липидного профиля в крови больных согласно АТР III (2001)

Содержание в крови (ммоль/л; мг %)	Оценка уровня
ХС ЛПНП	
<2,59 (< 100)	Оптимальный
2,6–3,35 (100–129)	Выше оптимального
3,36–4,13 (130–159)	Пограничный
4,14–4,91 (160–189)	Высокий
≥ 4,93 (≥190)	Очень высокий
ОХС	
<5,17(< 200)	Желательный
5,17–6,19 (200–239)	Пограничный
≥6,2 (≥240)	Высокий
Триглицериды	
< 1,7 (< 150)	Нормальный
1,7–2,25 (150–199)	Пограничный
2,26–5,64 (200–499)	Высокий
≥ 5,65 (≥500)	Очень высокий
ХС ЛПВП	
< 1,0 (< 40)	Низкий
≥ 1,43 (≥60)	Высокий

Формула Friedwald для определения ХС ЛПНП
ХС ЛПНП ммоль/л = ОХС - ХС ЛПВП - (0,45 • ТГ)
ХС ЛПНП мг % = ОХС - ХС ЛПВП - (0,2 • ТГ)
Формула правомерна при ТГ < 4,52 ммоль/л (< 400 мг%)
Коэффициент пересчета ОХС: 1 ммоль/л = 38,6 мг %
Коэффициент пересчета ТГ: 1 ммоль/л = 88,6 мг %

Оценка риска ИБС

Основными *факторами риска* ИБС согласно АТР — III (2001 г.) являются:

- пол;
- возраст (мужчины ≥ 45 лет, женщины ≥ 55 лет);
- низкий уровень ХС ЛПВП < 1 ммоль/л (< 40 мг %);
- курение;
- АД ≥ 140 / ≥ 90 мм. рт. ст. или проводимая гипотензивная терапия;
- наследственная предрасположенность к ранней ИБС (развитие ИБС у отца в возрасте <55 лет, у матери в возрасте < 65 лет).

Для пациентов, имеющих 0–1 ФР, дальнейшую оценку (стратификацию) риска можно не производить, так как большинство пациентов попадают в категорию низкого коронарного риска.

Для лиц с двумя и более ФР производится вычисление индивидуального коронарного риска (то есть вероятность развития ИБС в ближайшие 10 лет) по Фрамингемским шкалам (см. табл. 29 «Расчет индивидуального суммарного коронарного риска»).

Стратификация риска ИБС проводится с выделением трех категорий риска:

- *Категория низкого риска*
  а) лица с повышенным уровнем ХС ЛПНП и 0–1 факторами риска ИБС;
  б) лица с повышенным уровнем ХС ЛПНП и двумя и более факторами риска ИБС с расчетным суммарным коронарным риском < 10 % по Фрамингемским шкалам.
- *Категория среднего риска*
  - лица с повышенным уровнем ХС ЛПНП и двумя и более факторами риска ИБС с расчетным суммарным коронарным риском по Фрамингемским шкалам 10–20 %:
- *Категория высокого риска*
  а) лица с состояниями, эквивалентными ИБС (атеросклероз периферических и сонных артерий, аневризма брюшной аорты, сахарный диабет 2 типа), равнозначными клинически выраженной ИБС по риску развития неблагоприятных исходов (суммарный коронарный риск > 20 %);
  б) лица с повышенным уровнем ХС ЛПНП и двумя или более факторами риска ИБС с суммарным коронарным риском > 20 % по Фрамингемским шкалам.

Табл. 29. Расчет индивидуального суммарного коронарного риска (вероятность развития ИБС в ближайшие 10 лет по данным Фрамингемского исследования)

I этап. *Оценить уровни факторов риска в условных единицах (Ед.)*

Возраст (годы)	Мужчины (Ед.)	Женщины (Ед.)
20–34	–9	–7
35–39	–4	–3
40–44	0	0
45–49	3	3
50–54	6	6
55–59	8	8
60–64	10	10
65–69	11	12
70–74	12	14
75–79	13	16

Общий ХС		Ед. для возраста (годы) / мужчины					Ед. для возраста (годы) / женщины				
Ммоль/л	мг/дл	20–39	40–49	50–59	60–69	70–79	20–39	40–49	50–59	60–69	70–79
< 4,13	< 160	0	0	0	0	0	0	0	0	0	0
4,13-5,16	160-199	4	3	2	1	0	4	2	2	1	0
5,17–6,18	200–239	7	5	3	1	0	8	4	4	2	1
6,20-7,21	240-279	9	6	4	2	1	11	5	5	3	2
≥ 7,24	≥ 280	11	8	5	3	1	13	7	7	4	2

Табл. 29. Расчет индивидуального суммарного коронарного риска (продолжение)

Курение	Ед. для возраста (годы) / мужчины					Ед. для возраста (годы) / женщины				
	20–39	40–49	50–59	60–69	70–79	20–39	40–49	50–59	60–69	70-79
Не курит	0	0	0	0	0	0	0	0	0	0
Курит,	8	5	3	1	1	9	7	4	2	1

ХС ЛВП		
Ммоль/л	мг/дл	Ед. / мужчины и женщины
≥ 1,55	≥ 60	-1
1,29–1,52	50–59	0
1,0-1,27	40-49	1
< 1,0	<40	2

АД, мм. рт. ст	Мужчины		Женщины	
	Если не лечится (Ед.)	Если лечится (Ед.)	Если не лечится (Ед.)	Если лечится (Ед.)
< 120	0	0	0	0
120-129	0	1	1	3
130–139	1	2	2	4
140-159	1	2	3	5
≥ 160	2	3	4	6

Табл. 29. Расчет индивидуального суммарного коронарного риска (окончание)

IIэтап. Суммировать условные единицы всех факторов риска

Условные единицы										
Факторы риска	Возраст	+	общ.ХС	+	Курение	+	ХС ЛВП	+	АД	= СУММА

IIIэтап. Определить индивидуальный суммарный коронарный риск в % по сумме условных единиц

Мужчины		Женщины	
Сумма Ед.	10-летний риск	Сумма Ед.	10-летний риск
<0	<1	<9	<1
0-4	1	9-12	1
5-6	2	13-14	2
7	3	15	3
8	4	16	4
10	6	18	6
11	8	19	8
12	10	20	11
13	12	21	14
14	16	22	17
15	20	23	22
16	25	24	27
≥17	≥30	≥25	≥30

судов

ПРИЛОЖЕНИЕ

МКБ-10

КЛАСС II. НОВООБРАЗОВАНИЯ

ЗЛОКАЧЕСТВЕННЫЕ НОВООБРАЗОВАНИЯ ОРГАНОВ ДЫХАНИЯ И ГРУДНОЙ КЛЕТКИ (С30-С39)

С38 Злокачественное новообразование сердца, средостения и плевры

С38.0 Сердца
С38.1 Переднего средостения
С38.2 Заднего средостения
С38.3 Средостения неуточненной части
С38.4 Плевры
С38.8 Поражение сердца, средостения и плевры, выходящее за пределы одной и более вышеуказанных локализаций

НОВООБРАЗОВАНИЯ IN SITU (D00-D09)

D48 Новообразование неопределенного или неизвестного характера других и неуточненных локализаций

D48.7 Других уточненных локализаций, в т. ч. сердца

КЛАСС IX. БОЛЕЗНИ СИСТЕМЫ КРОВООБРАЩЕНИЯ

ДРУГИЕ БОЛЕЗНИ СЕРДЦА (I30-I52)

I44 Предсердно-желудочковая [атриовентрикулярная] блокада и блокада левой ножки пучка [Гиса]

I44.0 Предсердно-желудочковая блокада первой степени
I44.1 Предсердно-желудочковая блокада второй степени
I44.2 Предсердно-желудочковая блокада полная
I44.3 Другая и неуточненная предсердно-желудочковая блокада
I44.4 Блокада передней ветви левой ножки пучка
I44.5 Блокада задней ветви левой ножки пучка
I44.6 Другие и неуточненные блокады пучка
I44.7 Блокада левой ножки пучка неуточненная

I45 Другие нарушения проводимости

I45.0 Блокада правой ножки пучка
I45.1 Другая и неуточненная блокада правой ножки пучка
I45.2 Двухпучковая блокада
I45.3 Трехпучковая блокада
I45.4 Неспецифическая внутрижелудочковая блокада
I45.5 Другая уточненная блокада сердца
I45.6 Синдром преждевременного возбуждения
I45.8 Другие уточненные нарушения проводимости
I45.9 Нарушение проводимости неуточненное

I46 Остановка сердца

I46.0 Остановка сердца с успешным восстановлением сердечной деятельности
I46.1 Внезапная сердечная смерть, так описанная
I46.9 Остановка сердца неуточненная

I47 Пароксизмальная тахикардия

I47.0 Возвратная желудочковая аритмия
I47.1 Наджелудочковая тахикардия
I47.2 Желудочковая тахикардия
I47.9 Пароксизмальная тахикардия неуточненная

I48 Фибрилляция и трепетание предсердий

I49 Другие нарушения сердечного ритма

I49.0 Фибрилляция и трепетание желудочков
I49.1 Преждевременная деполяризация предсердий
I49.2 Преждевременная деполяризация, исходящая из а-в-соединения
I49.3 Преждевременная деполяризация желудочков
I49.4 Другая и неуточненная преждевременная деполяризация
I49.5 Синдром слабости синусового узла
I49.8 Другие уточненные нарушения сердечного ритма
I49.9 Нарушение сердечного ритма неуточненное

КЛАСС XVII. ВРОЖДЕННЫЕ АНОМАЛИИ [ПОРОКИ РАЗВИТИЯ], ДЕФОРМАЦИИ И ХРОМОСОМНЫЕ НАРУШЕНИЯ

ВРОЖДЕННЫЕ АНОМАЛИИ [ПОРОКИ РАЗВИТИЯ] СИСТЕМЫ КРОВООБРАЩЕНИЯ (Q20-Q28)

Q20 Врожденные аномалии [пороки развития] сердечных камер и соединений

Q20.0 Общий артериальный ствол
Q20.1 Удвоение выходного отверстия правого желудочка
Q20.2 Удвоение выходного отверстия левого желудочка
Q20.3 Дискордантное желудочково-артериальное соединение
Q20.4 Удвоение входного отверстия желудочка
Q20.5 Дискордантное предсердно-желудочковое соединение
Q20.6 Изомерия ушка предсердия
Q20.8 Другие врожденные аномалии сердечных камер и соединений
Q20.9 Врожденная аномалия сердечных камер и соединений неуточненная

Q21 Врожденные аномалии [пороки развития] сердечной перегородки

Q21.0 Дефект межжелудочковой перегородки
Q21.1 Дефект предсердной перегородки
Q21.2 Дефект предсердно-желудочковой перегородки

Q21.3 Тетрада Фалло
Q21.4 Дефект перегородки между аортой и легочной артерией
Q21.8 Другие врожденные аномалии сердечной перегородки
Q21.9 Врожденная аномалия сердечной перегородки неуточненная

Q22 Врожденные аномалии [пороки развития] легочного и трехстворчатого клапанов

Q22.0 Атрезия клапана легочной артерии
Q22.1 Врожденный стеноз клапана легочной артерии
Q22.2 Врожденная недостаточность клапана легочной артерии
Q22.3 Другие врожденные пороки клапана легочной артерии
Q22.4 Врожденный стеноз трехстворчатого клапана
Q22.5 Аномалия Эбштейна
Q22.6 Синдром правосторонней гипоплазии сердца
Q22.8 Другие врожденные аномалии трехстворчатого клапана
Q22.9 Врожденная аномалия трехстворчатого клапана неуточненная

Q23 Врожденные аномалии [пороки развития] аортального и митрального клапанов

Q23.0 Врожденный стеноз аортального клапана
Q23.1 Врожденная недостаточность аортального клапана
Q23.2 Врожденный митральный стеноз
Q23.3 Врожденная митральная недостаточность
Q23.4 Синдром левосторонней гипоплазии сердца
Q23.8 Другие врожденные аномалии аортального и митрального клапанов
Q23.9 Врожденная аномалия аортального и митрального клапанов неуточненная

Q24 Другие врожденные аномалии [пороки развития] сердца

Q24.0 Декстрокардия
Q24.1 Левокардия
Q24.2 Трехпредсердное сердце
Q24.3 Воронкообразный стеноз клапана легочной артерии
Q24.4 Врожденный субаортальный стеноз
Q24.5 Аномалия развития коронарных сосудов
Q24.6 Врожденная сердечная блокада
Q24.8 Другие уточненные врожденные аномалии сердца
Q24.9 Врожденный порок сердца неуточненный

Q25 Врожденные аномалии [пороки развития] крупных артерий

Q25.0 Открытый артериальный проток
Q25.1 Коарктация аорты
Q25.2 Атрезия аорты
Q25.3 Стеноз аорты
Q25.4 Другие врожденные аномалии аорты
Q25.5 Атрезия легочной артерии
Q25.6 Стеноз легочной артерии
Q25.7 Другие врожденные аномалии легочной артерии
Q25.8 Другие врожденные аномалии крупных артерий

Q25.9 Врожденная аномалия крупных артерий неуточненная

Q26 Врожденные аномалии [пороки развития] крупных вен

Q26.0 Врожденный стеноз полой вены
Q26.1 Сохранение левой верхней полой вены
Q26.2 Тотальная аномалия соединения легочных вен
Q26.3 Частичная аномалия соединения легочных вен
Q26.4 Аномалия соединения легочных вен неуточненная
Q26.5 Аномалия соединения портальной вены
Q26.6 Портальная венозно-печеночно-артериальная фистула
Q26.8 Другие врожденные аномалии крупных вен
Q26.9 Порок развития крупной вены неуточненный

Q27 Другие врожденные аномалии [пороки развития] системы периферических сосудов

Q27.0 Врожденное отсутствие и гипоплазия пупочной артерии
Q27.1 Врожденный стеноз почечной артерии
Q27.2 Другие [пороки развития] почечной артерии
Q27.3 Периферический артериовенозный порок развития
Q27.4 Врожденная флебэктазия
Q27.8 Другие уточненные врожденные аномалии системы периферических сосудов
Q27.9 Врожденная аномалия системы периферических сосудов неуточненная

Q28 Другие врожденные аномалии [пороки развития] системы кровообращения

Q28.0 Артериовенозная аномалия развития прецеребральных сосудов
Q28.1 Другие пороки развития прецеребральных сосудов
Q28.2 Артериовенозный порок развития церебральных сосудов
Q28.3 Другие пороки развития церебральных сосудов
Q28.8 Другие уточненные врожденные аномалии системы кровообращения
Q28.9 Врожденная аномалия системы кровообращения неуточненная

Имеются в продаже

- А. Н. Окороков. Лечение болезней внутренних органов. *Тома 1, 2, 3 (книга 1), 3 (книга 2).*
- А. Н. Окороков. Диагностика болезней внутренних органов. *Тома 1, 2. 3, 4, 5, 6, 7, 8, 9, 10.*

т П. Бараш. Клиническая анестезиология. *Пер. с англ.*

ш Т. Мёллер. Атлас рентгенологических укладок. *Пер. с англ.*

- Дж. Затучни. Лекарственные средства в акушерстве и гинекологии. *Пер. с англ.*

ш Ч. Бекманн. Акушерство и гинекология. *Пер. с англ.*

ш К. Рэдклиф. Европейские стандарты диагностики и лечения заболеваний, передаваемых половым путем. *Пер. с англ.*

т К. Уилисс. Атлас оперативной гинекологии. *2-е изд., перераб. и дополненное. Пер. с англ.*

ш Ю. И. Бернадский. Основы челюстно-лицевой хирургии и хирургической стоматологии. *3-е изд., перераб. и дополненное.*

ш Ю. И. Бернадский. Травматология и восстановительная хирургия черепно-челюстно-лицевой области. *3-е изд., перераб. и дополненное.*

- А. Э. Гуцан. Челюстно-лицевые операции. Справочник.
- Д. Фэлэйс. Экстренная помощь в стоматологии. *Пер. с англ.*

и М. Хофер. Ультразвуковая диагностика. Базовый курс. *Пер. с англ.*

ш Р. Биссет. Дифференциальный диагноз при абдоминальном УЗИ. *Пер. с англ.*

- С. В. Капустин. УЗИ мочевого пузыря, мочеточников и почек.
- Г. Чен. Руководство по технике выполнения врачебных манипуляций. *Пер. с англ., 2-е изд.*
- Б. Чернов. Фармакотерапия неотложных состояний. Пер. с *англ.*
- Дж. Нельсон: Антибактериальная терапия в педиатрии. *Пер.* с *англ.*

ш А. Я. Катин. Акупунктурная сегментно-зональная вегетотерапия.

- Стандарты антибактериальной терапии ВОЗ. *Пер. с англ. под ред. В. Ю. Мартов.*

т А. Литвинова. Сказка о Голубой Кошке и Синей Птице.

- П. Козич. Будьте здоровы!

Серия «Вам поставили диагноз...»

- А. Н. Окороков. Ревматоидный артрит.
- А. Н. Окороков. Деформирующий остеоартроз.
- А. Н. Окороков. Подагра.
- А. Н. Окороков. Остеопороз.
- А. Н. Окороков. Гипертоническая болезнь.

www.medlit.biz